

Radiuskopf

■ Martin F. Langer, Michael J. Raschke, Britta Wieskötter, Simon Oeckenpöhler

Zusammenfassung

Radiuskopffrakturen und deren Folgen können zu deutlichen Beeinträchtigungen der Ellenbogenfunktion führen. Der Radiuskopf sollte primär möglichst erhalten und rekonstruiert werden. Eine Radiuskopfresektion ohne Rekonstruktion wird heute nicht mehr empfohlen. Heute ist bei nicht rekonstruierbaren Radiuskopffrakturen die Implantation einer Radiuskopfprothese die Therapie der Wahl. Bei der Implantation ist die Längeneinstellung und die Ausrichtung des Radiuskopfes von großer Bedeutung. Die Kriterien für eine exakte Längeneinstellung werden ausführlich dargestellt.

Head of Radius

Radial head fractures and their consequences can lead to severe impairment of the elbow function. The radial head should be preserved as far as possible and reconstructed. Radial head resection without reconstruction is not recommended today. Currently, the implantation of a radial head prosthesis is the therapy of choice for non-reconstructable radial head fractures. During implantation, length adjustment and orientation of the radial head are of great importance. The criteria for an exact length adjustment are shown in detail.

Einleitung

Im New England Journal of Medicine von 1935 schrieb S. G. Jones [15]: „Fracture of the head or neck of the radius with displacement is a serious injury. While the prognosis is good for recovery of a useful elbow, rarely is it a normal elbow.“ Seitdem sind die Ansprüche der Patienten und Ärzte an die Versorgung und insbesondere an das Endresultat einer Radiuskopffraktur enorm gestiegen und ein schnell voll einsetzbarer normaler Ellenbogen wird auch bei komplexen Verletzungen erwartet. Die Fortschritte der Osteosynthese von Radiuskopffrakturen – zuletzt noch einmal durch winkelstabile Plattenosteosynthesysteme – haben dazu geführt, dass heute viele Radiuskopffrakturen anatomisch rekonstruiert werden können. Die anatomische stabile Rekonstruktion des Radiuskopfs scheint zumindest bei einfachen Frakturen auch mit Abstand die sinnvollste Behandlung

der Radiuskopffraktur zu sein. Folgende Punkte müssen dabei aber beachtet werden:

1. Das Osteosynthesematerial (insbesondere Platten) soll bei Pro- und Supination nicht in die Fovea radialis der proximalen Ulna eindringen können, denn dies würde nicht nur eine Krepitation bei Umwundbewegungen des Unterarms verursachen, sondern auch zu Bewegungsbehinderungen/-blockaden und Arthrosen führen. Caputo [3] führte daher den Begriff der „safe zone“ für die Plattenosteosynthese am Radiuskopf/-halsbereich ein (**Abb. 1**).
2. Die Fragmente des Radiuskopfs müssen groß genug und dürfen nicht zerquetscht sein, damit eine Osteosynthese mit dem Anspruch einer anatomischen Rekonstruktion überhaupt möglich ist. Unter „anatomisch“ sind hier anatomische Achs-, Rotations- und Längenrekonstruktionen gemeint, die alle wiederhergestellt werden müssen (**Abb. 2**).
3. Die Osteosynthese muss wirklich stabil sein, damit einerseits der Radius das Ellenbogengelenk wieder abstützen kann (am Ellenbogen laufen 60%

der Kräfte vom Unterarm über die Ulna und die Trochlea und 40% über den Radiuskopf und das Capitulum humeri) und andererseits eine frühe Mobilisation des Ellenbogens möglich ist.

4. Eine Rekonstruktion des Radiuskopfs macht nur eingeschränkt Sinn, wenn die Knorpelflächen von Capitulum humeri und Radiuskopf stark zerstört sind.

Alternativ kommt bei nicht rekonstruierbaren Radiusköpfen auch die Radiuskopfxzision in Betracht. Die Resultate einer primären Radiuskopfresektion bei frischen Frakturen wurden in der Vergangenheit sehr kontrovers diskutiert. Eine Radiuskopfresektion ist kontraindiziert, wenn gleichzeitig eine Instabilität im Ellenbogengelenk durch eine Ruptur des ulnaren Kollateralbands (MCL, auch wenn dieses rekonstruiert wurde), eine größere Fraktur des Processus coronoideus vorliegt oder wenn sogar die ganze Membrana interossea im Rahmen einer Essex-Lopresti-Verletzung zerrissen ist. Auch wenn keine begleitenden Bandverletzungen vorliegen, so hat sich doch gezeigt, dass es langfristig zur Valgusstellung im Ellenbogengelenk kommt mit den entsprechenden Folgen von Gelenkinstabilitäten, Schmerzen, Kraftminderungen, Proximalisation des Radius mit Ulnaimpaktion am Handgelenk und Arthrosen [12,13]. Heute wird eine primäre Radiuskopfresektion ohne Rekonstruktion möglichst vermieden [14,23], während eine verzögerte Radiuskopfresektion im weiteren Verlauf nach Ausheilung von verletzten Ellenbogengelenkstrukturen weiterhin eine nicht zu verachtende Option darstellt. Einstimmig ist die Auffassung, dass die Osteosynthese des Radiuskopfs bessere Ergebnisse hat als die Radiuskopfresektion [4, 5, 14].

Die Osteosynthese des Radiuskopfs kann relativ einfach, aber auch extrem anspruchsvoll sein. Darüber hinaus muss man sich darüber im Klaren sein, dass

OP-JOURNAL 2016; 32: 190–195
© Georg Thieme Verlag KG Stuttgart · New York
DOI <http://dx.doi.org/10.1055/s-0042-121509>

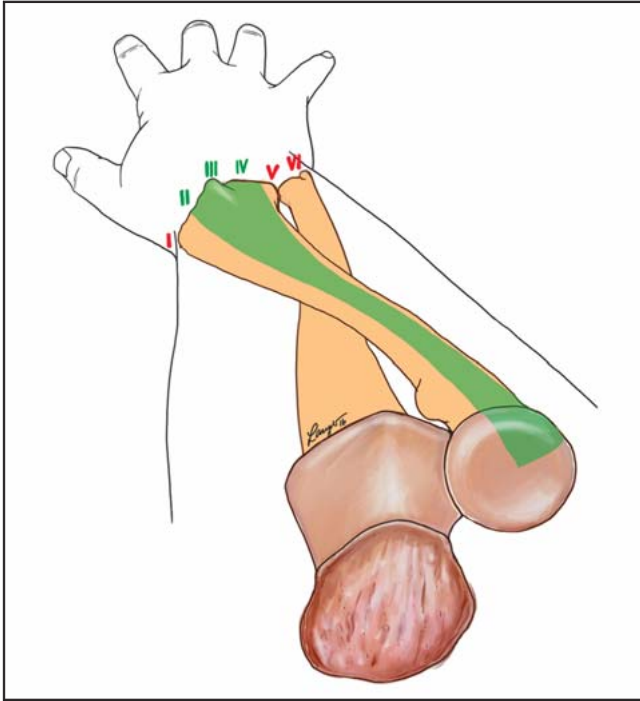


Abb. 1 Die Safe Zone (grün) entspricht in etwa der Lage des 2. bis 4. Strecksehnenfachs am Handgelenk nach proximal projiziert.

die Osteosynthese eine hohe Rate an Folgeoperationen und Risiken hat: Implantatentfernungen, Arthrolysen, spätere Radiuskopfresektion, hohe Rate an Pseudarthrosen. Einige Autoren beschreiben in ihren Publikationen, dass bei Mason-III-Frakturen mit mehr als 3 Fragmenten die Osteosynthese schlechter abschneidet als eine primäre Radiuskopprothese [24]. Auch in einer aktuellen Metaanalyse von Dou [6] wird diese Tendenz aufgezeigt, aber die wenigen verwertbaren Studien halten einer streng wissenschaftlichen Analyse noch (!) nicht stand und es werden meist nur gute Ergebnisse von kurzfristigen Nachuntersuchungen veröffentlicht.

Dass die Rekonstruktion des Radiuskopfs von hohem Wert ist, kann man daran erkennen, dass historisch bereits sehr frühzeitig im Jahre 1941 von Speed [26] eine kappenartige Metallradiuskopprothese verwendet wurde. Ab 1970 wur-

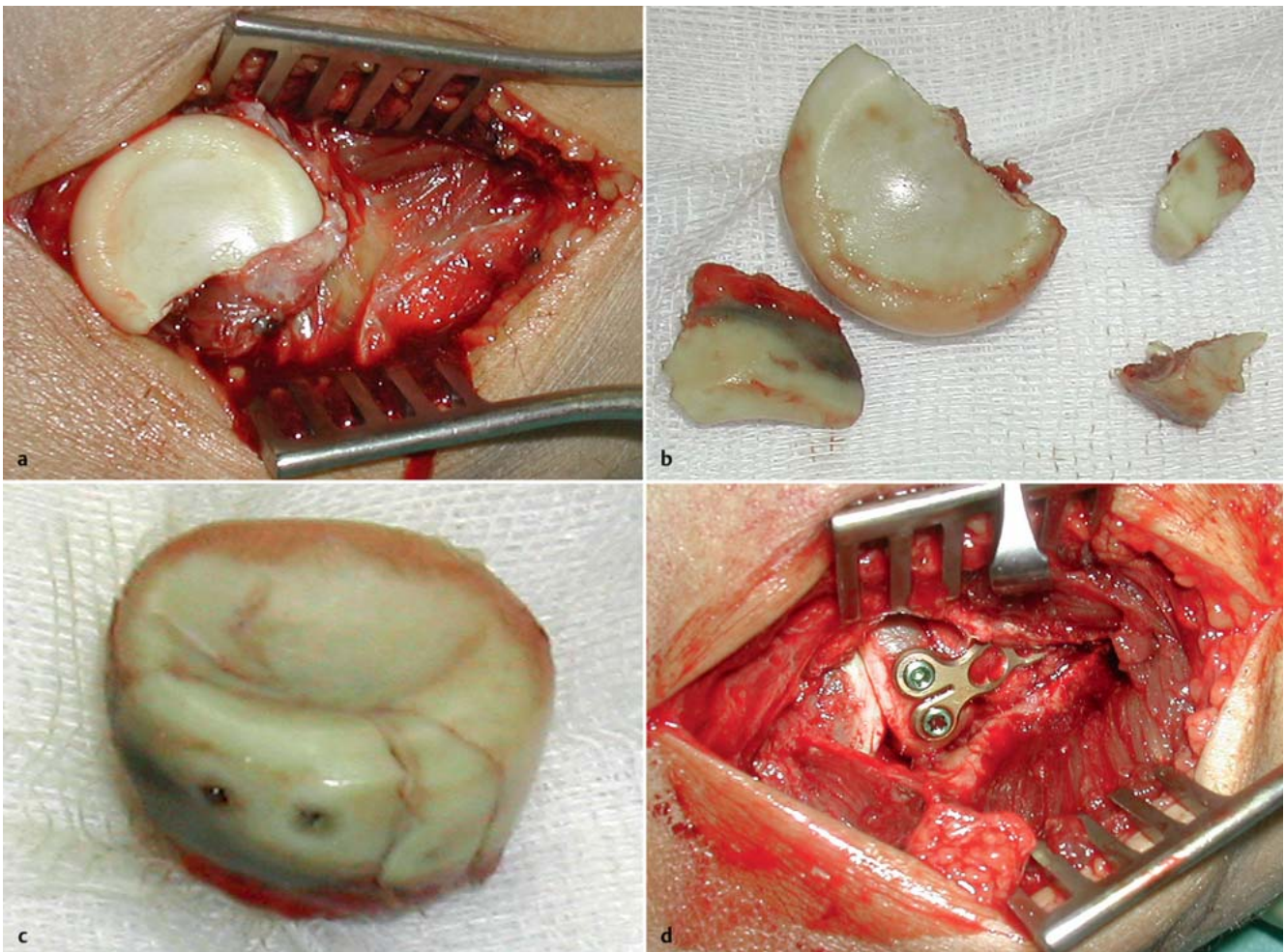


Abb. 2a bis d a Dislozierte Kopf- und Halsfraktur des Radiuskopfs. b Nach Bergung der Fragmente. c Extrakorporale Osteosynthese der Radiuskopffragmente ad tabulam. d Wiedereingesetzter Radiuskopf und winkelstabile Plattenosteosynthese in der „safe zone“. Zusätzlich wurde hier noch eine Spongiosaplastik zur Defektauffüllung notwendig.

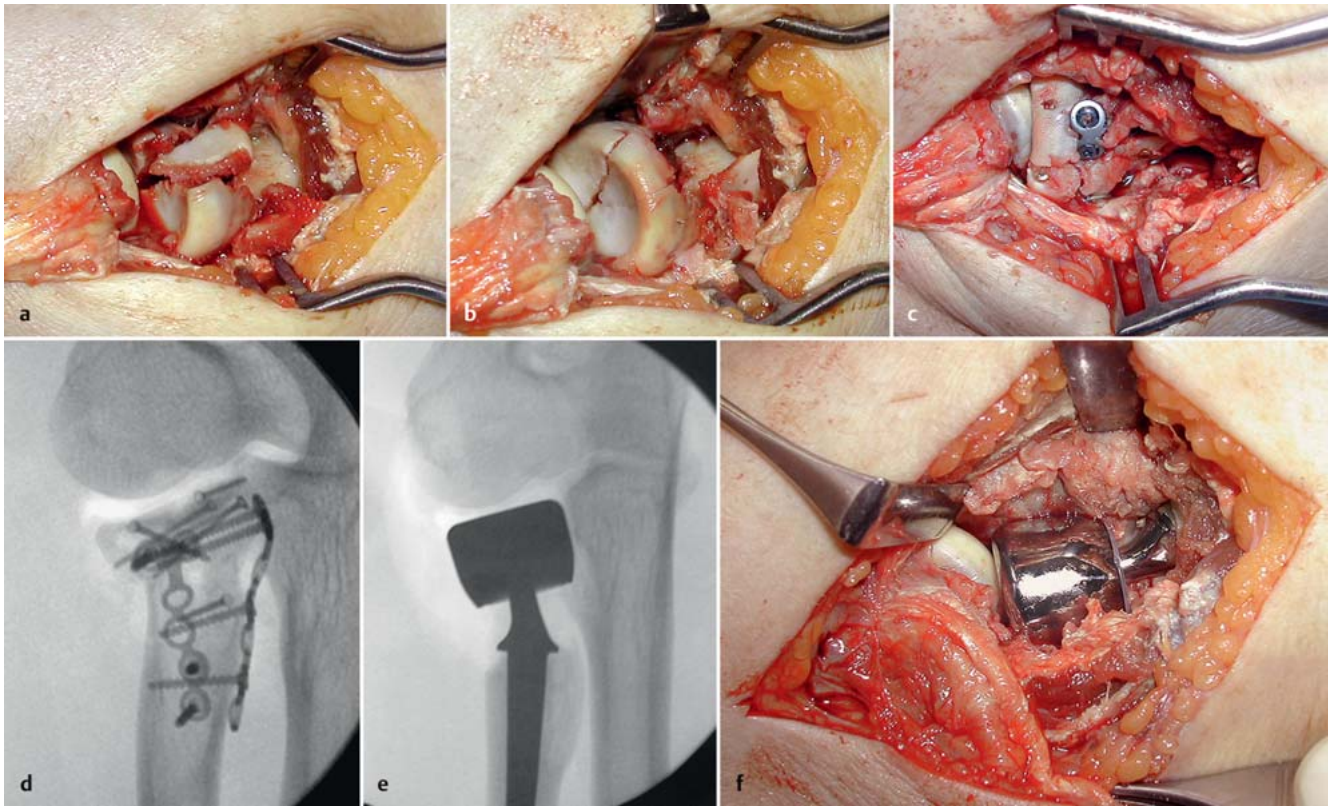


Abb. 3 a bis f **a** Trümmerfraktur des Radiuskopfs und des Radiushalses. **b** Reposition und Minischraubenosteosynthese des Kopfes. **c** Die zusätzliche winkelstabile Plattenosteosynthese mit 2 Platten, davon eine außerhalb der „safe zone“ als Ultima Ratio, zerbricht bei der probeweisen Ellenbogenbeugung. **d** Repositionsverlust intraoperativ in der Durchleuchtung. **e** Röntgenbild nach Entfernung des Radiuskopfs und Implantation einer bipolaren Radiuskopfprothese (Judet von Tournier [16]). Aus heutiger Sicht etwas „understuffing“. **f** Intraoperative Lage der Radiuskopfprothese.

den Silikonradiuskopfprothesen verwendet, die sich aber aufgrund der destruirenden Silikonsynovialitis und der nicht ausreichenden Stabilität für die radiale Abstützung des Ellenbogengelenks langfristig nicht durchsetzen konnten. Dagegen finden sich zahlreiche Literaturstellen mit vielversprechenden Ergebnissen von Radiuskopfprothesen aus Metall [11].

Heute muss man sagen, dass sich bei nicht rekonstruierbaren Radiuskopffrakturen die Radiuskopfprothese als Therapie der Wahl etabliert hat [22] (Abb. 3), und nicht nur die Kurzzeitergebnisse, sondern auch die Langzeitergebnisse sind trotz einiger z.T. schwerwiegender Komplikationen vorwiegend gut und sehr gut [8,9]. Nach Wapler et al. [28] kommt es nach der Implantation einer Radiuskopfprothese auch meist zu einer Heilung des medialen Kollateralbands – auch wenn dieses nicht rekonstruiert wurde.

Um die biomechanischen Eigenschaften des Ellenbogens zu erhalten, ist eine möglichst exakte Rekonstruktion der Anatomie des Radiuskopfs und der Bandverbindungen notwendig. Aller-

dings weist die Anatomie in dieser Region große individuelle Variationen auf.

Die Implantation einer Radiuskopfprothese scheint auf den ersten Blick relativ einfach zu sein, doch müssen bei der Implantation zahlreiche anatomische und biomechanische Details beachtet werden.

Der Radiuschaft-Radiushals-Winkel liegt durchschnittlich bei 15° nach radial, ist aber sehr variabel [19]. Auch die Querschnittsfläche des Radiuskopfs ist nicht kreisrund, sondern eher oval mit einer großen Schwankungsbreite [20]. Die Gelenkfläche zum Capitulum humeri ist noch einmal um durchschnittlich 6° gegenüber der Halsachse abgewinkelt. Individuell liegen somit erhebliche Variationen vor, sodass eine vorgefertigte Prothese die Kinematik des Ellenbogengelenks niemals perfekt erfüllen kann. Diese „Ungenauigkeiten“ der Prothese haben natürlich Auswirkungen auf das Capitulum humeri, die Incisura radialis der Ulna im proximalen Radioulnargelenk (PRUG), das gesamte Ellenbogengelenk, das distale Radioulnargelenk (DRUG) und das Handgelenk.

Um sich der Anatomie des Patienten leichter anzupassen, wurden modulare monopolare, bipolare (Judet et al. [16]) und anpassungsfähige multidirektionale Systeme (ICARA®) entwickelt. In der Literatur und auf Kongressen besteht keine Einigkeit über die Vor- und Nachteile der verschiedenen Modelle. Die monopolen Prothesen sind biomechanisch stabiler, andererseits können sich die bipolaren Prothesen während der Pronation und Supination besser auf das Capitulum humeri ausrichten und vermeiden daher Kraftspitzen auf die Knorpelflächen [1].

Intraoperativ schwierig einzustellen ist auch die exakte Länge der Radiuskopfprothese. Besonders gravierend ist eine Überlänge der Prothese mit dem sog. „overstuffing“. Durch die Überlänge des „Radius“ kommt es auch zu einem Aufklappen der Gelenkfläche zwischen Trochlea und der Coronoidbasis, zum sog. „River-Delta-Sign“ [7]. Dieses Phänomen wird auch als „gapping“ des Humeroulnargelenks bezeichnet [17].

Aktuelle Empfehlungen für die Längeneinstellung nehmen die proximale Kante

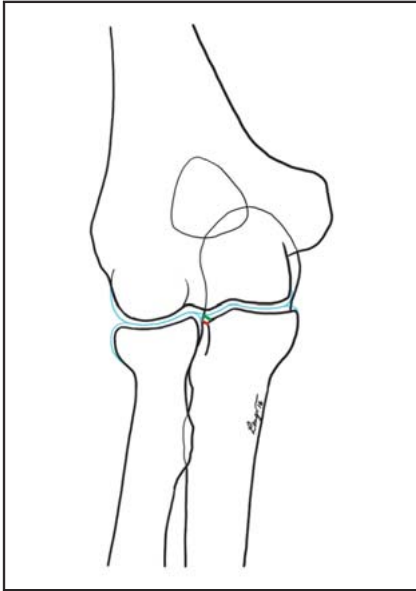


Abb. 4 Referenzlinien für die Prothesenhöhe: grün: Knorpellinie am proximalen Rand der Incisura radii der Ulna, rot: knöcherner Rand im Röntgenbild.

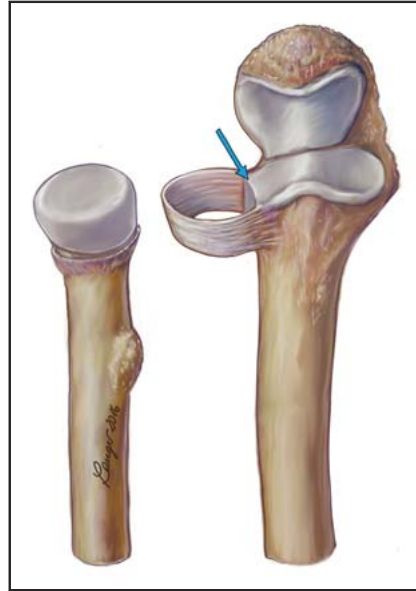


Abb. 5 Referenzlinie für die Höheneinstellung (blauer Pfeil).

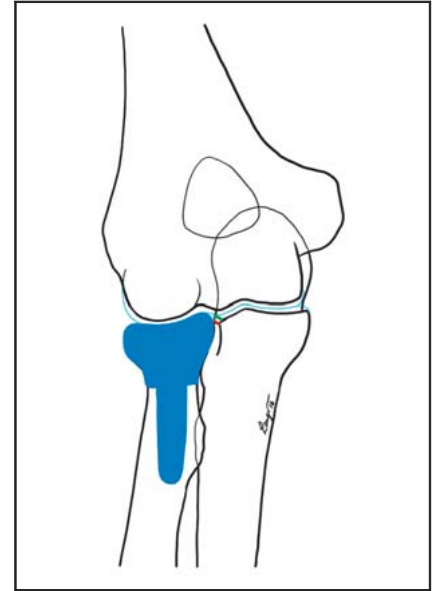


Abb. 6 Die optimale Länge der Prothese: Die proximale Prothesenrandgrenze soll bis zur Knorpellinie (grün) oder 2 mm distal der Knochenlinie (rot) reichen.

der Incisura radialis ulnae als Referenzlinie. Die proximale Kante der Prothese sollte nicht weiter als 1 mm von dieser Referenzlinie entfernt sein. Bei der intraoperativen Röntgenkontrolle soll nach Kim et al. [17] die optimale Länge erreicht sein, wenn die Länge der Radiuskopfprothese die entsprechende Knochenkante der Ulna um 2 mm nach proximal überragt. Dies entspricht auch ziemlich exakt der Knorpelhöhe auf dem Radiuskopf (**Abb. 4–7**).

Im Falle eines „overstuffings“ kommt es häufiger zur Erosion der Knorpelfläche am Capitulum humeri, zur Fehlstellung (radiale Aufhebung) im ulnohumeralen Gelenk, zur Synovialitis und zur Arthrose.

Technik der Implantation einer Radiuskopfprothese

In den vergangenen Jahren haben sich die modularen Prothesen gegenüber den Monoblock-Implantaten aufgrund der besseren anatomischen Rekonstruktionsmöglichkeiten durchgesetzt. Mit diesen Prothesen kann man sich der Größe des Schaftes, des Halses und des Kopfes anpassen. Für die Verankerung im Radiuschaft gibt es die Möglichkeiten von Press-fit-Prothesen und zementierten Prothesen.

Die Operation erfolgt i. d. R. in Rückenlage mit einem dorsoradialen Zugang über dem Radiuskopf. Einige Operateure be-

vorzugen die dorsale Variante (Kocher-Zugang) zwischen der Ursprungssehne des M. extensor carpi ulnaris und dem M. anconeus, während andere den mehr radial gelegenen Zugang zwischen dem M. extensor carpi radialis brevis und des M. extensor digitorum communis (Kaplan-Zugang) bevorzugen. Eine 3. Möglichkeit ist der transtendinöse Extensor-digitorum-communis-Zugang nach Hotchkiss [10]. Diese verschiedenen Zugänge haben Vor- und Nachteile für die Rekonstruktion des Radiuskopfs. So kann z. B. durch einen Kocher-Zugang der radiale und dorsale Abschnitt des Radiuskopfs besser erreicht werden, während der Kaplan-Zugang die palmaren und ulnaren Abschnitte besser zeigt. Für die Prothesenversorgung kann der Kaplan-Zugang einen besseren Blick auf die Incisura radialis der Ulna bieten, deren proximale Kante als Referenzlinie für die Längeneinstellung dient [8]. Dafür muss aber das laterale Kollateralband zusammen mit den Ursprüngen der Extensoren subperiostal vom Epicondylus radialis abgelöst werden. Über den Kaplan- und Hotchkiss-Zugang hat man gute Sicht auf das Lig. anulare, das wir diagonal durchtrennen, um es anschließend besser rekonstruieren zu können. Außerdem bietet der Hotchkiss-Zugang durch die Naht der Ursprungssehne des Extensor digitorum communis die Möglichkeit zu einem stabilen Verschluss über der Prothese. Dies kann bei frischen Trümmerbrüchen des Radiuskopfs mit Begleitverletzungen von Vorteil sein.

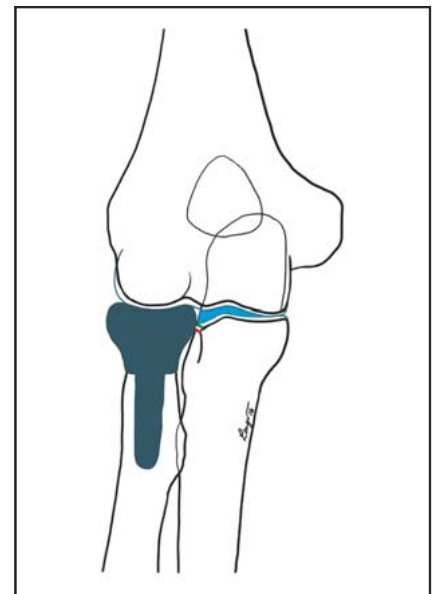


Abb. 7 Ist die Prothese zu lang („overstuffing“), so klappt das Gelenk radial auf (gapping) und es findet sich das „River-Delta-Sign“ (blau).

Wenn der Kopf nicht sinnvoll rekonstruierbar ist, wird der Radiuskopf reseziert. Je nach Modell und den mitgelieferten Sägelehren kann die Resektion bis zur Tuberositas radii reichen.

Da der Ramus profundus des N. radialis etwa 4 cm distal des Ellenbogengelenks den Radius auf der ulnaren Seite schräg kreuzt und der tiefe Anteil des M. supinator an dieser Stelle sehr dünn sein oder sogar abschnittsweise fehlen kann,

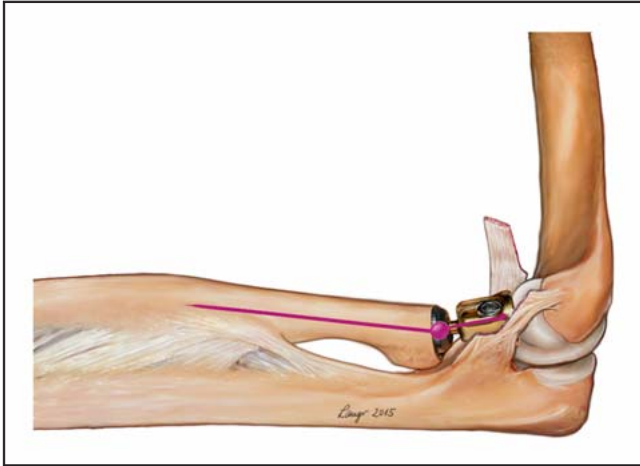


Abb. 8 Selbsteinstellung der ICARA-Prothese auf das Capitulum humeri durch distalen Kugelkopf.

uns entwickelten selbstjustierenden Prothese (ICARA) richtet sich der Kopf durch den weit nach distal gelegenen Kugelgelenkkopf selbständig auf das Capitulum aus (**Abb. 8**).

Wie oben bereits beschrieben, ist die Längeneinstellung (overstuffing/understuffing) sehr wichtig. Hier gibt es je nach Firma verschieden hohe Kopf- oder Halskomponenten, ggf. muss am Radiuschaft nach Ausbau der Probeprothese noch etwas nachreseziert werden. Die Länge kann bei der ICARA-Prothese in situ noch eingestellt werden, da hier die Länge des Kopfes stufenlos einstellbar ist (**Abb. 9**). Die ersten Ergebnisse in unserer Klinik mit dieser Prothese sind sehr ermutigend, allerdings stellt das distal gelegene Kugelgelenk auch noch einen zusätzlichen Instabilitätsfaktor dar.

Bevor der Zugangsweg über den endgültigen Prothesen verschlossen wird, sollte eine Röntgenkontrolle in 2 Ebenen erfolgen und der Ellenbogen in allen Bewegungsrichtungen durchbewegt werden.

Wenn die Kollateralbänder und die Extensorenursprünge abgetrennt wurden, müssen diese mit Fadenankern wieder refixiert werden. Ein diagonal durchtrenntes Lig. anulare kann in der passenden Spannung meist sehr gut rekonstruiert werden.

Postoperativ wird häufig eine Bewegungsorthese angelegt. Diese Orthese sollte insbesondere bei Bandrekonstruktionen in der Extension für 3 Wochen bis zu einer maximalen Streckung von 20° limitiert werden. Pro- und Supinationsübungen sollten sofort, am besten in 90° Beugstellung, durchgeführt werden. Nach 6 Wochen kann der Ellenbogen frei beübt werden.

Interessenkonflikt: Prof. Dr. M. F. Langer und Prof. Dr. M. J. Raschke sind an der Entwicklung der ICARA-Prothese beteiligt.

Literatur

- 1 Beredjikian PK, Nalbantoglu U, Potter HG. Prosthetic radial head components and proximal radial morphology: a mismatch. J Shoulder Elbow Surg 1999; 8: 471-475
- 2 Burkhart KJ, Nowak TE, Kim YJ et al. Anatomic fit of six different radial head plates. Comparison of precontoured low-profile radial head plates. J Hand Surg 2011; 36: 617-624
- 3 Caputo AE, Mazzocca AD, Santoro VM. The non-articulating portion of the radial head: anatomic and clinical correlations for internal fixation. J Hand Surg Am 1998; 23: 1082-1090

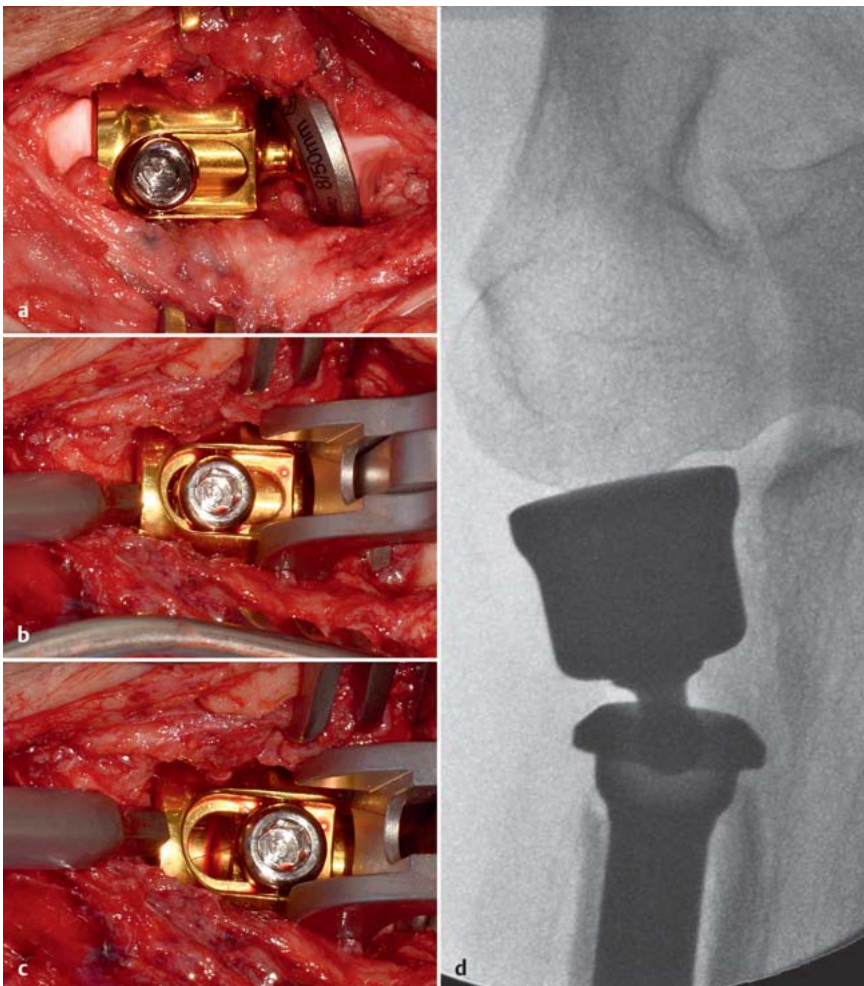


Abb. 9a bis d a Längeneinstellung bei der ICARA-Prothese in situ. Kürzeste Einstellung. b Mit der Sprezzange kann die Länge stufenlos um 5 mm eingestellt werden. c Maximale Länge des Radiuskopfs. d Röntgenbild der korrekt (selbst-)zentrierten Radiuskopfprothese mit der korrekten Längeneinstellung.

sollten Haken in dieser Region immer nur direkt am Knochen vorsichtig eingesetzt werden.

Je nach Modell wird das Einbringen der Schaftkomponente mit unterschiedli-

chen Raspeln vorbereitet und anschließend die Probeprothesen eingebracht. Die Ausrichtung der um 15° abgewinkelten Halskomponente wird bei vielen Prothesen streng nach radial (in Richtung des Daumens) ausgerichtet. Bei der von

- ⁴ Charalambous CP, Stanley JK, Mills SP. Comminuted radial fractures: aspects of current management. *J Shoulder Elbow Surg* 2011; 20: 996–1007
- ⁵ van Glabbeek F, van Riet RP, Baumfeld JA et al. Detrimental effects of overstuffing or understuffing with radial head replacement in the medial collateral-ligament deficient elbow. *J Bone Joint Surg Am* 2004; 86-A: 2629–2635
- ⁶ Dou Q, Yin Z, Sun L et al. Prosthesis replacement in Mason III radial head fractures: a meta-analysis. *Orthop Traumatol Surg Res* 2015; 101: 729–734
- ⁷ Gauchi MO, Winter M, Dumontier C et al. Clinical and radiologic outcomes of pyrocarbon radial head prosthesis: midterm results. *J Shoulder Elbow Surg* 2016; 25: 98–104
- ⁸ Hackl M, Wegmann K, Ries C et al. Radiuskopf-endoprothetik – Operationstechnik und eigene Ergebnisse. *Z Orthop Unfall* 2015; 153: 652–656
- ⁹ Hackl M, Wegmann K, Helf C et al. Die Passgenauigkeit monopolarer Radiuskopfprothesen im proximalen Radioulnargelenk. *Obere Extremität* 2015; 10: 246–251
- ¹⁰ Han F, Teo AQ, Lim JC et al. Outcomes using the extensor digitorum communis splitting approach for the treatment of radial head fractures. *J Shoulder Elbow Surg* 2016; 25: 276–282
- ¹¹ Harrington IJ, Sekyi-Otu A, Barrington TW et al. The functional outcome with metallic head implants in the treatment of unstable elbow fractures. A long-term review. *J Trauma* 2001; 50: 46–52
- ¹² Herbertsson P, Josefsson PO, Hasselius R et al. Fractures of the radial head and neck treated with radial head excision. *J Bone Joint Surg Am* 2004; 86-A: 1925–1930
- ¹³ Ikeda M, Oka Y. Function after early radial head resection for fracture: a retrospective evaluation of 15 patients followed for 3–18 years. *Acta Orthop Scand* 2000; 71: 191–194
- ¹⁴ Ikeda M, Sugiyama K, Kang C et al. Comminuted fractures of the radial head. Comparison of resection and internal fixation. *J Bone Joint Surg Am* 2005; 87: 76–84
- ¹⁵ Jones SG. Fractures of the head and neck of the radius. *N Engl J Med* 1935; 212: 914–917
- ¹⁶ Judet T, Garreau de Loubresse C, Piriou P. A floating prosthesis for radial-head fractures. *J Bone Joint Surg Br* 1996; 78: 244–249
- ¹⁷ Kim HM, Roush EP, Kiser C. Intraoperative fluoroscopic assessment of proper prosthetic radial head height. *J Shoulder Elbow Surg* 2016; 25: 1874–1881
- ¹⁸ King GJW. Fractures of the head of the radius. In: Green DP, Wolfe SW, Pederson WC, Hotchkiss RN, Kozin SH, Cohen MS. *Operative Hand Surgery*. 7th ed. Philadelphia: Elsevier; 2016
- ¹⁹ Koslowsky TC, Beyer F, Germund I et al. Morphological parameters of the radial neck. *Surg Radiol Anat* 2007; 29: 279–284
- ²⁰ Koslowsky TC, Beyer F, Germund I et al. Morphological parameters of the radial head. *Surg Radiol Anat* 2007; 29: 225–230
- ²¹ Moro JK, Werier J, Macdermid JC. Arthroplasty with a metal radial head for unreconstructible fractures of the radial head. *J Bone Joint Surg Am* 2001; 83-A: 1201–1211
- ²² Pike JM, Athwal GS, Faber KJ et al. Radial head fractures – an update. *J Hand Surg Am* 2009; 34: 557–565
- ²³ Rief H, Raven TF, Lennert A et al. Ist die posttraumatische Radiuskopfresektion noch zeitgemäß? *Obere Extremität* 2014; 9: 121–127
- ²⁴ Ruan HJ, Fan CY, Liu JJ et al. A comparative study of internal fixation and prosthesis replacement for radial head fractures of Mason-Type III. *Int Orthop* 2009; 33: 249–253
- ²⁵ Smith GR. Radial head and neck fractures. Anatomic guidelines for proper placement of internal fixation. *J Shoulder Elbow Surg* 1996; 5: 113–117
- ²⁶ Speed K. Ferrule caps for the head of the radius. *Surg Gynecol Obstet* 1941; 73: 845–850
- ²⁷ van Riet RP, van Glabbeek F, de Weerdt W et al. Validation of the lesser sigmoid notch of the ulna as a reference point for accurate placement of a prosthesis for the head of the radius: a cadaver study. *J Bone Joint Surg Br* 2007; 89: 413–416
- ²⁸ Wapler C, Fontaine C, Mesnil P et al. Medial collateral ligament healing after posttraumatic radial head arthroplasty: a retrospective study of 33 cases with a mean follow-up of 73 months. *Hand Surg Rehabil* 2016; 35: 44–50

Prof. Dr. med. Martin F. Langer
Sektionsleiter Handchirurgie und
Mikrochirurgie
Univ.-Prof. Dr. med.
Michael J. Raschke
Klinikdirektor
Dr. med. Britta Wieskötter
Funktionsoberärztin Handchirurgie
Dr. med. Simon Oeckenpöhler
Assistenzarzt

Klinik für Unfall-, Hand- und
Wiederherstellungschirurgie
Universitätsklinikum Münster
Albert-Schweizer-Campus
Gebäude W1
Waldeyerstraße 1
48149 Münster
martin.langer@ukmuenster.de