

Herpesvirus-bedingte Augenerkrankungen der Katze

Andrea Steinmetz, Kristin Heenemann



Die Gesichter der FHV-1-bedingten Erkrankungen am Katzenauge sind sehr verschieden. Für die Auswahl des geeigneten Therapieregimes ist die Erkennung des jeweils vorliegenden Stadiums essenziell.

Das Herpesvirus (FHV-1)

Herpesviren zählen zu den größten behüllten DNA-Viren mit einem doppelsträngigen Genom. Sie verursachen bei Mensch und Tier persistierende Infektionen und gehören daher in der Human- und Tiermedizin zu den bedeutendsten Krankheitserregern.

Das **feline Herpesvirus 1** (FHV-1) zählt in der Familie der Herpesviren zu der Untergruppe der Alphaherpesviren, Genus *Varicellovirus*. FHV-1 ist weltweit verbreitet und wurde auch bei Raubkatzen nachgewiesen. Eine Prävalenz der Virusausscheidung liegt in gesunden Katzenpopulationen unter 1%, in erkrankten Populationen um 10–20%. Die FHV-1-Infektion kann über Tröpfcheninfektion nasal, oral oder über die Konjunktiva erfolgen. Das Virus vermehrt sich nach der Infektion (p.i.) in **Epithelzellen der Konjunktiva** und/oder den **Zellen des oberen Respirationstrakts**. Zu den typischen Läsionen zählt hierbei eine **multifokale Nekrose** des betroffenen Epithels mit Infiltration von neutrophilen Granulozyten.

Die Virusausscheidung beginnt 24 Stunden p.i. und kann 1–3 Wochen andauern. Über sensorische Nerven gelangt FHV-1 zu den Neuronen, typischerweise zum Trigeminalganglion. Dort geht es in ein latentes Stadium über und persistiert. **Somit ist jede infizierte Katze ein lebenslanger FHV-Träger**. Bei Beeinträchtigung des Immunsystems (z.B. Stress) kommt es durch Reaktivierung des Erregers erneut zur Virusvermehrung

und Ausbildung klinischer Symptome [10, 13].

Impfung gegen FHV-1

Wegen der vielfältigen möglichen Probleme u. a. am Auge ist die prophylaktische FHV-1-Impfung eine absolute Notwendigkeit. Sie ist gegenwärtig mit Lebend- und inaktivierten Impfstoffen verschiedener Hersteller möglich. Durch die Verwendung der Impfstoffe wird sowohl eine zelluläre als auch eine humorale Immunantwort induziert. Allerdings muss beachtet werden, dass es trotzdem zu FHV-1-Infektionen kommen kann. Die klinische Symptomatik verläuft dann jedoch i. d. R. milder. Mit der Grundimmunisierung sollte bei impffähigen Katzenwelpen nach dem Absinken der maternalen Antikörper (ca. 8. Lebenswoche) begonnen werden [10].

Klinische Erscheinungsbilder einer Herpesinfektion am Auge

Die klinischen Erscheinungsbilder im Zusammenhang mit einer FHV-1-Infektion lassen sich grob in aktive Infektionssymptome und sog. Folgeerkrankungen einteilen. Letztere sind eindeutig Folge einer aktiven FHV-1-Infektion oder werden eben gehäuft nach dieser beobachtet und deshalb mit Herpes in Verbindung gebracht (auch „Herpesvirus-assoziiert“ bezeichnet).

Aktive Infektion

Der Verlauf der Augenerkrankungen bei einer aktiven FHV-1-Infektion ist je nach Alter der betroffenen Tiere unterschiedlich. Während sich bei **adulten Katzen** das Geschehen meist auf die **Konjunktiva**

und **Kornea** beschränkt, kommt es bei **Katzenwelpen** im Zuge einer FHV-1-Infektion nicht selten zu einer **Panophthalmie** mit verheerenden Folgen für das Auge.

Konjunktivitis

Konjunktivitis und Keratitis sind bei der Katze im Gegensatz zum Hund meist infektiös bedingt. Beim Vorliegen einer Konjunktivitis bei der Katze kommen neben dem FHV-1 differenzialdiagnostisch in erster Linie auch *Chlamydophila felis*, Caliciviren und *Mycoplasma* spp. als Erreger infrage.

Alle infektiösen Konjunktividen sind i. d. R. gekennzeichnet durch:

- Hyperämie
- Blepharospasmus
- Chemosis (► **Abb. 1**)
- Augenausfluss

Da diese Merkmale noch keine Eingrenzung des Erregers zulassen, müssen primär weitere klinische, ggf. auch labor-diagnostische Informationen (s. u.) herangezogen werden.

Der **Ausfluss** ist bei einer reinen Herpesinfektion **eher serös**, kann durch eine Sekundärinfektion jedoch auch purulent werden. Bemerkenswert ist, dass die klinischen Symptome v. a. bei der aktiven

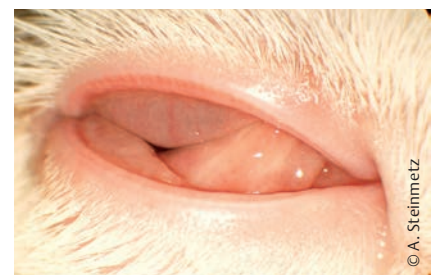

Abb. 1 Ausgeprägte Chemosis bei einer FHV-1-Infektion.

Herpesvirusinfektion sehr **seitenbetont** sein können.

Parallel zur Konjunktivitis auftretende Symptome einer Erkrankung der oberen Atemwege (**z.B. Niesen**) weisen ebenfalls auf Herpesviren hin.

Keratitis und Ulzeration

Die Kombination von Keratitis und Konjunktivitis wurde bisher nur bei FHV-1-Infektionen beobachtet.

Die Herpeskeratitis zeigt einen relativ typischen Verlauf: Das FHV-1 reduziert die Zahl der Becherzellen der Konjunktiva und verschlechtert zunächst die Qualität des Tränenfilms [3, 7]. Anschließend wird das korneale Epithel zerstört, weshalb es in der frühen Phase zur Ausprägung sog. dendritischer Formationen kommt (▶ **Abb. 2**). Im nun entblößten kornealen Stroma können sich Bakterien ansiedeln und für die Entstehung **tiefer Ulzera** sorgen (▶ **Abb. 3**). Aber auch stationär **superfizielle Ulzera** (▶ **Abb. 4**) können durch Nichtheilung für dauerhafte Reizerscheinungen und Dolenz sorgen.

Chronische Ulzera induzieren das Wachstum meist **superfizieller Gefäße** in die sonst avaskuläre Kornea hinein. Bei lokal immunsupprimierten Tieren

(z.B. nach lokaler Kortikoidgabe) kann das Virus in das Stroma eindringen und nun wiederum das Wachstum **stromaler Gefäße** induzieren. Es entsteht eine stromale Keratitis [5]. Die Reste dieser Versorgungsbahnen, blutleere Gefäßschläuche, sog. Geistergefäße, bleiben meist jahrelang bestehen und weisen somit auf einen „chronischen Herpespatienten“ hin (▶ **Abb. 5** und ▶ **Abb. 9**).

Panophthalmie

Bei neugeborenen Katzenwelpen können Herpesvirusinfektionen und die anschließende bakterielle Sekundärinfektion vor dem Öffnen der Lider (dies erfolgt i.d.R. 2 Wochen postnatal) zu einer **Korneaperforation** mit konsekutiv auftretender **Panophthalmie und einem Pyophthalmus** (oft mit Sekundärglaukom) führen (▶ **Abb. 6**). Die genannten Vorgänge führen v.a. bei mangelnder medizinischer Versorgung (z.B. bei halbwilden Stadtkatzen- oder Bauernhofpopulationen) i.d.R. zum definitiven **Verlust der Sehfähigkeit oder des Auges**.

Bei milderem Verlauf und/oder entsprechender Therapie bleibt die Pathologie auf die Kornea beschränkt, sie führt allerdings zu dauerhaften morphologischen Veränderungen an der Hornhaut (s. dort).

Folgeerkrankungen – morphologische Veränderungen

Ankyloblepharon

Die ausgeprägte Konjunktivitis der Jungkatzen kann durch Fibrinausschwitzung initial zu lokalen Verklebungen, später zur dauerhaften **Verwachsungen zwischen Ober-, Unter- und 3. Augenlid** führen (▶ **Abb. 7**). Das sog. Ankylo- oder Symblepharon ist meist mit einem Pseudopterygium (Verwachsung von Konjunktivalgewebe und Hornhautstroma, s.u.) vergesellschaftet.

Pseudopterygium

Defekte des Korneaepithels werden normalerweise durch Migration und rasche Teilung der Epithelzellen repariert. Bei der FHV-1-Infektion, insbesondere der jungen Katze, kann es zu einem teil- oder vollständigen Verlust der limbalen Stammzellen kommen. Die Defekte können nicht mehr mit einwandernden Epithelzellen gedeckt werden. Dies übernimmt nun das **Konjunktivalgewebe**: eine mehr oder weniger dünne Schicht **überwächst das Hornhautstroma in zungenartigen Ausläufern** oder komplett. Diese Verwachsungen werden auch Pseudopterygium (▶ **Abb. 8**) genannt. Je nach Ausmaß führt dies zu dauerhafter Visuseinschränkung oder Blindheit. Der Begriff Pterygium (Flügel-fell) conjunctivae wird in der Humanmedizin für eine Bindehautduplikatur, die durch äußere Reizerscheinungen entsteht, verwendet.

„Persistierende Pupillarmembran“ (PPM)

Bei Katzen, die im Welpenalter eine okuläre Infektion mit FHV-1 durchgemacht haben, kann man auffällig häufig eine **PPM corneae adhärens** beobachten: Es besteht eine **faserige Verbindung zwischen Iriskolorette und Kornea**. Letztere weist an der Anheftungsstelle ein deutliches Leukoma auf (▶ **Abb. 9**). Im Gegensatz zur echten PPM, die einen genetischen Defekt darstellt, entsteht diese Auswirkung durch die Anheftung der sich noch in Rückbildung befindlichen Pupillarmembran an die entzündlich veränderte Kornea.

Korneasequester

Es handelt sich hier um mehr oder weniger große Areale abgestorbener Kornea.

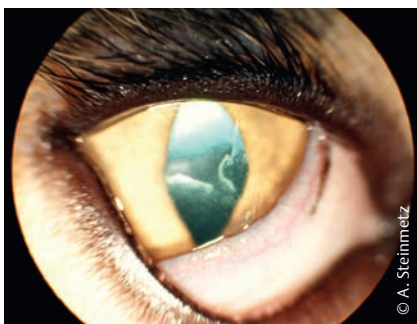

Abb. 2 Dendritische Keratitis.

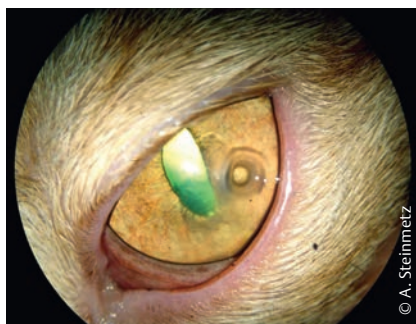


Abb. 3 Tiefes Ulkus.

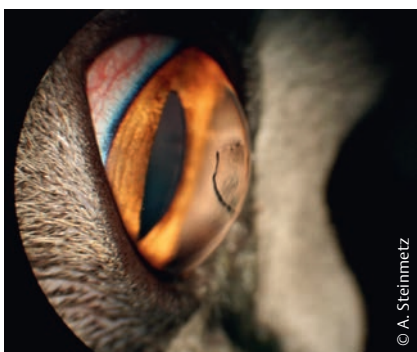


Abb. 4 Superfiziales Ulkus.




Abb. 5 Sogenannte Geistergefäße.

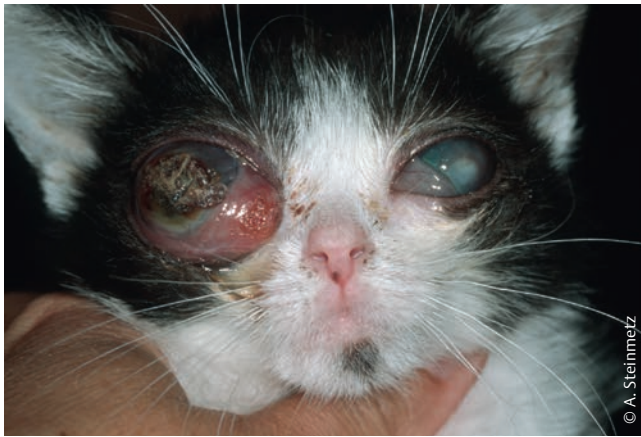

Abb. 6 Pyophthalmus und Sekundärglaukom rechts, Keratitis links.

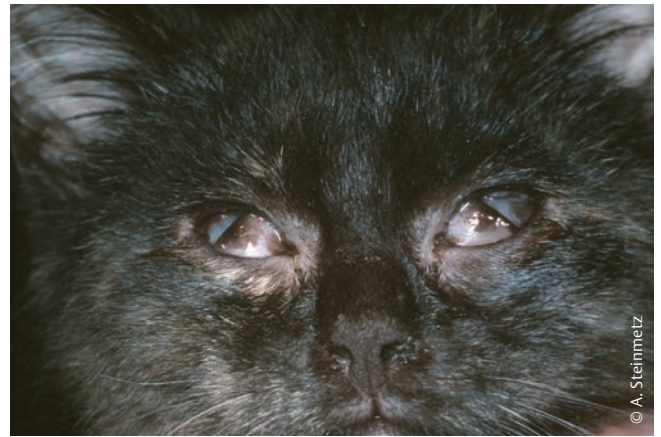

Abb. 7 Symblepharon zwischen Unterlid und 3. Augenlid, zusätzlich Pseudopterygium.

Diese **Nekrose** beginnt i. d. R. superficial, kann aber bis an die Descemet'sche Membran heranreichen. Typisch ist eine **progressive Dunkelfärbung** (► Abb. 10). Der genaue Entstehungsmechanismus ist nicht geklärt. Schlecht heilende FHV-1-bedingte Ulzera scheinen jedoch eine Prädisposition darzustellen [7]. Kleinere superfizielle Nekrosen können von kornealem Pannusgewebe in einem länger dauernden Prozess abgestoßen werden. Bei tiefer reichenden Nekrosen droht bei Ablösung die Perforation. Letztere bedürfen deshalb einer Korneachirurgie.

Immunologische Folgeerkrankung

Eosinophile Keratitis

Von einer eosinophilen Keratitis betroffene Tiere haben oft bereits eine FHV-1-Infektion durchlebt oder es kann aktuell eine Viruspräsenz nachgewiesen werden. Das klinische Bild an der Kornea ist durch das massive **Einwachsen von Pannus von dorsal** (meist dorsolateral) mit einer

käsig-schmierigen Oberfläche geprägt (► Abb. 11). Nickhaut und Konjunktiva sind meist massiv verdickt. Die Diagnose kann relativ einfach mittels Zytobrush und Hemacolor® Schnellfärbung gestellt werden (s. u.).

Diagnostik

In den allermeisten Fällen kann man die Diagnose einer aktiven FHV-1-Infektion klinisch stellen. Die weiterführende Labordiagnostik dient der Bestätigung in unklaren Fällen. Dabei lässt sich die Zytologie einfach in der Praxis durchführen und hat im Fall der eosinophilen Keratitis ein pathognomonisches Erscheinungsbild. Bei unklaren Fällen ist die PCR das Mittel der Wahl.

Zytologie

Mit einem sterilen Watteträger oder einem Zytobrush können konjunktivale Zellen gewonnen werden. Anschließend wird das Zytobürstchen über mehrere

saubere Objektträger ausgerollt. Nach dem Trocknen der Ausstriche erfolgt die Hemacolor® Schnellfärbung.

Im Falle einer **FHV-1-Infektion** finden sich Epithelzellen unterschiedlicher Reife und Neutrophile. Einschlusskörperchen deuten eher auf Chlamydien und Mykoplasmen hin.

Eosinophile Keratitis: Für die Diagnostik einer eosinophilen Keratitis/Konjunktivitis ist die Zytologie das Mittel der Wahl. Neben anderen Entzündungszellen imponieren im Ausstrich v. a. eosinophile Granulozyten (► Abb. 12).

Polymerase-Kettenreaktion

Das diagnostische Mittel der Wahl ist der direkte Erregernachweis. Hierzu eignet sich besonders die Polymerase-Kettenreaktion (PCR), bei der virale DNA, also das Viruserbgut, mit hoher diagnostischer Sensitivität und Spezifität nachgewiesen werden kann. Es werden Standard-PCR, nested-PCR oder real-time-PCR-Systeme verwendet.

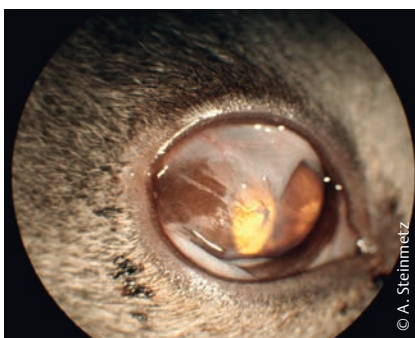

Abb. 8 Pseudopterygium.

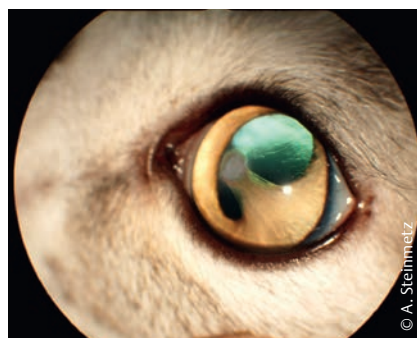


Abb. 9 „Persistierende Pupillarmembran“ Corneae adhärens mit Leukoma der Kornea und deutlich erkennbaren Geistergefäßen.

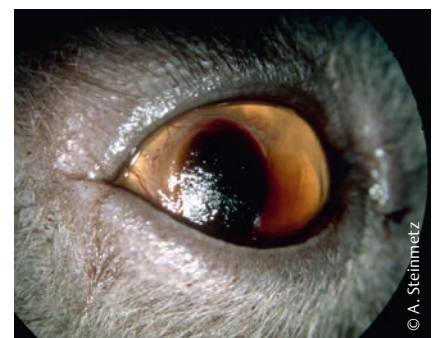


Abb. 10 Korneasequester.

Als Ausgangsmaterial können **Konjunktival-, Nasen- und Rachentupfer** oder auch **EDTA-Blut** (in der Phase der Virämie) dienen. Die Tupferprobe wird trocken entnommen und umgehend gekühlt ins Labor geschickt. Wenn ein Nachweis erfolgt, muss dieser in Kombination mit den klinischen Symptomen und der nachgewiesenen Viruslast betrachtet werden.

Ein **Negativbefund** wiederum schließt eine Herpesvirusinfektion nicht aus. Vielmehr können die intermittierende Virusausscheidung oder ein unsachgemäßer Probenversand dafür verantwortlich gemacht werden [2, 10].

Fluoreszenztest

In infizierten Zellen kann das FHV-1 auch mittels Fluoreszenztest nachgewiesen werden. Dazu wird nach lokaler Anästhesie mittels Zytobürstchen Material aus der Konjunktiva entnommen und auf einen Objektträger aufgebracht. Nachfolgend wird mit FHV-1-spezifischen, fluoreszenzmarkierten Antikörpern das Antigen nachgewiesen. Diese Methode wird vergleichsweise selten durchgeführt [2, 10].

Virusisolierung in Zellkultur

Eine Virusisolierung von FHV-1 kann auf Fe-Zellen (feline embryonic cells; permanente Katzenzelllinie) unter Verwendung von **Konjunktival-, Nasen- und Rachentupfern** erfolgen. Es zeigt sich dann ein typischer zytopathischer Effekt (CPE), der in ► **Abb. 13** dargestellt ist.

Bei einer Virusisolierung bzw. einem CPE sollte jedoch auch an eine mögliche **Koinfektion** mit dem **feline Calicivirus** (FCV) gedacht werden. Der FCV-CPE tritt i.d.R. schneller als ein FHV-bedingter CPE auf. Ein zusätzliches Merkmal bei

FHV sind intranukleäre Einschlüsskörperchen. Eine Differenzierung der beiden Viren ist mittels Immunfluoreszenztest möglich, bei dem spezifische Antikörper gegen FHV-1 und FCV verwendet werden. Diese Differenzierung ist für das weitere therapeutische Vorgehen und um eine Verbreitung von FCV zu vermeiden (höhere Tenazität in der Umgebung als FHV-1) sinnvoll.

Einen limitierenden Faktor für die Virusisolierung in Zellkultur stellt die mögliche **Inaktivierung** des FHV-1 **nach 3 Stunden bei 37°C** dar [2, 10]. Deshalb ist es wichtig, das Tupfermaterial im Virus-transportmedium **gekühlt** ins Labor zu senden. Zudem sollte das Labor vorab informiert werden, damit – falls diese Isolierung nicht routinemäßig durchgeführt wird – die entsprechende Zelllinie in Kultur vorliegt.

Serologie

Eine Untersuchung auf FHV-1-spezifische Antikörper kann mittels ELISA (Enzyme-linked immunosorbent Assay) oder Neutralisationstest erfolgen. Es kann jedoch keine Unterscheidung zwischen Antikörpern nach Infektion oder Impfung getroffen werden [2, 10].

Therapie

Milde klinische Erscheinungen können spontan von selbst verschwinden und bedürfen keinerlei Behandlung. Bei Anzeichen von okulärem Reiz (Reiztrias: Blepharospasmus, Rötung, Epiphora) sollte jedoch eine Therapie eingeleitet werden.

Die Herpes-bedingte Konjunktivitis, die Keratitis und oberflächliche Ulzera werden zunächst medikamentell therapiert.

Da Stress eine große Rolle beim Ausbruch einer Erkrankung spielt, müssen erkannte **Stressoren reduziert** werden. Zudem sollte der Therapieplan nicht selbst zum Stressfaktor werden.

Medikamentelle Therapie

Lokale Therapie

Gegen Herpesviren können, da sie zu den behüllten Viren gehören, **Virostatika** eingesetzt werden. Es muss dabei berücksichtigt werden, dass nicht alle für die Therapie von Herpes-bedingten Erkrankungen beim Menschen entwickelten Virostatika auch gegen FHV-1 wirken und für die Katze verträglich sind.

Da generell davon auszugehen ist, dass die intrazellulär gelegene Erreger bekämpfenden Virostatika zytotoxischer als Antibiotika sind, sollte zunächst **der lokalen Therapie der Vorzug gegeben** werden.

Aufgrund der korneokonjunktivalen Zytotoxizität aller lokal applizierten Virostatika beschränken die Autoren die Therapie generell auf 2 Wochen.

Nachfolgend wird eine Auswahl an Virostatika vorgestellt, die sich bisher in Studien als wirksam gegen FHV-1 erwiesen haben:

Ganciclovir: Ein derzeit in Deutschland als Augenpräparat verfügbarer Wirkstoff ist Ganciclovir (Virgan-Gel®, Fa. Laboratoires Théa S.A.: 4–5× tgl.). In einer In-vitro-Studie zur Wirksamkeit gegen FHV-1 waren Ganciclovir und Idoxuridin gleichwertig. Beide Wirkstoffe waren 2-mal so wirksam wie Penciclovir (s.u.) und Cidofovir [4]. Idoxuridin steht derzeit nicht als Augenpräparat zur Verfügung. Gegen den Wirkstoff Acyclovir, der in Form mehrerer Augenformulierungen in Deutschland erhältlich ist, erwies sich das FHV-1 teilweise als resistent.

Cidofovir: Der Wirkstoff Cidofovir wird in der Humanmedizin in Form einer Infusionslösung zur Bekämpfung des Zytomegalie- und des HI-Virus angewendet. Aus der Infusionslösung können 0,5%ige Augentropfen hergestellt werden. Diese müssen nur 2× tgl. appliziert werden. In kleine Portionen eingefroren, ist die Lösung mindestens 6 Monate haltbar. Um Nasenschleimhautvernarbungen als Langzeitfolge zu vermeiden,

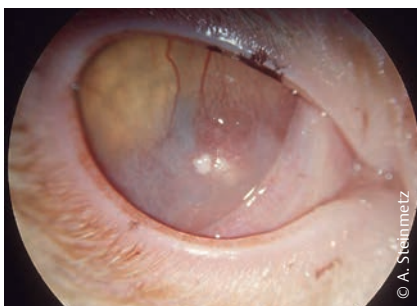

Abb. 11 Eosinophile Keratitis.

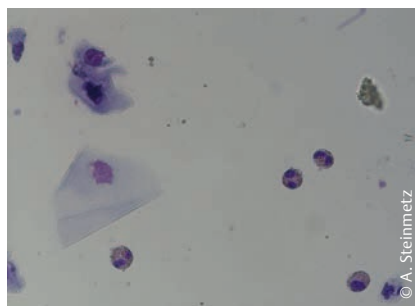


Abb. 12 Eosinophile Granulozyten im Zytobrush-Ausstrich.

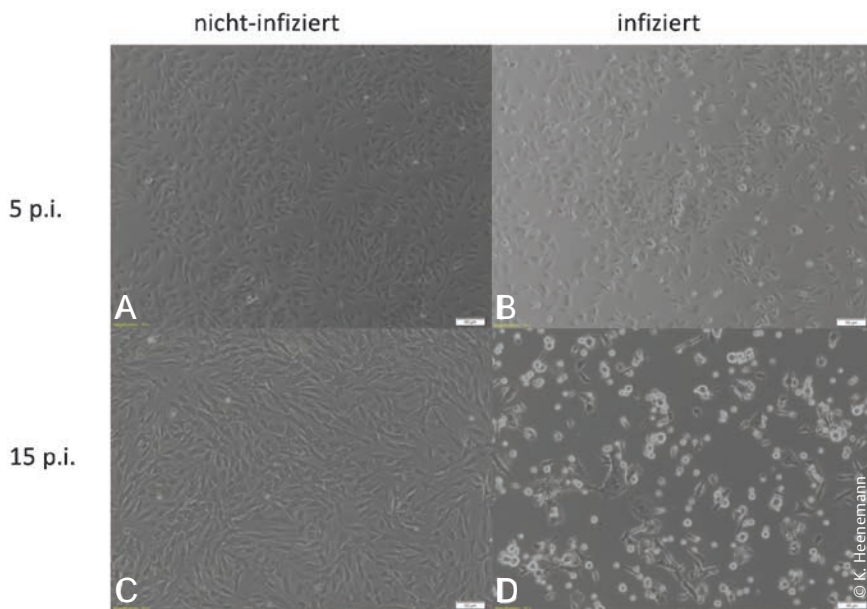


Abb. 13 Unter [A] und [C] sind die nichtinfizierten Fe-Zellen nach 5 h [A] und 15 h [C] im Vergleich zu einer FHV-1-infizierten Kultur nach 5 h [B] und 15 h [D] lichtmikroskopisch dokumentiert. Bei der nichtinfizierten Kultur ([A] und [C]) bilden die Zellen einen Zellrasen aus, wohingegen in den infizierten Kulturen ([B] und [D]) der zytopathische Effekt als Abrunden und Loslösen der Zellen zu erkennen ist.

sollte das Präparat nur über kurze Zeit (max. 2 Wochen) zum Einsatz kommen [8, 12].

Superfizielle Ulzera werden zusätzlich mit **Atropin** 1 × tgl. und **befeuchtenden Tropfen** therapiert. Gegebenenfalls sollten zum Schutz vor einer Infektion des entblößten Stromas antibiotische Augentropfen dazugegeben werden. Bei fehlenden Heilungsfortschritten empfiehlt sich die Korneaklebung (s. u.).

Keinesfalls dürfen in der aktiven Erkrankungsphase Kortikoide zum Einsatz kommen.

Dies gilt nicht für die Therapie der **eosinophilen Keratitis**. Hier muss 4 × tgl. lokal ein **Kortikoid-haltiges Präparat** verabreicht werden. Als Langzeittherapie sind bei Katzen Tropfen besser als Salben geeignet, da letztere an Katzenaugen reizend wirken [1]. **Cyclosporin-A** (Optimmune®, Fa. MSD) wird mit unterschiedlichem Erfolg eingesetzt. Ein neuer Therapieansatz beinhaltet die 2- bis 3-malige Gabe einer **0,5%igen Megestrolacetat**-Augenformulierung [8].

Bei Nichtansprechen dieser Maßnahmen sollte auf eine systemische Therapie übergegangen werden. Bei Eintreten einer Besserung müssen die immunsup-

primierenden Gaben langsam reduziert werden, um dem Aufflammen einer aktiven Herpesviruskeratitis vorzubeugen. Dennoch gibt es viele Patienten, die mit und ohne Ruhephasen permanent zwischen der aktiven Herpesvirusinfektion und der eosinophilen Keratitis hin- und herpendeln und ständig eine Therapieumstellung benötigen. Hier ist die Aufklärung der Besitzer über die Komplexität und Chronizität der Erkrankung von enormer Bedeutung.

Systemische Therapie

Der Einsatz von **Paramunitätsinducern** bei der aktiven FHV-1-Infektion kann versucht werden, ist jedoch bisher nicht in Studien erprobt.

Ein bei der Katze als für die orale Gabe verträglich getestetes Virostatikum ist das **Famciclovir** (Famvir®, Fa. Novartis). Es wird im Körper zu dem wirksamen Metaboliten Penciclovir umgewandelt. Die Spanne der empfohlenen Dosierungen für Famciclovir in der Literatur ist relativ groß [12]. Thomasy et al. (2012) empfahlen 40 mg/kg 3 × tgl. [11]. In einer anderen Studie wurden nur mit 2 × tgl. 90 mg/kg Famciclovir ausreichende Penciclovirkonzentrationen in der Tränenflüssigkeit erreicht [5]. Die Autoren bevorzugten die orale Therapie bei fehlen-

der Wirksamkeit oder Unmöglichkeit der lokalen Gabe. Auch die relativ häufigen Unverträglichkeitsreaktionen auf konjunktivale Applikation bei Katzen verlangen ein Umschwenken auf die systemische Famvir®-Therapie. Allerdings beobachten die Autoren auch bei deutlich geringeren Dosierungen als den oben genannten einen positiven Effekt.

L-Lysin steht in Form zahlreicher Per-os-Formulierungen oder Futterzusätze für Katzen zur Verfügung. Diese essenzielle Aminosäure gilt als Antibaustein der Argininsäure, die für die Replikation von FHV-1 von Nöten ist. L-Lysin wurde in zahlreichen Studien an Katzen mit teilweise kontroversen Ergebnissen getestet. Die Beobachtungen der Autoren decken sich mit der Zusammenfassung der Ergebnisse [12], dass das Präparat auch bei Langzeitanwendung keine nennenswerten Nebenwirkungen hervorruft und bei einzeln gehaltenen Katzen die Frequenz und die Schwere der Erkrankungs-episoden senken kann.

Eine systemische Therapie der **eosinophilen Keratitis** sollte aufgrund der Nebenwirkungen (u. a. Knochenmark) nur bei Versagen der lokalen Therapie erfolgen. Sie besteht in der Depotgabe von 5 mg/Katze **Medroxyprogesteron** (Perlutex®, Fa. Selectavet; Sedometril®, Fa. Albrecht) oder Megestrolacetat 5 mg/Katze (kein veterinärmedizinisches Präparat in Deutschland auf dem Markt).

Chirurgische Therapie

Einige Erscheinungsbilder der Herpesvirus-Erkrankung am Auge sind per se chirurgisch. Andere werden es, wenn die medikamentelle Therapie keinen Erfolg zeigt.

Chronische superfizielle Ulzera, die medikamentell therapieresistent sind, können zunächst vorsichtig trocken radiert (keine Skarifizierung, da Gefahr der Verschlechterung und Sequesterbildung) und dann dünn mit einem Gewebekleber (Histoacryl®, Fa. B. Braun) überzogen werden (► **Abb. 14**).

Die Reizerscheinungen bessern sich nach der Erfahrung der Autoren schlagartig. Die Besitzer müssen auf ein ungewohntes optisches Bild vorbereitet sein und auf die Tatsache, dass sich der Ablöseprozess des Klebers über Monate erstrecken kann.

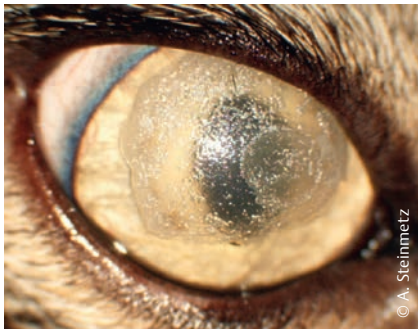


Abb. 14 Histoacrylklebung nach 2 Wochen.

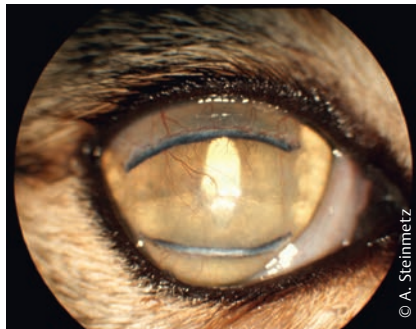


Abb. 15 Doppelseitige Korneokonjunktivale Verschiebeplastik.

Das Einsetzen einer Kontaktlinse oder auch die gute alte Nickhautschürze sind Optionen der 2. Reihe.

Stromale Ulzera und **tiefer reichende Korneasequester** sollten mit einer korneokonjunktivalen Verschiebeplastik versorgt werden. Der positive Effekt für die Transparenz im Bereich der Sehachse überragt den eines Konjunktivallappens deutlich (► **Abb. 15**).

Ein **Pyophthalmus** muss enukleiert werden.

Verwachsungen der Lider können chirurgisch gelöst werden. Anschließend muss mit antientzündlichen Salben (hier ist der **kurzzeitige** Einsatz von Kortikoiden gerechtfertigt) einem erneuten Verkleben der Lider vorgebeugt werden.

Das **Pseudopterygium** ist oft lediglich ein Schönheitsfehler und sollte nur bei starken Beeinträchtigungen operativ angegangen werden. Das Lösen der Konjunktiva von der Kornea ist meist relativ einfach. Allerdings besteht aufgrund des Stammzelldefizits der kornealen Epithelzellen eine große Rezidivneigung. Vorbeugend können u.a. der zusätzliche Einsatz von Amnion und das Einsetzen von Kontaktlinsen versucht werden. Bei vollständigem Verlust der Stammzellen muss eine laminäre oder partielle Kornea-transplantation in Erwägung gezogen werden.

Die „**PPM**“ ist i.d.R. nicht therapiewürdig. Bei rezidivierenden Korneaödem durch starken Zug über die Membranstränge am Korneaendothel könnten die PPM-Stränge in einem intraokulären Eingriff gekappt werden.

Online zu finden unter

<http://dx.doi.org/10.1055/s-0042-119374>

Literatur

- 1 Eördögh R, Schwendenwein I, Tichy A et al. Clinical effect of four different ointment bases on healthy cat eyes. *Vet Ophthalmol* 2016; 4–12 DOI: 10.1111/vop.12279
- 2 Gould D. Feline Herpesvirus-1 ocular manifestations, diagnosis and treatment options. *J Feline Med Surg* 2011; 13: 333–346, DOI: 10.1016/j.jfms.2011.03.010
- 3 Lim CC, Reilly CM, Thomasy SM. Effects of feline herpesvirus type 1 on tear film break-up time, Schirmer tear test results, and conjunctival goblet cell density in experimentally infected cats. *Am J Vet Res* 2009; 70: 394–403
- 4 Maggs DJ, Clarke HE. In vitro efficacy of ganciclovir, cidofovir, penciclovir, foscarnet, idoxuridine, and acyclovir against feline herpesvirus type-1. *Am J Vet Res* 2004; 65: 399–403
- 5 Nasisse MP, English RV, Tompkins MB et al. Immunologic, histologic, and virologic features of herpesvirus-induced stromal keratitis in cats. *Am J Vet Res* 1995; 56: 51–55
- 6 Sebbag L, Thomasy SM, Woodward AP et al. Pharmacokinetic modeling of penciclovir and BRL42359 in the plasma and tears of healthy cats to optimize dosage recommendations for oral administration of famciclovir. *Am J Vet Res* 2016; 77: 833–845, DOI: 10.2460/ajvr.77.8.833
- 7 Stiles J. *Feline Ophthalmology*, In: Gelatt KN, ed. *Veterinary Ophthalmology*, 5th ed., Ames Iowa: Wiley-Blackwell, 2013: 1477–1559
- 8 Stiles J, Coster M. Use of an ophthalmic formulation of megestrol acetate for the treatment of eosinophilic keratitis in cats. *Vet Ophthalmol* 2016; 19: 86–90, DOI: 10.1111/vop.12371
- 9 Stiles J, Gwin W, Pogradichny R. Stability of 0.5% cidofovir stored under various conditions for up to 6 months. *Vet Ophthalmol* 2010; 13: 275–277
- 10 Thiry E, Addie D, Belák S et al. Feline herpesvirus infection ABCD guidelines on prevention and management. *J Feline Med Surg* 2009; 11: 547–555, DOI: 10.1016/j.jfms.2009.05.003
- 11 Thomasy SM, Covert JC, Stanley SS et al. Pharmacokinetics of famciclovir and penciclovir in tears following oral administration of famciclovir to cats: a pilot study. *Vet Ophthalmol* 2012; 15 (5): 299–306, DOI: 10.1111/j.1463-5224.2011.00984.x
- 12 Thomasy SM, Maggs DJ. A review of antiviral drugs and other compounds with activity against feline herpesvirus type 1. *Vet Ophthalmol* 2016; 19: 119–130, DOI: 10.1111/vop.12375
- 13 Townsend WM, Jacobi S, Tai SH et al. Ocular and neural distribution of feline herpesvirus-1 during active and latent experimental infection in cats. *BMC Vet Res* 2013; 9: 1, DOI: 10.1186/1746-6148-9-185

Dr. Andrea Steinmetz

Fachtierärztin für Kleintiere und Augenheilkunde
Fachtierärztin für Kleintierchirurgie

Dr. Kristin Heenemann

Fachtierärztin für Virologie

Klinik für Kleintiere der Universität Leipzig
An den Tierkliniken 23
04103 Leipzig
steinmetz@kleintierklinik.uni-leipzig.de

Fragebogen



Frage 1

Ab der wievielten Lebenswoche sollten Katzen gegen FHV-1 geimpft werden?

- a. 6.
- b. 8.
- c. 10.
- d. 12.
- e. 14.

Frage 2

Welche Befundkombination wurde bisher nur bei einer FHV-1-Infektion beobachtet?

- a. Konjunktivitis mit Chemosis
- b. Konjunktivitis mit Hyperämie
- c. Konjunktivitis mit Epiphora
- d. Konjunktivitis mit Keratitis
- e. Konjunktivitis mit Katarakt

Frage 3

Welche Pathologie führt bei FHV-1-infizierten Katzenwelpen i. d. R. zum Verlust des Auges?

- a. Hämophthalmus
- b. Konjunktivitis
- c. Blepharitis
- d. Chemosis
- e. Pyophthalmus

Frage 4

Welches ist KEINE Folge einer gewordenen FHV-1-Infektion?

- a. Ankyloblepharon
- b. Pseudopterygium
- c. eosinophile Keratitis
- d. Korneasequester
- e. Adenom der Meibom'schen Drüsen

Frage 5

Welche Korneaveränderung weist auf eine aktive eosinophile Keratitis hin?

- a. Braunfärbung der Kornea
- b. degenerative stromale Einlagerungen
- c. bullöse Einschlüsse
- d. kleine punktförmige Leukomae
- e. käsig-schmierige Beläge

Frage 6

Der Verdacht einer eosinophilen Keratitis wird mit welchem Verfahren bestätigt?

- a. PCR
- b. Serologie
- c. Zytologie
- d. Fluoreszenztest
- e. Virusisolierung in Zellkultur

Frage 7

Welche lokal applizierten Wirkstoffe dürfen in der akuten FHV-1-Infektionsphase keinesfalls zum Einsatz kommen?

- a. Kortikosteroide
- b. Antibiotika
- c. Virustatika
- d. Homöopathika
- e. Tränenersatzmittel

Frage 8

Famciclovir wird im Körper in welchen wirksamen Metaboliten umgewandelt?

- a. Ganciclovir
- b. Aciclovir
- c. Cidofovir
- d. Penciclovir
- e. Idoxuridin

Frage 9

Welche FHV-1-bedingten Pathologien sollten unbedingt chirurgisch angegangen werden?

- a. stromale Ulzera
- b. frische superfizielle Ulzera
- c. randständige Pseudopterygia
- d. purulente Konjunktivitiden
- e. persistierende Pupillarmembran

Frage 10

Die lokale Therapie der eosinophilen Keratitis sollte primär welche Wirkstoffe beinhalten?

- a. Kortikoide
- b. Vitamine
- c. Paramunitätsinducer
- d. Zytostatika
- e. Antibiotika

Herpesvirus-bedingte Augenerkrankungen der Katze

Andrea Steinmetz, Kristin Heenemann



A Lernerfolgskontrolle

Bitte kreuzen Sie die richtigen Antworten an! Es ist jeweils nur 1 Antwort pro Frage richtig!

Frage 1 a b c d e

Frage 2 a b c d e

Frage 3 a b c d e

Frage 4 a b c d e

Frage 5 a b c d e

Frage 6 a b c d e

Frage 7 a b c d e

Frage 8 a b c d e

Frage 9 a b c d e

Frage 10 a b c d e

B Teilnehmer

Titel | Name | Vorname

Straße | Hausnummer

PLZ | Ort

Beruf

C Ihr Ergebnis wird vom Verlag ausgefüllt

Sie haben _____ von _____ Fragen richtig beantwortet und somit

bestanden und 1 ATF-Stunde erhalten.

nicht bestanden.

Stuttgart, den

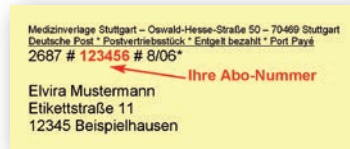
Stempel | Unterschrift

D Teilnahmebedingungen für Abonnenten der kleintier konkret kostenlos

Für diese Fortbildungseinheit können Sie 1 ATF-Fortbildungsstunde anerkannt bekommen. Hierfür

- müssen mindestens 70% der Fragen richtig beantwortet sein.
- muss der Antwortbogen vollständig ausgefüllt sein. Unvollständig ausgefüllte Bögen können nicht berücksichtigt werden!

- muss im markierten Feld* Ihre Abonnen-
tennummer eingetragen oder eine **kleintier.
konkret-CVE**-Wertmarke aufgeklebt sein.



kleintier.konkret-CVE-Wertmarken für Nicht-Abonnenten können beim Verlag zu folgenden **Bedingungen** erworben werden: 6er-Pack-Wertmarken, Preis 49,95 € inkl. MwSt., Artikel-Nr. 903000.

Bitte richten Sie die Bestellungen an: Georg Thieme Verlag Stuttgart, KundenServiceCenter Buch, Postfach 30 11 20, 70451 Stuttgart.

E Erklärung

Ich versichere, dass ich die Beantwortung der Fragen selbst und ohne Hilfe durchgeführt habe.

Ort, Datum

Unterschrift

* Nicht-Abonnenten bitte hier **kleintier.konkret-CVE**-Wertmarke aufkleben, Abonnenten bitte Abonnen-
tennummer eintragen.

Bitte senden Sie den vollständig ausgefüllten Antwortbogen und einen an Sie selbst adressierten und ausreichend frankierten Rückumschlag an den Georg Thieme Verlag KG, kleintier konkret-CVE, Kennwort: kleintier.konkret, Postfach 30 11 20, 70451 Stuttgart. Die Zertifikate werden spätestens 14 Tage nach Erhalt des Antwortbogens versandt. Von telefonischen Anfragen bitten wir abzusehen. Einsendeschluss: 18. 12. 2017 (12 Monate, Datum des Poststempels).