Frankfurter Dermatologentagung – 2. November 2016

Annual Frankfurt Dermatology Meeting – November 2nd, 2016

Redaktion T. Weberschock, P. Kleimann, M. Wolter, R. Kaufmann

Institut Klinik für Dermatologie, Venerologie und Allergologie, Universitätsklinikum der Johann Wolfgang Goethe-Universität, Frankfurt am Main

Bibliografie
DOI http://dx.doi.org/10.1055/s-0042-117407
Akt Dermatol 2016; 42: 467–482
© Georg Thieme Verlag KG Stuttgart · New York
ISSN 0340-2541

Korrespondenzadresse
PD Dr. Tobias Weberschock, MSc (Epi)
Klinik für Dermatologie, Venerologie und Allergologie
Universitätsklinikum der Johann Wolfgang Goethe-Universität, Frankfurt am Main
Theodor-Stern-Kai 7
60590 Frankfurt
tobias.weberschock@kgu.de

Porphyria variegata

▼

I. Kaluzki

Anamnese: Der 25-jährige Patient berichtete über seit Geburt bestehende, rezidivierende Blasenbildung und Hautablösung insbesondere an den Handrücken, Armen, Beinen und Füßen sowie in milderer Ausprägung im Gesicht. Betont im Sommer bestünde eine erhöhte Verletzbarkeit der Haut. Eine Urinverfärbung habe der Patient nicht beobachtet. In der Kindheit sei eine Porphyrie ausgeschlossen und die Diagnose einer Hydroa vacciniforme gestellt worden. In der Familie leide niemand an ähnlichen Hautveränderungen oder habe je Manifestationen eines akuten Porphyrie-Syndroms entwickelt.

Befund: Bei Vorstellung zeigte sich am linken Handrücken eine einzelne, 0,5 cm messende Blase (**Abb. 1**). Daneben fanden sich flache, bis 1 cm messende Erosionen und flache Ulzerationen an beiden Handrücken und dem rechten Ellenbogen sowie multiple, homogen hellbraune Hyperpigmentierungen und kleine Narben an beiden Unterarmen. Außerdem war eine Hypertrichose an den Jochbogen auffällig.

Diagnostik: Aufgrund der rezidivierenden Hautveränderungen bis ins Erwachsenenalter führten wir eine erneute Porphyrie-Diagnostik durch. Es fanden sich normwertige Transaminasen und Gesamt-Porphyrine in Erythrozyten, Plasma sowie Vollblut. Die Gesamt-Porphyrine im Urin und den Fäzes allerdings zeigten sich erhöht. In der weiteren Abklärung durch ein Porphyrie-Speziallabor fand sich mittels Porphyrin-Differenzierung Koproporphyrin als Hauptmetabolit der renalen Porphyrinexkretion. Die fäkale Porphyrinausscheidung wies eine Dominanz von Protoporphyrin bei gleichzeitiger Koproporphyrinerhöhung auf. Weiterhin zeigte sich ein positiver Plasmafluoreszenz-Scan mit einem Emissionsmaximum bei 626 nm. Eine akute intermittierende Porphyrie konnte bei normaler Aktivität der Porphobilinogen-Desaminase im Blut ausgeschlossen werden. Für die erythropoetischen Porphyrien lagen ebenso keine Hinweise vor. Diese Befundkonstellation sprach schließlich für eine hereditäre Protoporphyrinogen-Oxidase-Defizienz im Sinne einer Porphyria variegata.

Abb. 1 Linker Handrücken mit einzelner kleiner Blase, daneben Erosionen bzw. flache Ulzerationen

Therapie und Verlauf: Vor der Evaluation durch ein Porphyrie-Speziallabor zeigte ein schließlich beendeter Therapieversuch mit Chloroquin zweimal wöchentlich keine klinische Befundbesserung. Gestützt durch die Porphyrie-Spezialdiagnostik befand sich die Erkrankung in einer kompensierten Latenzphase ohne zwingende Interventionsnotwendigkeit. Grundsätzlich prophylaktische Empfehlungen beinhalteten konsequenten Lichtschutz und strikte Alkoholkarenz. Der Patient bestätigte den konstant wiederkehrenden zeitlichen Zusammenhang zwischen Alkoholkonsum und Hautsymptomen und die Erscheinungsfreiheit in Karenzphasen.

Kommentar: Die Porphyria variegata ist eine autosomal-dominant vererbbare Stoffwechselstörung mit niedriger Penetranz. Ein latentes Vorkommen ist häufig. Ursächlich ist ein Defekt der Protoporphyrinogen-Oxidase, des vorletzten En-

Dieses Dokument wurde zum persönlichen Gebrauch heruntergeladen. Vervielfältigung nur mit Zustimmung des Verlages.

zyms in der Häm-Biosynthese, wodurch es zur Anhäufung der Vorläufer-Metaboliten und infolge dieser zu ihrer gesteigerten Ausscheidung kommt. Bemerkenswert im Falle der Porphyria variegata ist die gesteigerte fäkale Ausscheidung von Protoporphyrin selbst, dem eigentlichen Produkt der Protoporphyrinogen-Oxidase. In Europa beträgt die Prävalenz 1–3/100 000. Die höchste Prävalenz von 3/1000 besteht unter Kaukasiern in Südafrika. Dies geht auf einen Gründereffekt eines emigrierten niederländischen Paares zurück. Betroffene Südafrikaner tragen eine identische Mutation im Protoporphyrinogen-Oxidase-Gen, während weltweit mehrere verschiedene beschrieben sind. Wie bei allen vier akuten hepatischen Porphyrien kann sich eine Attacke klinisch ähnlich der akuten intermittierenden Porphyrie mit Abdominalkoliken, neurologisch-psychiatrischen und kardiovaskulären Symptomen manifestieren. Hierfür ursächlich ist stets ein exogen provozierter Exzess der Porphyrin-Vorläufer-δ-Aminolävulinsäure und Porphobilinogen. Daneben können Hautsymptome (Blasen, Erosionen, Pigmentanomalien, Hypertrichose) an sonnenexponierten Arealen entsprechend der Porphyria cutanea tarda sowohl während der Akut- als auch während der Latenzphase auftreten. Deshalb auch die Namensgebung variegata = gemischt. Manifestationsbegünstigend wirken zudem ein Kalorienmangel und auch viele Arzneimittel besitzen eine porphyrinogene Potenz, darunter Barbiturate, Sulfonamide, Griseofulvin, Chlorpromazin, Östrogene und auch Chloroquin.

Literatur

1 *Sandhu K, Kumar B.* Variegate Porphyria. J Dermatol 2004; 31: 431–433
2 *Sassa S.* Modern diagnosis and management of porphyrias. Br J Haematol 2006; 135: 281–292

Aquagene palmoplantare Keratodermie

▼

G. Mengi

Anamnese: Die 25-jährige Patientin stellte sich mit seit 4 Jahren nach Kontakt mit Wasser auftretenden ödematösen, weißen Plaques an den Handinnenflächen vor. Begleitsymptome wie Brennen, Schmerzen oder Juckreiz seien unter der Plaquebildung nie aufgetreten, jedoch berichtete die Patientin von einer milden Druckdolenz. Eine nahezu vollständige Rückbildung der Plaques erfolge innerhalb weniger Stunden nach Trocknen der Hände, während es nie zu einer kompletten Erscheinungsfreiheit komme. Für das Vorliegen von dermatologischen Begleiterkrankungen wie einer Hyperhidrosis oder einer Atopie gab es keinen Anhalt.

Befund: Im Seitenvergleich nach Wasserkontakt für mehrere Minuten zeigten sich an der wasserexponierten rechten Hand palmarseitig mit Betonung der Thenar- und Hypothenarregion weiße, disseminiert verteilte, ödematöse Papeln, welche teilweise zu mehrere Zentimeter durchmessenden Plaques konfluierten. Die trockene Hand zeigte keinerlei Veränderung (▶ **Abb. 2**). Auch das übrige Integument stellte sich altersgemäß unauffällig dar.

Diagnostik: Histologisch fand sich lediglich eine milde Verhornungsstörung mit regelrechtem elastischem Fasernetz ohne entzündliche Komponente.

Therapie und Verlauf: Es erfolgte die topische Behandlung mit Aluminiumchlorid 20 % zweimal täglich über 10 Wochen, worunter es zu keiner zufriedenstellenden Besserung der Symptome kam. Zusätzlich führte die Behandlung zu einer Austrocknung und zu einem damit einhergehenden Spannungsgefühl an den Palmae.

Abb. 2 Weiße, ödematöse Papeln und Plaques rechts palmar nach Kontakt mit Wasser.

Kommentar: Die aquagene palmoplantare Keratodermie ist eine seltene, durch Wasser- oder Schweißkontakt getriggerte Hauterkrankung, welche häufig mit Brennen, Schmerzen oder Pruritus einhergeht. Besonders typisch ist der fast vollständige Rückgang der Symptome innerhalb von wenigen Minuten bis Stunden nach Trocknen der Hände bzw. der Füße. In der Mehrzahl der erfassten Fälle ist eine lediglich palmare Beteiligung beschrieben, welche selten auch einseitig auftreten kann. Die aquagene palmoplantare Keratodermie betrifft vor allem Frauen und manifestiert sich meist erstmalig in der Adoleszenz. Pathogenetisch wird eine erhöhte Flüssigkeitsabsorption über die palmoplantare Hautbarriere mit der Folge einer Schwellung ekkriner Schweißdrüsen diskutiert. Hierfür werden osmotisch relevante Konzentrationsgradienten verantwortlich gemacht, welche durch erhöhte Chloridkonzentrationen im produzierten Schweiß deutlich gesteigert vorliegen können. Studien im Rahmen der aquagenen Keratodermie konnten in ⅓ aller Fälle eine Assoziation zum mutierten Cystic Fibrosis Transmembrane Conductance Regulator *(CFTR)*-Gen feststellen. Folglich empfiehlt sich im Verlauf eine Messung des Schweißchloridgehaltes der Haut und in Abhängigkeit des Ergebnisses zudem eine Erfassung des CFTR-Genstatus. Neben den genannten drüsenspezifischen Pathomechanismen werden als weitere Auslöser der aquagenen palmoplantaren Keratodermie Medikamente, wie z. B. Aspirin, Indomethacin, Salazopyrin und COX-2-Inhibitoren, diskutiert. Die dabei zustande kommenden pathologischen Abläufe bleiben jedoch unklar. Unabhängig von der Pathogenese sind Fallberichten zufolge die topische Anwendung von Aluminiumchloridlösungen oder Leitungswasseriontophoresen über mehrere Wochen sowie Botulinumtoxininjektionen therapeutisch hilfreich. Diese sollen vor allem die Aktivität der Schweißdrüsen hemmen, wodurch weniger Elektrolyte ausgeschüttet werden, die durch eine osmotische Relevanz Kontaktflüssigkeiten über die Epidermis anziehen.

Literatur

1 *Errichetti E, Piccirillo A.* Aquagenic keratoderma treated with tap water iontophoresis. Indian J Dermatol 2015; 60: 212
2 *Houle M-C, Al Dhaybi R, Benohanian A.* Unilateral aquagenic keratoderma treated with botulinum toxin A. J Dermatol Case Rep 2010; 4 (1): 1–5

Dieses Dokument wurde zum persönlichen Gebrauch heruntergeladen. Vervielfältigung nur mit Zustimmung des Verlages.

Minocyclinhyperpigmentierungen

▼

S.-Y. Kim

Anamnese: Die Vorstellung des 72-jährigen Patienten erfolgte aufgrund von Verfärbungen an der Haut im Gesichtsbereich sowie an den Skleren nach einer Therapie mit Minocyclin 100 mg/die über etwa 10 Jahre bei der Vordiagnose Rosacea papulopustulosa. Die Hautverfärbungen bestanden über einen unbekannten Zeitraum. Es waren keine Beschwerden im Sinne von Schmerzen oder Juckreiz vorhanden. Die letzte Einnahme von Minocyclin erfolgte 3 Monate zuvor.

Befund: Es fanden sich temporal links, an den Wangen und präaurikulär beidseits unscharf begrenzte, flächige, blauschwarze Hyperpigmentierungen. Zusätzlich zeigten sich blaugraue Maculae an den Skleren (▶ **Abb. 3**).

Therapie und Verlauf: Eine Aufklärung über die nur langsam zu erwartende Besserung und das mögliche Persistieren der Dyschromie von Haut und Skleren erfolgte. Ein Therapieversuch mit einem gütegeschalteten ND:YAG-Laser wurde angeboten, war aber seitens des Patienten nicht erwünscht.

Kommentar: Die Minocyclin-induzierte Hyperpigmentierung ist eine häufige, unerwünschte Wirkung einer Minocyclin-Therapie, die bei 3 – 14 % der behandelten Patienten auftritt. Diese tritt typischerweise dosisabhängig ab einer kumulativen Dosis von 70 – 100 g auf. Ein dosisunabhängiges Auftreten ist jedoch auch beschrieben. Durch die Einnahme von Minocyclin können nicht nur Hyperpigmentierungen an der Haut, sondern auch anderer Körperregionen wie z. B. Konjunktiva, Sklera, Schleimhäute, Gaumen, Zähne, Lippen, Nägel, Knochen, Knorpel, Hirn, Schilddrüse und Herz verursacht werden. Weitere mit einer Minocyclin-Hyperpigmentierung assoziierte Schäden sind nicht beschrieben. Minocyclin ist ein häufig eingesetztes lipophiles Tetracyclinderivat mit antimikrobiellen und antiinflammatorischen Eigenschaften.

Im Gegensatz zu den klassischen Tetracyclinen wird es gastrointestinal besser resorbiert und weist eine längere Halbwertzeit auf. Der zugrunde liegende Mechanismus, der zur Hyperpigmentierung führt, ist bisher nicht ausreichend geklärt. In der Literatur werden Ablagerungen von Minocyclin-Eisenchelaten, -Metaboliten und Melanin diskutiert. Klinisch werden vier Typen unterschieden. Bei Typ I, II und IV werden blaugraue bis blauschwarze Hyperpigmentierung und bei dem Typ III schmutzig-braune Hyperpigmentierung beobachtet. Typ I kommt am häufigsten vor, dabei erscheint die Hyperpigmentierung in Hautarealen mit vorausgegangener Entzündung. Beim Typ II entsteht die Hautverfärbung in zuvor gesunden Hautarealen, der seltene Typ III in sonnenexponierten Regionen. Typ IV ist durch eine Verfärbung von Aknenarben im Rückenbereich gekennzeichnet. Der hier vorgestellte Patient ist am ehesten dem Typ II oder III zuzuordnen. Zur Unterscheidung verschiedener Typen der Minocyclin-Hyperpigmentierung und der Lokalisation der Ablagerungen kann eine histologische Untersuchung durchgeführt werden. Hierbei zeigt sich beim Typ I eine makrophagenassoziierte Pigmentierung und positive Reaktionen in der Eisen- und Melanin-Färbung. Typ II reagiert positiv in der Berlinerblau-Reaktion und der Fontana-Masson-Färbung. Die Pigmentierung lässt sich in der Dermis nachweisen und findet sich konzentriert um Gefäße und Adnexe. Beim Typ III kommt vermehrt Melanin in den Zellen der Basalzellschicht und den Makrophagen der oberen Dermis vor. Die Berlinerblau-Reaktion ist negativ. Die wichtigste therapeutische Maßnahme bei Auftreten einer Minocyclin-Hyperpigmentierung ist die Beendigung der Therapie. In der Regel erfolgt das Abblassen der Verfärbungen nach Absetzen der Medikation, jedoch kann die Rückbildung über mehrere Monate bis Jahre dauern. Alternativ existieren Fallberichte zu positiven Verläufen unter Einsatz von gütegeschaltetem Rubinlaser, Alexandrit- oder Nd:YAG-Laser.

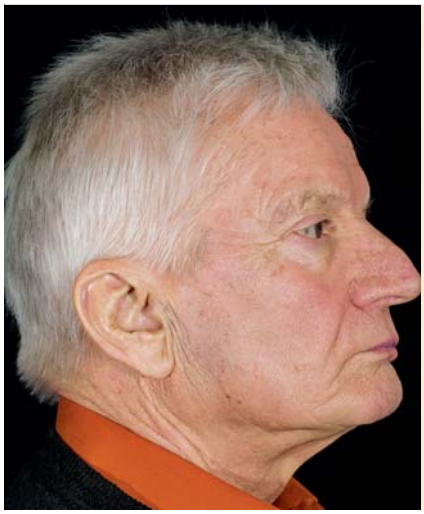

Abb. 3 Blauschwarze Hyperpigmentierungen präaurikulär und temporal rechts sowie an der Sklera.

Literatur

1 *Greve B, Schonermark MP, Raulin C.* Minocycline-induced hyperpigmentation: treatment with the Q-switched Nd:YAG laser. Lasers Surg Med 1998; 22: 223 – 227

2 *Krause W.* Drug-induced hyperpigmentation: a systematic review. J Dtsch Dermatol Ges 2013; 11: 644 – 651

3 *Nenoff P, Muller H, Schulze I et al.* Diffuse grey-black hyperpigmentation of facial skin in a 59-year-old woman. Hautarzt; 66: 214 – 217

4 *Wienrich B, Bertsch H, Schön M et al.* Dark grey hyperpigmentation on the face and neck. Diagnose: Minocycline-induced hyperpigmentation type III. J Dtsch Dermatol Ges 2010; 8: 544 – 546

Keratosis palmoplantaris papulosa seu maculosa Buschke-Fischer-Brauer

▼

M. Jäger, P. Voelkel

Anamnese: Die Vorstellung der 68-jährigen Patientin erfolgte aufgrund ästhetisch störender palmoplantarer Hyperkeratosen. Die seit über 15 Jahren bestehenden Hautveränderungen seien initial auf die Handflächen begrenzt gewesen. Im Verlauf kam es zusätzlich zu einer Beteiligung der Fußsohlen. Begleitbeschwerden, insbesondere Juckreiz oder Schmerzen, wurden verneint. Ein bisheriger Therapieversuch mit einem Externum, welches die Patientin nicht benennen kann, habe zu keiner Besserung geführt. Die Tochter der Patientin leide ebenfalls unter ähnlichen Hautveränderungen, eine dermatologische Vorstellung sei noch nicht erfolgt.

Befund: An beiden Palmae und Plantae präsentierten sich multiple, punktförmige, stecknadelkopfgroße, weiß-gelbliche, hyperkeratotische Papeln mit reibeisenartigem Tastbefund (▶ **Abb. 4**).

Diagnostik: Histologisch zeigte sich eine säulenförmige Parakeratose mit schüsselförmigen Einsenkungen der Epidermis an der Basis. In Zusammenschau mit der Klinik ist dieser Befund vereinbar mit einer Keratosis palmoplantaris punktata.

Therapie und Verlauf: Nach frustraner keratolytischer Therapie mit Salicylvaseline und topischer Therapie mit Isotretinoin wurde eine systemische Therapie mit Acitretin eingeleitet.

Dieses Dokument wurde zum persönlichen Gebrauch heruntergeladen. Vervielfältigung nur mit Zustimmung des Verlages.

Abb. 4 Befund plantar mit multiplen, punktförmigen, stecknadelkopfgroßen, weiß-gelblichen, hyperkeratotischen Papeln.

Abb. 5 Streifenförmige Hyperpigmentierung mit eingesunkenem sklerotischem Zentrum an der linken Stirnseite.

Abb. 6 Deutliche Hypermobilität der Gelenke bei Ehlers-Danlos Typ III.

Kommentar: Die heterogene Gruppe der hereditären Palmoplantarkeratosen lässt sich nach dem jeweiligen klinischen Verteilungsmuster der Hyperkeratosen unterteilen. Dabei werden diffuse, fokale sowie Formen mit Systembeteiligung und Palmoplantarkeratosen im Rahmen ektodermaler Dysplasien unterschieden. Die Keratosis palmoplantaris papulosa seu maculosa Buschke-Fischer-Brauer (KPPP) stellt mit einer Prävalenz von 1,17/100 000 eine seltene, hereditäre, fokale Palmoplantarkeratose dar und tritt vor allem im Alter von 15 – 30 Jahren auf. Sie folgt einem autosomal-dominanten Erbgang mit variabler Penetranz. Von Martinez-Mir et al. erhobene Daten geben Hinweis auf eine zugrundeliegende Mutation auf Chromosom 15q22.2 – 15q22. Die Diagnosestellung erfolgt anhand der Zusammenschau aus anamnestischen Hinweisen, die auf einen autosomal-dominanten Erbgang hinweisen, typischer Klinik und Histologie sowie humangenetischer Analysen. Es sind Assoziationen zu verschiedenen Erkrankungen für die KPPP beschrieben. Dazu gehören neben Nagelveränderungen unterschiedliche Malignome wie Lymphome, aber auch solide Organtumore. Die Therapie der KPPP erfolgt rein symptomatisch und gestaltet sich oftmals schwierig. Neben der mechanischen Entfernung der Hyperkeratosen kommen vor allem topische Keratolytika, Vitamin-D3-Analoga sowie topische und systemische Retinoide zum Einsatz.

Literatur

1 *Stanimirovic A, Kansky A, Basta-Juzbasic A et al.* Hereditary palmoplantar keratoderma, type papulosa, in Croatia. J Am Acad Dermatol 1993; 29: 435 – 437

2 *Martinez-Mir A, Londono D, Gordon D.* Identification of a locus for type I punctate palmoplantar keratoderma on chromosome 15q22 – 23. J Invest Dermatol 2003; 121: 624

3 *Stevens HP, Kelsell DP, Leigh IM et al.* Punctate palmoplantar keratoderma and malignancy in a four-generation family. Br J Dermatol 1996; 134: 720 – 726

Koinzidenz von Sclérodermie en coup de sabre und Ehlers-Danlos-Syndrom Typ III

▼

K. Gebauer

Anamnese: Eine 16-jährige junge Frau stellte sich aufgrund einer zunehmenden Einsenkung einer streifenförmigen, bräunlichen Hyperpigmentierung an der linken Stirnseite, die seit dem 8. Lebensjahr besteht, vor. Sporadisch würde eine Migräne seit 4 Jahren auftreten. Weitere lokale Beschwerden wie Schmerzen oder Juckreiz wurden nicht angegeben. Zudem bemerkte die junge Patientin eine ausgeprägte Gelenkigkeit sowie eine verstärkte Dehnbarkeit der Haut. Des Weiteren würde sie häufig in den Sprunggelenken umknicken. Auf Nachfrage berichtet die Patientin von seit Jahren bestehenden Gelenkschmerzen in der linken Hüfte. Zudem sei bei dem Vater der jungen Frau eine verstärkte Überdehnbarkeit der Daumengrundgelenke sowie bei Vater und Halbbruder väterlicherseits eine dehnbare Haut aufgefallen.

Befund: Es zeigte sich an der linken Stirnhälfte paramedian eine ca. 3 cm breite, von der linken Nasenwurzel bis zur Mitte der linken Augenbraue reichende und bis in den Haaransatz hineinziehende streifenförmige Hyperpigmentierung. Im Zentrum fand sich angedeutet eine unscharf begrenzte dezente Sklerosezone. Diese war schwach eingesunken unter dem Hautniveau palpabel (▶ **Abb. 5**). Weiterhin zeigten sich bei der Patientin eine milde Hyperelastizität der Haut sowie eine ausgeprägte Hypermobilität der kleinen und großen Gelenke und eine leichte Kyphoskoliose (▶ **Abb. 6**).

Diagnostik: Die Diagnose der Sclérodermie en coup de sabre wurde klinisch gestellt. Zur Evaluation der Tiefenausdehnung und zum Ausschluss einer ZNS-Beteiligung bei Migränesymptomatik wurde ein cMRT durchgeführt. Hierbei zeigte sich frontal links ein Marklagerödem im Centrum semiovale mit Ausdehnung bis subkortikal. Das Basislabor sowie antinukleäre Antikörper, anti-Scl-70- und anti-Centromer-Antikörper zeigten Normwerte.

Dieses Dokument wurde zum persönlichen Gebrauch heruntergeladen. Vervielfältigung nur mit Zustimmung des Verlages.

Hinsichtlich des Ehlers-Danlos-Syndroms erfolgte eine humangenetische Abklärung.

Therapie und Verlauf: Aufgrund des milden, ausgebrannten Stadiums der Sclérodermie en coup de sabre war keine Therapie indiziert. Die Patientin wurde nach klinischer Diagnosestellung eines Ehlers-Danlos-Syndroms Typ III (Hypermobilitäts-Typ) über diese Erkrankung aufgeklärt. Neben dem Vater scheint auch der Halbbruder väterlicherseits von dieser autosomal-dominant vererbten Erkrankung betroffen zu sein.

Kommentar: Sowohl bei der Sclérodermie en coup de sabre als auch beim Ehlers-Danlos-Syndrom handelt es sich um Störungen des Bindegewebes; jedoch mit konträren Effekten. Die Sclérodermie en coup de sabre umfasst eine seltene lineare Form der zirkumskripten Sklerodermie am Kopf unklarer Ätiologie (Inzidenz der zirkumskripten Sklerodermie 0,34 – 2,7 : 100 000). Sie ist die häufigste Form der Morphea bei Kindern. Ausgehend von einer ungeklärten Immunreaktion tritt eine lokale Entzündung des kollagenen Bindegewebes der Kutis sowie der Subkutis auf. Die folgende Überproduktion von Kollagen, vor allem der Fasern vom Typ I und III, resultiert in einem fibrotischen Umbau und Sklerose. Im Verlauf kommt es zu einer zunehmenden Kontraktion der Läsion. Als Folge entsteht eine narbig-atrophe Furchenbildung, wobei auch darunter liegende Strukturen wie Subkutis, Muskeln und Knochen mit einbezogen werden können. Häufige Komplikationen der Sclérodermie en coup de sabre können sich in neurologischen Symptomen (in 20% der Fälle) wie Migräne oder Epilepsie oder in einer Augenbeteiligung äußern (15%). Häufig wird die Diagnose klinisch gestellt. Charakteristische serologische Laborparameter finden sich hierbei nicht. Im Kindesalter können in der aktiven Krankheitsphase u. a. antinukleäre Antikörper oder anti-Histon-Antikörper nachweisbar sein. MRT-Untersuchungen des Schädels zeigten auch bei asymptomatischen Patienten häufig ZNS-Veränderungen. Der Verlauf und die Prognose sind variabel. Oft kommt es nach einer aktiven Phase von 3 – 6 Jahren von selbst zu einem Ausbrennen der Entzündung. Eine kausale Therapie ist hier aktuell nicht verfügbar. Therapeutische Ansätze umfassen im Kindesalter in der aktiven Phase, zur Vermeidung von Spätschäden wie Kontrakturen, bei progredienten schweren Fällen vorrangig die systemische Gabe von Methotrexat. Bei limitiertem Hautbefall wird eine Lokaltherapie mit hochpotenten Glukokortikosteroiden oder alternativ mit Calcipotriol oder Calcineurininhibitoren, eventuell kombiniert mit UVA1-Phototherapie, empfohlen.

Das Ehlers-Danlos-Syndrom umfasst eine heterogene Gruppe von hereditären Erkrankungen, die durch Defekte des fibrillären Kollagenmetabolismus charakterisiert sind. Hierbei sind 6 Haupttypen mit unterschiedlicher symptomaler Ausprägung und Assoziation zu verschiedenen mutierten Genen nach Villefranche klassifiziert. Die gestörte Funktion des Bindegewebes führt zu Hyperelastizität und Stützverlust und kann sich in verschiedensten Manifestationen an der Haut, Gelenken, Blutgefäßen und inneren Organen ausprägen. Der Hypermobilitätstyp (Typ III) ist mit einer Prävalenz von 1 – 5/10 000 nach dem klassischen Typ (Typ I gravis und II mitis) der häufigste Typ. Von den Haupttypen zeigt dieser Typ die klinisch geringste Symptomatik. Klinische Hauptkriterien sind vor allem die Hypermobilität der Gelenke sowie eine weiche und leicht dehnbare Haut. Zusätzlich können Kriterien wie eine positive Familiengeschichte, rezidivierende Instabilität der Gelenke und leichte Entstehung von Hämatomen die Diagnose unterstützen. Zur Abgrenzung zu den anderen Typen fehlen eine verstärkte Brüchigkeit der Gewebe und atrophe Narbenbildung. Der Hypermobilitätstyp wird autosomal-dominant vererbt, wobei bisher kein ursächlicher pathogenetischer Mechanismus und keine zugrundeliegende Genmutation gefunden wurde. Genvariationen des *TNXB*-Gens wurden in einigen Patienten identifiziert. Patienten mit einer Defizienz des Genprodukts Tenascin-X, einem im Bindegewebe synthetisierten Glykoprotein, weisen hierbei eine gesteigerte Hämatomneigung auf. Als Nebenkriterien des Hypermobilitätstyps können selten gastrointestinale oder kardiovaskuläre Komplikationen auftreten. Da die Patientin diesbezüglich keine Symptome zeigte, wurde auf weiterführende Untersuchungen verzichtet. Da aktuell keine kausale Therapie verfügbar ist, erfolgte im Rahmen der humangenetischen Beratung eine ausführliche Patienteninformation bezüglich Prävention und zur Familienplanung.

Literatur

1 *Marsol B.* Update on the Classification and Treatment of Localized Scleroderma. Actas Dermosifiliogr 2013; 104: 654 – 666

2 AWMF-Leitlinie. Leitlinie Diagnostik und Therapie der zirkumskripten Sklerodermie, 2014. Registernummer 013 – 066. Klassifikation S2k

3 *Beighton P, De Paepe A, Steinmann B et al.* Ehlers-Danlos syndromes: revised nosology, Villefranche, 1997. Am J Med Genet 1998; 77: 31 – 37

Acrodermatitis chronica atrophicans Herxheimer

▼

S. Bechstein, P. Kraizcy

Anamnese: Ein 59-jähriger Patient stellte sich vor mit einer seit zehn Monaten bestehenden Rötung und ödematösen Schwellung des rechten Unterschenkels und Fußes. Zusätzlich bestünden in dem betroffenen Areal Schmerzen und Juckreiz. Im Vorfeld wurde außerhäusig bei Verdacht auf eine chronisch venöse Insuffizienz eine Kompressionstherapie begonnen, wobei eine phlebologische Diagnostik keine wegweisenden Befunde ergab. Bei Persistenz der Symptomatik, insbesondere der Schmerzen, erfolgte anschließend noch eine orthopädische Vorstellung. Eine analgetische Therapie mit Etoricoxib wurde dort initiiert, die Schmerzen sistierten, die Hautveränderungen persistierten und es erfolgte die Vorstellung bei uns.

Befund: Am rechten Fuß, mit Betonung des Vorfußes, fand sich eine relativ scharf begrenzte, rötlich-livide Verfärbung der Haut mit zum Teil feinlamellärer Schuppung. Der Unterschenkel und der Fuß waren ödematös geschwollen und wiesen eine atrophe Fältelung der Haut auf. An den Füßen medial beidseits war eine diskrete Corona phlebectatica sichtbar (▶ **Abb. 7**). Die Fußpulse der A. dorsalis pedis und A. tibialis anterior waren beidseits kräftig palpabel.

Diagnostik: Die Borrelienantikörper zeigten sich im ELISA lediglich positiv für IgG, bei grenzwertigen IgM-Antikörpern. Die PCR-Analyse war initial negativ, der Immunoblot positiv. In der vor Einleitung der Therapie gewonnenen Histologie fand sich eine Atrophie der Epidermis und ein dermales perivaskuläres Entzündungszellinfiltrat mit einzelnen Plasmazellen, passend zu einer Acrodermatitis chronica atrophicans, sowie eine Rückbildung der elastischen Fasern. Die Borrelienkultur war im weiteren Verlauf jedoch eindeutig positiv und bestätigte die klinische Diagnose und den Verlauf (▶ **Abb. 8**). Zudem konnte durch Sequenzierung sowie Restriktionsfragmentlängenpolymorphismus (RFLP)-Analyse des *OspA*-Gens die Genospezies *Borrelia afzelii* gesichert werden.

Therapie und Verlauf: Aufgrund des klinisch führenden Befundes erfolgte die Gabe von Ceftriaxon intravenös zwei Gramm einmal täglich über 2 Wochen. Im Verlauf verblassten die rötlich-lividen

Dieses Dokument wurde zum persönlichen Gebrauch heruntergeladen. Vervielfältigung nur mit Zustimmung des Verlages.

Abb. 7 Rötlich-livide, ödematöse Schwellung des rechten Unterschenkels und Fußes mit atropher Fältelung der Haut.

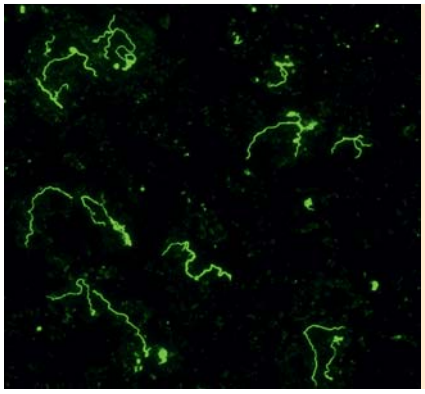

Abb. 8 *Borrelia afzelii*, 630 × Vergrößerung.

Hautveränderungen, das Ödem bildete sich zurück, die Atrophie persistierte. Eine analgetische Therapie war nicht mehr erforderlich. Der Juckreiz sistierte.

Kommentar: Die humanpathogenen Genospezies von *Borrelia Burgdorferi* sind *Borrelia burgdorferi sensu strictu*, *B. afzelii* und *B. garinii*. Diese unterscheiden sich sowohl in ihrem geografischen Vorkommen als auch in ihrer Organspezifität. In Amerika konnte bisher nur *Borrelia burdorferii sensu stricto* beschrieben werden, welche überwiegend zu Arthritiden führt. In Europa hingegen kommen vorwiegend *B. garinii*, welche mit dem Nervensystem assoziiert wird, und *B. afzelii* vor, welche Jahre nach der Erstinfektion die Acrodermatitis chronica atrophicans Herxheimer (ACA) hervorrufen können. Die typische zigarrettenpapierartige Atrophie der Haut nach einem Zeckenstich wurde bereits 1902 von Herxheimer und Hartmann in Frankfurt als Acrodermatitis chronica atrophicans beschrieben. Die ACA tritt in Europa bei bis zu 10% der Patienten mit Borreliose auf und betrifft vor allem Frauen in höherem Lebensalter, wurde jedoch in Einzelfällen auch bei Kindern berichtet. Die ACA beginnt zunächst mit dem ödematös infiltrativen Stadium, einer typisch livid-roten Verfärbung der Haut, begleitend mit einer ödematösen Schwellung, zusätzlich kann eine Überwärmung vorliegen. Anschließend entsteht im atrophen Stadium der ACA die charakteristische, zigarettenpapierartige Fältelung. Es kommt zu einem Verlust von Fett- und Bindegewebe sowie der Körperbehaarung, teilweise bilden sich über den Gelenken fibroide Knoten, aus welchen selbst nach Jahren lebende Borrelien angezüchtet werden können. In dem betroffenen Areal kann es zu einer übersteigerten Schmerzempfindung (Hyperalgesie) kommen, zirka 50% der Betroffenen entwickeln eine Polyneuropathie. Die Diagnose der ACA erfolgt wie in unserem Fall zunächst klinisch. Serologisch hilfreich sind ELISA und Immunoblot. Histologisch bedeutsam ist eine perivaskuläre Anreicherung von Plasmazellen. Zusätzlich kann aus einer gewonnenen Hautbiopsie eine PCR-Analyse erfolgen oder *B. burgdorferi* kulturell über mehrere Wochen angezüchtet werden. Eine Therapie erfolgt nach den Leitlinien der Arbeitsgemeinschaft wissenschaftlicher medizinischer Fachgesellschaften (AWMF) stadiengerecht und entsprechend der Organmanifestation mit oralen oder intravenösen Antibiotika (v. a. Doxycyclin, Ceftriaxon und Amoxicillin). Im ödematös inifiltrativen Stadium sind die Hautveränderungen in der Regel noch reversibel. Auch die ACA-assoziierte Polyneuropathie und chronisch neuropathische Schmerzen können nach adäquater Behandlung reversibel sein, welches eine frühe Diagnose umso bedeutender macht.

Literatur

1 *Hofmann H.* The variable spectrum of cutaneous Lyme borreliosis. Diagnosis and therapy. Hautarzt 2012; 63: 381 – 389
2 *Vasudevan B, Chatterjee M.* Lyme borreliosis and skin. Indian J Dermatol 2013; 58: 167 – 174
3 *Wittmann D, Heppt M, Ruzicka T.* Acrodermatitis chronica atrophicans. MMW Fortschr Med 2016; 158: 64: 66 – 67

Morbus Bourneville-Pringle

▼

K. Weid

Anamnese: Eine 11-jährige Patientin stellte sich aufgrund symptomloser aber kosmetisch störender Hautveränderungen an der Nase und beiden Wangen in unserer Ambulanz vor. Diese bestünden seit Geburt und wären in den letzten Monaten zunehmend aufgetreten.

Befund: Am Nasenrücken und beiden Wangen zeigten sich multiple, symmetrisch verteilte, rötlich-braune, teils auch hautfarbene weiche Papeln (**Abb. 9**). Zudem fanden sich vereinzelte, ca. 0,5 – 1 cm große, scharf begrenzte Hypopigmentierungen am Stamm und ein Café-au-lait-Fleck am rechten Oberschenkel des Mädchens.

Diagnostik: Es konnten in MRT und EEG pathologische Veränderungen im Sinne einer tuberösen Sklerose festgestellt werden. Bis heute zeigt das Mädchen keine neurologischen Symptome, wie Lernschwierigkeiten oder Krampfanfälle. Weitere Untersuchungen zeigten keine Auffälligkeiten an Augen, Herz und Nieren.

Therapie und Verlauf: Aufgrund der stark störenden rötlich-bräunlichen Papeln zentrofazial im Rahmen des Adenoma sebaceum führten wir eine Probelaserbehandlung mittels Erbium: YAG- und Farbstofflaser im Seitenvergleich durch. Nach guter Verträglichkeit und gutem Ansprechen wurde sich in gemeinsamer Entscheidung mit der Familie zunächst für eine Farbstofflaserbehandlung zur Reduktion von Rötung und kleinsten Gefäßen entschieden.

Kommentar: Bei der tuberösen Sklerose, auch Morbus Bourneville-Pringle genannt, handelt es sich um ein autosomal-dominant vererbtes Hamartom- und Tumorsyndrom. Mit einer Prävalenz von 1 : 6000 tritt die Erkrankung relativ häufig auf und beruht auf einer Mutation im *TSC1*- oder *TSC2*-Gen, die für die Proteine Hamartin und Tuberin kodieren. Diese Proteine spielen als Proteinkomplex eine Rolle im Pi3K/Akt/mTOR-Signalweg, führen zur Inhibition von mTOR und somit zur Tumorsuppression. Durch die Mutation eines dieser Proteine kommt es zur Enthemmung des

Dieses Dokument wurde zum persönlichen Gebrauch heruntergeladen. Vervielfältigung nur mit Zustimmung des Verlages.

Abb. 9 Adenoma sebaceum bei M. Bourneville-Pringle.

Signalwegs mit konsekutiv erhöhter Zellproliferation und Ausbildung von Hamartomen. Phänotypisch zeigen sich bei den Patienten Fibrome der Haut und Schleimhaut sowie Hamartome der Retina. Weitere Erkrankungsmerkmale können kardiale Rhabdomyome, renale Angiomyolipome und Zysten sowie die pulmonale Lymphangioleiomyomatose sein. Veränderungen des Zentralnervensystems mit kortikalen Dysplasien wie Hamartomen („Tubera") und radialen Migrationslinien in der weißen Substanz sowie subependymalen Knoten und Riesenzellastrozytomen wirken sich auf Morbidität und Mortalität aus und haben somit einen prognostischen Wert. Häufig auch diagnostisch wegweisend für die Gesamterkrankung, gerade auch bei Minimalformen, sind die dermatologischen Befunde wie hypopigmentierte Makulae („Eschenlaubflecken"), konfettiartige Depigmentierungen, (peri-)unguale und gingivale Fibrome, dentale „Pits" sowie Bindegewebsnävi, die sich bevorzugt an der Stirn und sakral (Pflastersteinnävi) manifestieren. Daneben können, wie in diesem Fall dargestellt, faziale Angiofibrome, das sogenannte Adenoma sebaceum, auftreten. Diese zentrofazialen asymptomatischen Angiofibrome treten häufig bereits im Kindesalter auf und können zu Entstellung und emotionalem Stress führen. Je nach Größe kann das Blickfeld beeinträchtigt sein und bei Verletzungen kann es zu lokalen Blutungen kommen. In der Literatur werden viele Behandlungsmöglichkeiten mit Peeling, Kürettage, Shaving, Kryotherapie, elektrokaustische Abtragung und Dermabrasio beschrieben, die teils nur geringe Effekte oder folgende narbige Hypopigmentierungen zeigten. Fioramonti et al. untersuchten eine Kombinationstherapie aus Erbium:YAG-, Farbstoff- und CO^2-Laser. Die Ergebnisse zeigten konsistent ein deutlich verbessertes Hautbild bei hoher Patientenzufriedenheit aller 13 Patienten ohne Nebenwirkungen oder Narbenbildung. Auch eine lokale Behandlung des Adenoma sebaceum mit Rapamycin-haltigen Cremes konnte in Einzelberichten eine Reduktion von kleinen Läsionen zeigen und ein Wiederauftreten neuer Hautveränderungen verzögern. Die Wirkung des Makrolids wird mit einer spezifischen Inhibition der mTOR-Kinase erklärt. Bouguéon et al. stellten dieses Jahr eine 0,1 % Rapamycin-Creme vor. Weitere Studien zu Wirksamkeit und Verträglichkeit dieser Formulierung sind aktuell noch ausstehend.

Literatur

1 *Osborne JP, Merrifield J, O'Callaghan.* Tuberous sclerosis – what's new? Arch Dis Child 2008; 93: 728 – 731
2 *Fioramonti P, De Santo L, Ruggieri M et al.* CO_2/Erbium:YAG/Dye Laser Combination: An Effective and Successful Treatment for Angiofibromas in Tuberous Sclerosis. Aesth Plast Surg 2014; 38: 192 – 198
3 *Park J, Yun SK, Cho YS et al.* Treatment of Angiofibromas in Tuberous Sclerosis Complex: The Effect of Topical Rapamycin and Concomitant Laser Therapy. Dermatology 2014; 228: 37 – 41
4 *Northrup H, Krueger DA.* Tuberous Sclerosis Complex Diagnostic Criteria Update: Recommendations of the 2012 International Tuberous Sclerosis Complex Consensus Conference. Pediatr Neurol 2013, 49: 243 – 254
5 *Bouguéon G, Largarce F, Martin L et al.* Formulation and characterization of a 0.1 % rapamycin cream for the treatment of Tuberous Sclerosis Complex-related angiofibromas. Int J Pharm 2016, 509: 279 – 284

ANA-negative systemische Sklerodermie

▼

A. Valipour

Anamnese: Ein 42-jähriger Patient stellte sich mit sklerotischen Hautveränderungen, einer zunehmenden Hautspannung am Körper sowie einem Faustschlussdefizit vor. Im Verlauf seiner Erkrankung manifestierte sich eine Raynaud-Symptomatik. Trotz der klinisch eindeutigen Hautveränderungen fiel die Bestimmung der antinukleären Antikörper (ANA) sowie der Autoantikörper gegen extrahierbare nukleäre Antigene (ENA) negativ aus.
Befund: Im Gesicht fand sich eine sklerodermiforme Fazies mit Amimie, Mikrocheilie, Mikrostomie, spitzer Nase sowie einem periorbitalen Erythem beidseits (**Abb. 10**). An den Händen fielen eine Sklerodaktylie, Madonnenfinger, Indurationen sowie Ödeme auf. Über dem rechten Olekranon wies der Patient eine Calcinosis cutis auf. Am gesamten Integument ließen sich weißliche Atrophien sowie ein Nebeneinander von Teleangiektasien, Hyper- und Depigmentierungen erkennen. An den Unterschenkelstreckseiten imponierten chronische Ulzerationen.
Diagnostik: Serologisch zeigten sich ANA und Scl70 (ENA) wiederholt negativ. Per Rechtsherzkatheteruntersuchung konnte jedoch eine pulmonale Hypertonie als weitere Organmanifestation der Sklerodermie nachgewiesen werden. Echokardio- sowie Elektrokardiografien konnten eine kardiale Beteiligung ausschließen. Im Ösophagus-Breischluck ergab sich kein Anhalt für eine Motilitäts-

Abb. 10 Charakteristisches Bild mit Amimie, Mikrostomie, spitzer Nase sowie einem periorbitalen Erythem beidseits.

Dieses Dokument wurde zum persönlichen Gebrauch heruntergeladen. Vervielfältigung nur mit Zustimmung des Verlages.

störung. Passend zur Diagnose zeigte sich jedoch die dermatoskopische Kapillarmikroskopie der Nagelfalze pathologisch.

Therapie und Verlauf: Die progressiv-entzündlichen Hautveränderungen wurden mittels Mycophenolat-Mofetil systemisch therapiert. Zudem wurde eine pulmonal antihypertensive Behandlung mittels Sildenafil initiiert. Zur Förderung der Rheologie leiteten wir eine vasodilatatorische Therapie mit dem Prostacyclin Iloprost ein. Hierunter kam es zu einer Befundbesserung der Unterschenkelulzerationen sowie der Raynaud-Symptomatik. Der Patient wurde angehalten Kälte zu meiden und erhielt eine Physiotherapie zur Erhaltung der Fingerbeweglichkeit. Unter diesen Maßnahmen konnte ein Fortschreiten der Erkrankung eingedämmt werden.

Kommentar: 93,6% aller Patienten mit systemischer Sklerodermie zeigen erhöhte ANA-Titer. ANA-negative systemische Sklerodermien sind im Umkehrschluss selten. Ein negatives Testergebnis kann durch spezifische ANA erklärt werden, die durch die etablierten Methoden nicht detektiert werden können. Derzeit werden zwar immerhin 100 bis 150 verschiedene ANA mittels indirekter Immunfluoreszenz erfasst, aber die Gesamtzahl ist noch unklar. Zu weiteren Diagnostik bedienten wir uns deshalb auch der Nagelfalzdermatoskopie. Dort gibt es bei Patienten mit Kollagenosen häufiger geschlängelte oder verzweigte Kapillaren, vergrößerte Kapillardurchmesser, eine unregelmäßige Anordnung sowie eine verminderte Dichte, gemessen als <7 Kapillaren/mm. Ca. ⅔ aller Sklerodermie- und Dermatomyositis-Patienten weisen diese Pathologien auf. Demgegenüber sind Kapillarveränderungen lediglich bei 4,5% der Patienten, die an einem systemischen Lupus erythematodes leiden, nachweisbar. Im gesunden Kontrollkollektiv fehlten diese Veränderungen in den Untersuchungen von Bergman et al. vollständig, was für ein spezifisches Auftreten spricht.

Literatur

1 *Salazar GA, Assassi S, Wigley F et al.* Antinuclear antibody-negative systemic sclerosis. Semin Arth Rheum 2015; 44: 680–686
2 *Mahler M, Meroni P, Bossuyt X et al.* Current concepts and future directions for the assessment of autoantibodies to cellular antigens referred to as anti-nuclear antibodies. J Immunol Res 2014; 2014: 315179
3 *Bergman R, Sharony L, Schapira D et al.* The handheld dermatoscope as a nail-fold capillaroscopic instrument. Arch Dermatol 2003; 139: 1027–1030
4 *Rennie D.* Nailfold dermatoscopy in general practice. Aust Fam Physician 2015; 44: 809–812

Lupus vulgaris

▼

P. Kleimann

Fall 1

Anamnese: Ein 60-jähriger Patient stellte sich in unserer Ambulanz mit einem seit bereits 5 Jahren bestehenden Abszess am Hals linksseitig vor. Er sei deswegen schon mit verschiedenen Antibiotika behandelt worden, außerdem seien Biopsien entnommen worden, die ein unspezifisches Ergebnis zeigten. Die Wunde am Hals habe sich innerhalb der letzten Wochen deutlich verschlechtert und der Allgemeinzustand des Patienten war reduziert mit Fieber und Schwächegefühl. Der Patient stammte aus Pakistan, lebte jedoch seit 15 Jahren in Deutschland und hatte seitdem keine Auslandsreisen unternommen.

Befund: Es zeigte sich am Hals links eine livid-erythematöse Plaque, teils krustös belegt und mit zentralen knotigen Strukturen. Submental ein weiterer livid-erythematöser Knoten (**Abb. 11**). Axillär links nässende gerötete Knoten mit Pusentleerung. Inguinal bds. Lymphknotenschwellung. Deutlich reduzierter Allgemeinzustand.

Abb. 11 Exulzerierte, nässende Plaque am Hals linksseitig, teils mit Pusentleerung.

Diagnostik: Es wurden mehrere Biopsien der Läsion am Hals links entnommen und histologisch sowie mikrobiologisch untersucht. Die Histologie ergab lediglich eine oberflächliche unspezifische, neutrophilenreiche Entzündungsreaktion. Der Quantiferon-Test war positiv. Die mikrobiologische Gewebediagnostik ergab den Nachweis von *Mycobacterium tuberculosis* in der Kultur und seiner DNA mittels PCR. Ein Röntgenbild des Thorax ergab keine TBC-typischen Veränderungen.

Therapie und Verlauf: Die Abszesse wurden mehrmals gespalten und drainiert. Der Patient wurde mit Isoniazid, Ethambutol und Pyrazinamid systemisch behandelt. Wegen einer Superinfektion mit Anaerobiern erhielt er anfangs zusätzlich Metronidazol. Unter dieser Therapie langsame Besserung der Hautbefunde sowie des Allgemeinzustandes.

Fall 2

Anamnese: Ein 53-jähriger Patient stellte sich wegen seit 2–3 Jahren bestehenden Beschwerden perianal und gluteal links bei uns vor. Es bestehe Juckreiz an den betroffenen Stellen. Extern waren bereits Biopsien entnommen worden, die nicht wegweisend waren. Vortherapien waren mit topischem Tacrolimus, Miconazol und topischen Steroiden erfolgt.

Befund: Perianal bis gluteal links fand sich eine ca. 8×5 cm große, indurierte, erythematös-livide Plaque, die teils erosiv und flach krustig belegt war (**Abb. 12**).

Diagnostik: Die Histologie einer erneut entnommenen Biopsie ergab ein Bild aus multiplen, subepidermalen Granulomen mit

Abb. 12 Livid-rote Plaque mit glatter Oberfläche perianal linksseitig.

Dieses Dokument wurde zum persönlichen Gebrauch heruntergeladen. Vervielfältigung nur mit Zustimmung des Verlages.

zentral verkäsender Nekrose und einem Randwall aus Epitheloidzellen. Der Quantiferon-Test zeigte sich positiv. Eine Kultur des entnommenen Gewebes konnte keine Mykobakterien nachweisen, die PCR war ebenfalls negativ. Ein Röntgenbild des Thorax war unauffällig.

Therapie und Verlauf: Der Patient erhielt eine 3-fach-antibiotische Therapie mit Ethambutol, Isoniazid und Rifampicin über 6 Monate. In dieser Zeit heilte der Befund ab, zurück blieben lediglich narbige Veränderungen.

Kommentar: Die Tuberkulose ist eine weltweit verbreitete Erkrankung. Man geht davon aus, dass etwa ein Drittel der Weltbevölkerung mit Tuberkulose infiziert ist und etwa 1,4 Millionen Menschen jedes Jahr an der Erkrankung versterben. In Europa leben etwa 5% der an Tuberkulose neu Erkrankten mit einer deutlich niedrigeren Prävalenz in Westeuropa. Insgesamt machen die Hauttuberkulosen nur etwa 1% aller Tuberkulose-Erkrankungen aus. Die Infektion der Haut kann exogen (über Inokulation) oder endogen (lymphogen, hämatogen oder per continuitatem aus hautnahen inneren Organen wie den Lymphknoten) erfolgen. Je nach Immunitätslage des Körpers werden unterschiedliche Formen unterschieden. Bei Anergie kommt es zu erregerreichen und kontagiösen Hautläsionen. Zu den Hauttuberkulosen bei Anergie zählen der tuberkulöse Primärkomplex (primäre Anergie) sowie die Tuberculosis cutis miliaris disseminata, Tuberculosis miliaris ulcerosa cutis et mucosae und die Tuberculosis fungosa serpiginosa. Zu den Tuberkuloseformen bei Normergie mit erregerarmen und wenig kontagiösen Hautläsionen zählen die Tuberculosis cutis verrucosa, der Lupus vulgaris und die Tuberculosis cutis colliquativa (subkutan). Der Lupus vulgaris ist dabei die häufigste Form der Hauttuberkulose. Meist sind die Hautveränderungen solitär oder an 2–3 Haut- oder Schleimhautstellen vorhanden. Der klinische Initialherd ist oft sehr klein (Lupusfleck). Aus ihm können sich langsam über Monate bis Jahre klinisch sehr unterschiedliche Varianten entwickeln. Beim Lupus vulgaris mutilans kann es zu schweren Entstellungen mit Einschränkung der Beweglichkeit von Gelenken und Haut- und Knorpeldefekten im Gesicht kommen. Bei Abheilung entstehen atrophische Narben. Zur Diagnostik einer Tuberkulose stehen der Tuberkulin-Hauttest und der Interferon-Gamma-Test zur Verfügung. Sofern genügend Probematerial (Sputum, Gewebe) zur Verfügung steht, sind auch die Kultur, Histologie sowie der Nachweis von DNA mittels PCR geeignete Methoden, um eine Tuberkulose zu diagnostizieren. Interferon-Gamma-Tests zeigen bei mindestens vergleichbarer Sensitivität eine bessere Spezifität als der Tuberkulin-Haut-Test, da sich eine BCG-Impfung und eine Infektion durch die meisten Mykobakterien (bis auf *M. kansasii*, *M. marinum*, *M. szulgai*, *M. flavescens* und *M. gastrii*) nicht im Sinne einer falsch-positiven Reaktion auf das Testergebnis auswirken. Für die Hauttuberkulose ist die Diagnose-Methode der Wahl die Kultur aus einer Gewebeprobe, die meist durch die PCR ergänzt wird. Mit der PCR kann der spezifische Nachweis mykobakterieller DNA aus Hautgewebe erfolgen. Das histologische Bild ist abhängig vom Immunitätszustand des Organismus. Bei Anergie zeigt sich häufig ein unspezifisches Bild mit Exsudation und neutrophilen Granulozyten. Bei normerger Reaktionslage entwickelt sich das typische tuberkulöse Granulom mit zentraler Nekrose, einem Wall von Epitheloidzellen und Langhans-Riesenzellen sowie eine Außenzone von Lymphozyten. Mikroskopisch können im tuberkulösen Granulom nur selten Erreger nachgewiesen werden. Auch ist der Nachweis nicht gleichbedeutend mit der Diagnose einer Hauttuberkulose, da andere Erkrankungen wie Lepra, Sarkoidose oder tiefe Mykosen ein ähnliches Bild aufweisen können. Eine aktive innere Organtuberkulose ist bei bekannter Hauttuberkulose nur sehr selten nachweisbar, radiologisch sollte aber ein Lungenbefall ausgeschlossen werden. Die Therapie besteht immer aus einer Kombination von Medikamenten. Zum einen, damit die unterschiedlichen biologischen Populationen der Bakterien optimal abgedeckt werden können, und zum anderen, um Selektion und Resistenzen vorzubeugen. Zur Behandlung stehen fünf Standardmedikamente zur Verfügung: Isoniazid, Rifampicin, Ethambutol, Pyrazinamid und Streptomycin. Meistens erfolgt eine 3-fach-Therapie mit Isoniazid, Rifampicin und Ethambutol oder 4-fach-Therapie mit Pyrazinamid zusätzlich über mindestens 6 Monate. Dies kann jedoch je nach Krankheitsbild oder Resistenzlage variiert werden.

Literatur

1 *Del Carmen Fariña M et al.* Cutaneous tuberculosis: A clinical, histopathologic, and bacteriologic study. J American Acad Dermatol 1995; 33 (3): 433–440

2 *Bravo FG, Gotuzzo E.* Cutaneous tuberculosis. Clinics in Dermatology 2007; 25 (2): 173–180

3 *Plewig G, Landthaler M, Burgdorf WHC, Hertl M, Ruzicka T et al.*, Hrsg. Braun-Falco's Dermatologie, Venerologie und Allergologie. 6., überarbeitete und erweiterte Auflage. Berlin, Heidelberg: Springer 2015

4 World Health Organisation: Global Tuberculosis Control 2012 WHO/HTM/TB/2012.6. Geneva: World Health Organisation, 2012. www.who.int

5 Robert-Koch-Institut: RKI-Ratgeber für Ärzte. Berlin: Robert-Koch-Institut, 2013. http://www.rki.de/DE/Content/Infekt/EpidBull/Merkblaetter/Ratgeber_Tuberkulose.html#doc2374486bodyText22 letzter Zugriff am 12.9.2016

Sklerosierendes Lipogranulom des Penis

▼

K. Hempel

Anamnese: Die Vorstellung des 56-jährigen Patienten erfolgte aufgrund ulzerierter Nodi am Penis größenprogredient seit über 7 Monaten. Der Patient berichtete auf Nachfrage, dass er vor 18 Jahren Injektionen zur Penisvergrößerung in Thailand erhalten habe. Welches Material injiziert wurde sei nicht erinnerlich. Begleitend klagte der Patient über zunehmende Schmerzhaftigkeit des Penis. Sechs Monate zuvor sei eine Therapie antiinfektiv mit Amoxicillin/Clavulansäure und bedarfsweise analgetisch mit Novaminsulfon ohne merkliche Besserung erfolgt.

Befund: Am Peniscorpus fanden sich fünf bis 1 cm große Nodi, mit erhabenem, derbem Rand sowie zentraler Ulzeration mit gelblichen Krusten. Palpatorisch zeigten sich die Nodi verschieblich zu den Corpora cavernosa tastbar. Der gesamte Penisschaft präsentierte sich ödematös geschwollen (**Abb. 13**). Keine inguinale Lymphknotenschwellung.

Abb. 13 Ödematös geschwollener Peniscorpus mit mehreren Nodi und zentraler Ulzeration.

Dieses Dokument wurde zum persönlichen Gebrauch heruntergeladen. Vervielfältigung nur mit Zustimmung des Verlages.

Diagnostik: Nachweis von *Staphylococcus aureus* im entnommenen Wundabstrich. Blutbild und klinische Chemie zeigten keine Auffälligkeiten. Die Syphilis- und Chlamydien-Serologie ergab eine bereits abgelaufene Syphilis und keinen Anhalt für eine Chlamydieninfektion. Histologisch zeigte sich eine hypertrophe Epidermis mit pseudoepitheliomatöser Epithelhyperplasie mit stellenweise auflagender Serokruste. In der oberen Dermis präsentierte sich ein entzündliches Infiltrat aus zahlreichen mehrkernigen Riesenzellen, Makrophagen und Lymphozyten sowie eine deutliche Auflockerung des Gewebes mit zahlreichen Vakuolen. Stellenweise kam sklerosiertes Bindegewebe zur Darstellung. Im MRT-Becken fanden sich Fremdmaterialeinschlüsse mit umgebender Texturstörung lateral sowohl links als auch rechts des Corpus spongiosum mit Übertreten in das umgebende Weichteilgewebe.

Therapie und Verlauf: Zunächst Einleitung einer Therapie mit Prednisolon p.o. über insgesamt 8 Wochen mit maximal 60 mg tgl. sowie Cefuroxim oral für 7 Tage. Im weiteren Verlauf erfolgte bei unbefriedigender Befundbesserung eine chirurgische Exzision und Penisrekonstruktion über die Kollegen der Urologie.

Kommentar: Das sklerosierende Lipogranulom ist eine klinische und histologische Entität, gekennzeichnet durch die Bildung von festen, oft flachen, Knötchen aus induriertem Fettgewebe an verschiedenen Arealen des Körpers. Es handelt sich um einen deskriptiven Begriff. Klinisch präsentieren sich die Lipogranulome als feste, deformierte, subkutane Verdichtungen, mit umgebender Fibrosierung und Verdickung der Haut. Eine Zunahme der klinischen Symptome kann im Verlauf beobachtet werden, jedoch können Jahre bis zur Ausprägung von ersten Beschwerden vergehen. Patienten mit frühen Symptomen präsentieren meist schmerzhafte diffuse Rötungen und Schwellungen. Bei ausgeprägten Ödemen kann es am Penis zur Phimose kommen. Außerdem können sich Fisteln und Ulzerationen bilden, welche häufig mit grampositiver Keimbesiedelung einhergehen. Die Ätiopathogenese dieser Erkrankung basiert auf ursächlichen Traumen, Entzündungen und die Injektion von Ölen. In der Hoffnung die Penisgröße und Potenz zu steigern wurde über diverse Arten von Ölen und Fillersubstanzen berichtet, die bereits in den Penis injiziert wurden. Heutzutage wird häufig Paraffin zur Penis-Augmentation in das subkutane Gewebe in die Corpora spongiosa injiziert. Flüssiges Paraffin ist eine inerte Substanz, die nach Injektion in das Gewebe als fremd erkannt wird und daher eine lipogranulomatöse Fremdkörperreaktion erzeugt. Die Paraffinkügelchen werden nicht zerstört. Histologisch zeigen sich umgebende mehrkernige Riesenzellen und bei langjährigen Verläufen eine markierte Fibrose und eine chronische Entzündungszellreaktion. Diese führt dadurch häufig zu Knötchenbildung und Deformierung des Penis, wie in unserem Fall. Trotz der schweren destruktiven Folgen setzt sich diese Praktik in einigen Teilen der Welt, wie beispielsweise in asiatischen und osteuropäischen Ländern, fort. Zur Behandlung von möglichen assoziierten Sekundärinfektionen dienen Antiseptika und Antibiotika. Einzelne Autoren berichteten über eine erfolgreiche Therapie unter Einnahme oraler Kortikosteroide. Die am besten etablierte Therapie stellt die chirurgische Intervention dar. Dies erfordert oft eine aufwändige chirurgische Penisrekonstruktion. Die empfohlene Behandlung ist eine frühzeitige vollständige Entfernung der Masse mit primärem Verschluss oder mittels skrotaler Lappen oder Spalthauttransplantaten.

Literatur

1 *Xeng F et al.* Penile Augmentation with Resultant Foreign Material Granuloma and Sequalae. Malays J Med Sci 2012; 19 (4): 81 – 83
2 *Pehlivanov G, Kavaklieva S, Kazandjieva J, Kapnilov D, Tsankov N.* Foreign-body granuloma of the penis in sexually active individuals (penile paraffinoma). J Eur Acad Dermatol Venereol 2008; 22: 845 – 851
3 *Singh M, Singh V, Moh C.* Penile Paraffinoma. Med J Malaysia 2015; 70 (6): 361 – 261

Kutane Ulzerationen als unerwünschte Wirkung von Sunitinib

▼

B. Malisiewicz

Anamnese: Wir berichten über einen 69-jährigen männlichen Patienten, der seit zwei Wochen über zunehmende brennende und stechende Läsionen an Stamm und Extremitäten klagte. Weiterhin bestand ein generalisierter Juckreiz. Fünf Wochen zuvor sei eine Therapie mit dem Multityrosinkinase-Inhibitor Sunitinib in einer Dosierung von 50 mg täglich wegen eines in die Lymphknoten, Muskeln und Milz metastasierten Nierenzellkarzinoms eingeleitet worden.

Befund: Es fanden sich teils krustig belegte, scharf begrenzte, gruppierte, striäre Erosionen und Ulzerationen an mechanisch beanspruchten Stellen, wie dem unteren Abdomen, der linken Flanke auf Höhe des Hosenbundes, gluteal, den Ellenbeugen und den Kniekehlen (▶ **Abb. 14**).

Therapie und Verlauf: Wir initiierten eine topische antiseptische und antientzündliche Therapie mittels clioquinol- und flumetasonpivalathaltigen Externa. Weiterhin erfolgte gluteal die Applikation von Hydrokolloidverbänden. Antipruriginös erhielt der Patient nichtsedierende Antihistaminika kombiniert mit einer Lichttherapie mittels UVB 311 und einer zusätzlichen Lokaltherapie mit 5 % Polidocanol in DAC-Basiscreme. Unter der genannten Therapie kam es zu einer deutlichen Befundbesserung. Sunitinib konnte vorerst fortgeführt werden.

Kommentar: Sunitinib gehört zu den Multityrosinkinase-Inhibitoren und wird unter anderem bei metastasiertem Nierenzellkarzinom oder gastrointestinalen Strumatumoren eingesetzt. Durch Inhibition von PDGF- und Kit-Rezeptoren besteht einerseits ein antiproliferativer Effekt und durch Inhibition von VEGF- und erneut PDGF-Rezeptoren besteht andererseits ein antiangiogener Effekt. Sowohl bei Sunitinib, als auch dem artverwanden Sorafenib, sind diverse kutane unerwünschte Wirkungen beschrieben. Häufig sind Pigmentverschiebungen, makulo-papulöse Exantheme, reversible Alopezien, das Hand-Fuß-Syndrom, die Xerosis cutis oder ein Auftreten von Pruritus. Zumeist treten kutane Nebenwirkungen wie Stomatitiden oder Hand-Fuß-Syndrome in den ersten 6 Wochen der Therapie mit Sunitinib auf. In einer Spätphase sind eine Xerose oder Pigmentverschiebungen

Abb. 14 Teils belegte, scharf begrenzte, gruppierte, striäre Erosionen und Ulzerationen mit erythematösem Randsaum.

Dieses Dokument wurde zum persönlichen Gebrauch heruntergeladen. Vervielfältigung nur mit Zustimmung des Verlages.

typisch. Über die hier vorliegenden ulzerativen Hautdefekte bestehen lediglich vereinzelte Fallberichte. Pathophysiologisch werden durch die Inhibition der Angiogenese ausgelöste Wundheilungsstörungen diskutiert. Weiterhin wurde im Tierversuch ein Fas-Ligand-vermittelter Zelltod von Keratinozyten beim erosiven bis ulzerativen Hand-Fuß-Syndrom beobachtet. Hier bestand ebenfalls eine Dosisassoziation mit Sunitinib. Letztlich bleibt die Genese jedoch unklar. Therapeutische Ansätze sind eine intensivierte Lokaltherapie mit Antiseptika und steroidhaltigen Externa. Weiterhin sollte ein stadiengerechtes Wundmanagement mit entsprechenden Wundauflagen erfolgen. Sollte hierunter keine ausreichende Besserung eintreten, kann eine Pause der Sunitinibbehandlung erfolgen. Diese kann nach Abklingen der Beschwerden dann mit einer niedrigeren Dosierung fortgeführt werden. Schließlich kann in schweren Fällen eine Umstellung der Therapie mittels Sunitinib diskutiert werden. Insgesamt ist jedoch eine interdisziplinäre Zusammenarbeit mit den Kollegen der jeweiligen betreuenden onkologischen Fachdisziplin zwingend notwendig. Bezüglich des hier ebenfalls aufgetretenen generalisierten Juckreizes werden nicht-sedierende Antihistaminika und polidocanolhaltige Topika empfohlen. Die unsererseits erfolgreich durchgeführte Lichttherapie mittels UVB 311 ist bis dato nicht in der Literatur beschrieben worden, erscheint uns jedoch als weitere Therapiealternative bei refraktärem Verlauf sinnvoll.

Literatur

1 *Wollenberg A, Staehler M, Eames T.* [Cutaneous side effects of the multikinase inhibitors sorafenib and sunitinib]. Hautarzt 2010; 61: 662–667

2 *Abdel-Rahman O, Fouad M.* Risk of mucocutaneous toxicities in patients with solid tumors treated with sunitinib: a critical review and meta analysis. Expert Rev Anticancer Ther 2015; 15: 129–141

3 *Kluger N, Chapelle A, Jacot W et al.* Lower limbs erosions induced by sunitinib. Acta Derm Venereol 2011; 91: 360–361

4 *Yeh CN, Chung WH, Su SC et al.* Fas/Fas ligand mediates keratinocyte death in sunitinib-induced hand-foot skin reaction. J Invest Dermatol 2014; 134: 2768–2775

Metastasiertes Uveamelanom – Therapie mit Immuncheckpointinhibitoren

▼

J. Kleemann

Anamnese: Es stellte sich eine 46-jährige Patientin zur Einleitung einer Immuntherapie bei metastasiertem Aderhautmelanom vor. Bereits 3 Jahre zuvor war bei ihr erstmals eine Lebermetastasierung des 2006 erstdiagnostizierten und mittels Brachytherapie behandelten Uveamelanoms festgestellt worden. Die Patientin erhielt damals vier Chemoembolisationen der Leber und eine thermische Mikrowellenablation. Hierunter zeigte sich bis zu etwa 10 Monate vor Vorstellung eine komplette Remission. Bei Auftreten neuer Lebermetastasen erfolgte anschließend eine fünfte Chemoembolisation sowie die Resektion einer einzelnen subkutanen Metastase, wodurch erneut komplette Remission bis zur Vorstellung erreicht werden konnte.

Befund: In der Staging-Untersuchung zeigten sich im MR-Abdomen 2 isolierte Lebermetastasen in den Lebersegmenten 8 und 4. In der CT-Thorax-Untersuchung und im MR des Schädels zeigten sich keine weiteren metastasensuspekten Befunde.

Therapie und Verlauf: Bei hepatischer Filiarisierung leiteten wir eine Immuntherapie mit dem Cytotoxic T-lymphocyte-associated-Protein-4-Inhibitor (CTLA4-Inhibitor) Ipilimumab alle 3 Wochen ein. Kurz nach der dritten Gabe Ipilimumab entwickelte die Patientin breiige Diarrhoen, die sich unter einer stadiengerechten Therapie mit Loperamid und Prednisolon 1 mg/kg Körpergewicht (KG) zu wässrigen Diarrhoen mit einer täglichen Frequenz von 8 über Baseline verschlechterten. Bei klinischem Bild einer hochgradigen Autoimmunkolitis erhielt die Patientin eine intravenöse, hochdosierte Kortikosteroidtherapie mit initial 500 mg Prednisolon täglich. Nach anfänglicher, rascher Besserung der Symptome entwickelten sich unter Reduktion der Steroide erneut wässrige Diarrhoen mit starkem rektalem Schleimabgang. In der durchgeführten Koloskopie bestätigte sich der Verdacht einer ausgeprägten Kolitis mit kontinuierlichem Befallsmuster. Nach einmaliger Infusion des Tumornekrosefaktor-alpha-Inhibitors (TNF-α-Inhibitors) Infliximab in einer Dosierung von 5 mg/kg KG sistierten die Diarrhoen. Im zeitgleich durchgeführten Staging zeigten sich eine neue Weichteil- und eine neue Lebermetastase. Die durchgeführten Mutationsanalysen ergaben einen „*BRAF*"-, „*NRAS*"-Gen und *GNAQ*-Gen wild-typ sowie eine aktivierende Mutation im *GNA11*-Gen. Nach interdisziplinärer Tumorkonferenz fiel gemeinsam mit der Patientin die Entscheidung zur Einleitung einer Programmed cell death protein-1-Inhibitor- (PD1-Inhibitor-) Therapie nach abgeheilter Kolitis und beendeter Steroidtherapie. Drei Wochen nach der ersten Pembrolizumab-Infusion stellte sich die Patientin mit wieder aufgetretenen breiig-wässrigen Diarrhoen mit Schleimabgängen vor. In der Koloskopie zeigte sich das Bild einer Linksseitenkolitis mit Schleimhautschwellung, Fibrinexsudaten und Aphten. Die Patientin erhielt erneut Infliximab 5 mg/kg KG in Kombination mit Steroiden in ausschleichender Dosierung. Nach Normalisierung des Stuhlgangs wurde die Infliximabtherapie für insgesamt 4 Infusionen fortgeführt. Eine tumorspezifische Behandlung wurde zunächst ausgesetzt. Im Weiteren zeigte sich ein deutlicher Progress der hepatischen und subkutanen Metastasen. Ein erneuter Therapieversuch mit Pembrolizumab, kombiniert mit einer dendritischen Zell-Vakzinierung, wurde über 4 Gaben problemlos, ohne ein erneutes Auftreten von intestinalen Nebenwirkungen, vertragen. Bei weiterem Tumorprogress erhielt die Patientin eine sechste Chemoembolisation und eine Therapieumstellung auf die Chemotherapie Gemcitabine/Treosulfan.

Kommentar: Das Aderhautmelanom ist eine seltene Melanomvariante, die meist erst spät diagnostiziert wird. Die Prognose für metastasierte Aderhautmelanom ist schlecht mit 1-Jahres-Überlebensraten von ca. 13% bis 20%. Bezüglich systemischer Therapieoptionen alleine oder in Kombination mit lokalen Leberverfahren existieren nur wenige verlässliche Daten. Für Immuntherapien konnte in einer Phase-II-Studie mit Ipilimumab (10 mg/kg KG) in einem kleinen Patientenkollektiv von 32 metastasierten Aderhautmelanom-Patienten ein medianes Gesamtüberleben von 9,8 Monaten erreicht werden. Intestinale Nebenwirkungen gehören zu den häufigsten Nebenwirkungen des CTLA4-Inhibitors Ipilimumab. Etwa 20% der mit Ipilimumab behandelten Patienten entwickeln autoimmunvermittelte Diarrhoen. Eine stadiengerechte immunsupressive Therapie ist zur Vermeidung schwerer Komplikationen (z.B. Darmperforation mit möglichem letalem Ausgang) notwendig. Kürzlich veröffentlichte Daten einer multizentrischen retrospektiven Studie mit 56 ausgewerteten Patienten, die mit den PD-1- oder PDL-1-Antikörpern Pembrolizumab, Nivolumab und Atezolizumab therapiert wurden, zeigen ein medianes Gesamtüberleben von 6,8 Monaten. Im gezeigten Verlauf konnte nach vollständig ausgeheilter Kolitis eine erneute Immuntherapie mit einem PD-1-Inhibitor über 12 Wochen ohne Auftreten von intestinalen Nebenwirkungen

Dieses Dokument wurde zum persönlichen Gebrauch heruntergeladen. Vervielfältigung nur mit Zustimmung des Verlages.

durchgeführt werden. Diese Beobachtung deckt sich mit Ergebnissen einer kürzlich veröffentlichen retrospektiven Analyse, bei der eine gute Verträglichkeit der PD-1-Inhibitortherapie bei Patienten mit hochgradigen Nebenwirkungen unter Ipilimumab gezeigt werden konnte.

Literatur

1 *Gragoudas ES, Egan KM, Seddon JM et al.* Survival of patients with metastases from uveal melanoma. Ophthalmology 1991; 98: 383 – 389
2 *Piulats Rodriguez J, Ochoa de Olza M, Codes M et al.* Phase II study evaluating ipilimumab as a single agent in the first-line treatment of adult patients (Pts) with metastatic uveal melanoma (MUM): The GEM-1 trial. J Clin Oncol 2014; 32: 9033
3 *Tsai KK, Shoushtari AN, Munhoz RR et al.* Efficacy and safety of programmed death receptor-1 (PD-1) blockade in metastatic uveal melanoma (UM). J Clin Oncol 2016; 34 (suppl; abstr 9507)
4 *Bender C, Dimitrakopoulou-Strauss A, Enk A et al.* Safety of the PD-1 antibody pembrolizumab in patients with high-grade adverse events under ipilimumab treatment. Ann Oncol 2016; 27: 1353 – 1354

Abb. 15 Verteilung der CDLE-Herde im Verlauf der Blaschko-Linien der linken Gesichtshälfte.

Schwierige Diagnosestellung auf dunkler Haut: Lentigo maligna versus Lupus erythematodes

▼

K. Aßmus

Fall 1

Anamnese: Ein 47-jähriger Patient mit Hauttyp IV stellte sich zur operativen Entfernung einer ex domo R1 exzidierten Lentigo maligna (LM) der linken Stirn vor. Die pigmentierten Maculae bestünden seit zirka einem halben Jahr und würden sich langsam ausbreiten. Aufgrund der schwierigen Abgrenzbarkeit und Größe erfolgte zunächst eine weitere Ausdehnungsdiagnostik mittels Probebiopsien.

Befund: In der linken Gesichtshälfte, vom Hals bis zur Kopfhaut reichend, zeigten sich lineare, in den Blaschko-Linien angeordnete, braun-graue Maculae (**Abb. 15**).

Diagnostik: Histologisch zeigte sich eine flache Epidermis mit Orthokeratose. Vereinzelt präsentierten sich in der Epidermis atypische, ballonierte Melanozyten, selten waren diese auch suprabasal gelegen. In der oberen und auch in der mittleren Dermis zeigte sich ein dichtes, lymphohistiozytäres, epidermotropes und follikulotropes Infiltrat. Die Follikel waren teils schon deutlich degeneriert. Innerhalb des Infiltrates fanden sich immer wieder kräftige Pigmentansammlungen. Die S100-, die Melan-A- und HMB45-Färbungen waren negativ. Im Labor zeigten sich die ANAs grenzwertig mit 1 : 80 (Referenzwert 1 < 80) erhöht. Der Kreatininwert, das Blutbild sowie die Urinuntersuchung zeigten keine pathologischen Befunde. Aufgrund der grenzwertig erhöhten ANAs kontrollierten wir zusätzlich noch folgende Parameter: AntidsDNA, weitere Differenzierung der Kernantigene (Anti-Smm, anti-R0/SSA, -La/SSB, -U1RNP AK), C3, C4, Antiphospholipid-Antikörper, glomeruläre Filtrationsrate, Leberenzyme, die LDH und CK. Auch hier waren alle Befunde normwertig. Bei der Überprüfung der SLICC- (Systemic Lupus Inernational Collaborating Clinics) Kriterien zeigten sich zwei Kriterien positiv (CDLE, ANAs +). Das Vorliegen eines systemischen LE konnte aktuell ausgeschlossen werden.

Diagnose: Blaschko-linearer, kutaner Lupus erythematodes.

Therapie und Verlauf: Aufgrund der ausgeprägten und störenden Hautveränderung erfolgte eine Therapieeinleitung mit Chloroquin. Bei ausbleibender Besserung im Verlauf in Kombination mit niedrigdosiert Prednisolon. Eine Nikotinkarenz sowie Sonnenschutz wurde dem Patienten empfohlen. Bei weiterhin fehlendem Therapieansprechen wurde die Medikation um Methotrexat subkutan erweitert. Hierunter konnte der Progress der Krankheit langsam gestoppt werden. Die Hyperpigmentierungen sind jedoch weiterhin vorhanden.

Fall 2

Anamnese: Eine 59-jährige asiatische Patientin mit Hauttyp V wurde zum Ausschluss eines pigmentierten Tumors im Bereich der Ohrmuschel überwiesen. Dieser würde schon mehrere Monate bestehen und jucken. Eine externe Histologie ergab die Diagnose einer seborrhoischen Keratose.

Befund: In der rechten Ohrmuschel, bis in den Gehörgang reichend, zeigten sich unregelmäßige, flächige, hyperpigmentierte Maculae mit vereinzelt vernarbten, hypopigmentierten Anteilen (**Abb. 16**).

Diagnostik: Aufgrund der Diskrepanz zwischen Histologie und klinischem Befund erfolgte bei uns eine Rebiopsie, um eine LM oder ein Lentigo maligna-Melanom (LMM) auszuschließen. Histologisch zeigte sich eine regelrechte Epidermis mit flacher Orthokeratose. In der oberen Dermis, unmittelbar subepidermal gelegen, sah man deutliche Pigmentablagerungen und erweiterte Gefäße. In der mittleren und tieferen Dermis lockere Ansammlungen von Lymphozyten, diese waren stellenweise auch perifollikulär akzentuiert. In der Alcian-PAS-Färbung imponierte eine deutlich verdickte Basalmembran. Geringe Muzin-Ablagerungen befanden sich in der Tiefe. Das elastische Fasergerüst war oberflächlich rarefiziert. Im Labor manifestierten sich die ANAs mit 1 : 640 deutlich erhöht. Im Differenzialblutbild zeigte sich eine milde Thrombozytopenie. Die Nierenwerte und die Urindiagnostik waren unauffällig. Aufgrund der erhöhten ANAs erweiterten wir unsere immunologische Diagnostik zum Ausschluss eines systemischen Lupus. Hier zeigten sich die AntidsDNA; weitere ANA-Differenzierungen, C3, C4, glomeruläre Filtrationsrate, Leberenzyme, LDH und CK allesamt normwertig. Die SLICC-Kriterien wurden überprüft. Hier zeigten sich zwei positive Werte (CDLE, ANAs +). Ein SLE konnte somit auch hier zum aktuellen Zeitpunkt ausgeschlossen werden.

Diagnose: Kutane Manifestation eines pigmentierten Lupus erythematodes (CDLE).

Therapie und Verlauf: Da wir klinisch initial an ein entzündliches Geschehen dachten, verordneten wir zunächst Pimecrolimus-Creme 2 × täglich. Hierunter kam es zur deutlichen Befundbesserung, sodass die Therapie fortgeführt wurde. Aufgrund der deut-

Dieses Dokument wurde zum persönlichen Gebrauch heruntergeladen. Vervielfältigung nur mit Zustimmung des Verlages.

Abb. 16 Rechtes Ohr mit Manifestation des CDLEs bei Hauttyp V.

lich erhöhten ANAs plus histologisch gesicherter Diagnose eines CDLE veranlassten wir regelmäßige Kontrolluntersuchungen. Hier zeigten sich unveränderte Laborwerte sowie Klinik. Über die Erkrankung und einen möglichen Übergang in einen SLE und dessen Symptome klärten wir auf. Auch bei dieser Patientin wurde auf Nikotinkarenz und Sonnenschutz hingewiesen.

Kommentar: Lupus erythematodes kommt gehäuft bei dunkelhäutigen und asiatischen Personen vor. Zudem verläuft der LE bei Dunkelhäutigen in einer höheren Zahl aggressiver und manifestiert sich früher. Der CDLE kann dabei in einen systemischen Lupus übergehen, wobei die Wahrscheinlichkeit innerhalb von 3 Jahren nach Diagnosestellung eines kutanen Lupus einen SLE zu entwickeln 20 % beträgt. Histologisch ist die Differenzialdiagnose zwischen LM und CDLE nicht immer einfach. Bei beiden Erkrankungen erkennt man eine atrophe Epidermis und die dermoepidermale Junktionszone ist aufgelockert. Darüber hinaus zeigen sich bei beiden Diagnosen interstitielle, perivaskuläre Infiltrate sowie zahlreiche Melanophagen. Allein bei dem CDLE finden sich letztere auch in tieferen Schichten der Dermis, bei der Lentigo maligna jedoch nur oberflächlich. Beim CDLE führen apoptotische Keratinozyten in der basalen Epidermis zum Vorliegen einer Interface-Dermatitis. Bei der LM hingegen führen die Melanozyten, die zwar häufig in Nestern, jedoch auch als vereinzelte Zelle vorhanden sind, zur Auflockerung der Junktionszone. Dies kann leicht verwechselt werden. Eine PAS-positive Basalmembran beim fortgeschrittenen LE, gegenüber einer positiven immunhistologischen Färbung (S100, Melan-A oder HMB45) bei einer LM/LMM, kann weiter bei der richtigen histologischen Diagnosestellung helfen. Problematisch kommt bei Dunkelhäutigen hinzu, dass auch die klinische Diagnosestellung manchmal schwierig sein kann. Die starke Hyperpigmentierung und das mögliche Fehlen der sonst typischen Strukturen wie Erythem, follikuläre Hyperkeratose oder zentrale Atrophie machen die Abgrenzung zu anderen Erkrankungen mit zunehmender Pigmentierung, wie zum Beispiel der LM/LMM/Lentigo senilis oder der postinflammatorischen Hyperpigmentierung, schwierig. Im ersten Fall zeigt sich als weitere Besonderheit eine lineare Anordnung der LE-Herde in den Blaschko-Linien, welche den Ausbreitungsweg der ektodermalen Zellen aus der Neuralleiste während der Embryonalentwicklung darstellen. Vor allem nävoide Fehlbildungen verlaufen entlang dieser Ausbreitungswege, aber auch andere Dermatosen, die normalerweise diffus verlaufen, können jedoch bei Exazerbation den Blaschko-Linien folgen. Eine Sonderform stellt hier die Blaschkitis (Blaschkite de l'adulte) dar. Sie zeigt eine inflammatorische Dermatose, im Sinne einer Ekzemmorphe, die einseitig entlang der Blaschko-Linien verläuft. Eine Anordnung von LE-Herden in den Blaschko-Linien ist jedoch nicht typisch. In der Weltliteratur wurden diesbezüglich insgesamt nur 68 Fälle beschrieben. Nach Diagnosestellung eines CDLE sollte eine Labordiagnostik mit BSG, ANA, Differenzialblutbild, Kreatinin und Urinsediment/-status erfolgen, um einen zugrundeliegenden SLE nicht zu übersehen. Bei pathologischen Werten, vor allem bei erhöhten ANAs, kann eine weiterführende Labordiagnostik, wie in unseren Fällen dargestellt, empfohlen werden. Der weitere Umfang der Abklärung richtet sich dann vor allem nach der Klinik der Patienten. Therapeutisch können bei isolierten umschriebenen kutanen Befunden (Fall 2) Lokaltherapien mit Kortikosteroiden oder Calcineurininhibtoren ausreichend sein. Bei ausgedehnteren kutanen Verläufen eines LE kann allerdings eine Systemtherapie notwendig werden (Fall 1). Primär empfiehlt sich dann die Therapie mit Hydroxychloroquin oder Chloroquin. Bei Progredienz muss eine Kombination mit z. B. systemischen Kortikosteroiden, Methotrexat oder Mycophenolatmofetil erwogen werden. Neben einer Aufklärung über die Erkrankung und den damit verbunden möglichen Komplikationen ist über den erforderlichen Lichtschutz und die notwendige Nikotinkarenz zu informieren.

Literatur

1 *Somers EC, Marder W, Cagnoli P et al.* Population-based incidence and prevalence of systemic lupus erythematosus: the Michigan Lupus Epidemiology and Surveillance program. Arthritis Rheumatol 2014; 66: 369 – 378

2 *Alarcon GS, Bastian HM, Beasley TM et al.* Systemic lupus erythematosus in a multi-ethnic cohort (LUMINA) XXXII: [corrected] contributions of admixture and socioeconomic status to renal involvement. Lupus 2006; 15: 26 – 31

3 *Gronhagen CM, Fored CM, Granath F et al.* Cutaneous lupus erythematosus and the association with systemic lupus erythematosus: a population-based cohort of 1088 patients in Sweden. Br J Dermat 2011; 164: 1335 – 1341

4 *Grosshans E, Marot L.* [Blaschkitis in adults]. Ann Dermatol Venereol 1990; 117: 9 – 15

5 *Jin H, Zhang G, Zhou Y et al.* Old lines tell new tales: Blaschko linear lupus erythematosis. Autoimm Rev 2016; 15: 291 – 306

6 *Kuhn A, Bonsmann G, Anders HJ et al.* The Diagnosis and Treatment of Systemic Lupus Erythematosus. Dtsch Arztebl Int 2015; 112: 423 – 432

7 *Sticherling M, Bonsmann G, Kuhn A.* Diagnostic approach and treatment of cutaneous lupus erythematosus. J Dtsch Dermatol Ges 2008; 6: 48 – 59

Lineare IgA-Dermatose

▼

G. Hauck

Fall 1

Anamnese: Eine 82-jährige Patientin stellte sich mit ausgedehnter Blasenbildung an den Extremitäten vor. Die Hautveränderungen würden seit wenigen Tagen zunehmen. Die Hautveränderungen habe sie zunächst an beiden Händen bemerkt. Nach ein paar Tagen hätten sich diese ausgebreitet. Besonders stark sei nun ihr linker Fuß betroffen. Sonstige Beschwerden äußerte die Patientin keine. In den letzten Monaten wurden mehrere Medikamente neu verordnet. Hierunter befanden sich Simvastatin, Quentiapin, Nebivolol, Rivaroxaban, Terbutalin, Glimepirid und Distigmin. Malignome waren nicht bekannt.

Dieses Dokument wurde zum persönlichen Gebrauch heruntergeladen. Vervielfältigung nur mit Zustimmung des Verlages.

Abb. 17 Palmarseitig teils pralle, teils hämorrhagische Blasen auf kokardenartigen Erythemen, mit zentraler Aussparung.

Abb. 18 Im Gesicht juwelenartig angeordnete, prall gefüllte Blasen.

Befund: An den Händen palmarseitig und dorsalseitig, übergreifend auf die Unterarme beidseits, fanden sich kokardenartige Erytheme (**Abb. 17**). An den Oberschenkeln medial zeigen sich straffe, juwelenartige Blasen und Erosionen sowie ebenfalls kokardenartige Erytheme. Der linke Fuß war gerötet und geschwollen mit vereinzelten Erosionen und hämorrhagischen Krusten. Die Mundschleimhaut und Genitalschleimhaut war unauffällig.

Diagnostik: Histologisch zeigte sich subepidermale Blasenbildung mit Infiltrat aus Lymphozyten und zahlreichen neutrophilen Granulozyten sowie gelegentlich Papillenspitzenabszesse. Die Histologie stützte den klinschen Verdacht auf eine lineare IgA-Dermatose, welche durch die direkte Immunfluoreszenz mit linearer Fluoreszenz entlang der Basalmembran bestätigt wurde. Serologisch ergaben sich keine Auffälligkeiten hinsichtlich einer Antikörperkonstellation.

Therapie und Verlauf: Unter dem Verdacht auf eine medikamentenassoziierte lineare IgA-Dermatose wurden zunächst Simvastatin, Quentiapin, Nebivolol und Distigmin abgesetzt und bei ausbleibender Befundbesserung auch Rivaroxaban und Terbutalin umgestellt. Bei erneut rezidivierendem Verlauf bei aussschleichenden Steroiddosen leiteten wir eine systemische Therapie mit Dapson, einem Diaminodiphenylsulfon, ein. Hierunter kam es zu einer Besserung des Hautbefundes, sodass im Verlauf Dapson als Monotherapie ambulant fortgeführt werden konnte.

Fall 2

Anamnese: Es präsentierte sich ein 6-jähriger Junge im Notdienst der Kinderklinik in Begleitung seiner beiden volljährigen Geschwister. Vor 10 Tagen hätten Hautveränderungen an einem Ohr begonnen und sich bis zur Vorstellung allmählich über den ganzen Körper ausgebreitet. Gelegentlich eröffne sich eine Blase und es entleere sich teils blutiges, teils klares Sekret. Der Junge klagt über Juckreiz. Kein Fieber, keine weiteren Infektzeichen. Keine Vorerkrankungen oder Allergien bekannt.

Befund: Multiple, kleine, etwa 0,5 – 1 cm große Blasen, teilweise hämorrhagisch, teilweise mit klarem Sekret am gesamten Körper inklusive der behaarten Kopfhaut mit Betonung von Rücken und Ohren (**Abb. 18**). Gleichzeitig multiple, schießscheibenartige Läsionen mit Randwall und Rötung. Der Rachenring war nicht gerötet. Tonsillen nicht vergrößert. Enoral waren keine Bläschen sichtbar.

Diagnostik: Klinisch sprachen die rosettenartig angeordneten Blasen für eine lineare IgA-Dermatose. In der Immunfluoreszenz zeigte sich eine lineare Ablagerung von IgA entlang der dermoepidermalen Junktionszone, wodurch die Diagnose gesichert werden konnte. Zum Ausschluss eines Glucose-6-Phosphatdehydrogenase-Mangels vor Einleitung von Dapson bestimmten wir die Enzymkonzentration. Hier zeigte sich eine moderat verminderte Aktivität, was keine Kontraindikation für die geplante Systemtherapie darstellte.

Therapie und Verlauf: Die systemische Behandlung der linearen IgA-Dermatose beim Kind erfolgte mit Dapson. Zur supportiven Therapie wurden die Blasen unter sterilen Bedingungen punktiert und lokal antientzündlich behandelt. Das Punktat blieb jederzeit steril. Juckreizlindernd erhielt der Patient Cetirizin. Unter genannten Maßnahmen kam es zur Besserung des lokalen Befundes. Neue Blasen traten nicht mehr auf. Es erfolgten Kontrollen des Blutbildes, Methämoglobins sowie der Transaminasen. Hier zeigten sich keine Zeichen der Hämolyse. Im Verlauf konnte die systemische Therapie ambulant über acht Wochen ausgeschlichen werden. Bis dato kam es zu keinem Rezidiv.

Kommentar: Die lineare IgA-Dermatose ist die seltenste unter den klassischen bullösen Autoimmundermatosen. Es gibt zwei Inzidenzzunahmen: in der frühen Kindheit mit einem durchschnittlichen Erkrankungsalter von etwa 4 Jahren und bei Erwachsenen in der 6. Lebensdekade. Bei der kindlichen Variante sind Jungen etwas häufiger betroffen (Geschlechterverhältnis 1,78). Zielautoantigene sind das 97 kDa-Protein (Degenerationsprodukt des BPAG2 = bullöses Pemphigoid-Antigen), LAD 285, ein 180 kDa-Protein. Beschrieben werden auch Antikörper gegen 255-, 145-, 100 kDa-Proteinbanden sowie Kollagen VII. Eingeteilt wird die lineare IgA-Dermatose nach vier Kriterien: Alter des Beginns, idiopathischer Genese oder im Zusammenhang mit der Einnahme von Medikamenten und dem Vorhandensein von lymphoproliferativen Malignomen. Im Erwachsenenalter besteht die Therapie der Wahl zunächst in der systemischen Gabe von Glukokortikosteroiden, gute Erfolge zeigen sich unter Langzeiteinnahme von Dapson und Sulfasalazin. Die Therapie der linearen IgA-Dermatose bei Kindern sollte primär mittels Dapson durchgeführt werden. Potenziell auslösende Medikamente und lymphoproliferative Malignomerkrankungen sollten abgeklärt werden. Die Prognose der Erkrankung ist gut, wobei die Dauer der Erkrankung variiert. Während die Fälle der arzneimittelgetriggerten linearen IgA-Dermatosen unter Therapie nach einem bis fünf Monaten in voller Remission sind, ist die Dauer der Therapiebedürftigkeit bei den idiopathischen linearen IgA-Dermato-

Dieses Dokument wurde zum persönlichen Gebrauch heruntergeladen. Vervielfältigung nur mit Zustimmung des Verlages.

sen im Schnitt mit 6,9 Jahren deutlich länger. Die meisten Kinder verlieren diese autoimmune Erkrankung bis zur Pubertät. Rezidive können jedoch auch nach langer Zeit erneut auftreten.

Literatur

1 *Chorzelski TP, Jablonska S.* IgA linear dermatosis of childhood. Br J Dermatol 1979; 101: 535 – 542
2 *Zillikens D, Wever S, Roth A et al.* Incidence of autoimmune subepidermal blistering dermatoses in a region of central Germany. Arch Dermatol 1995; 131: 957 – 958
3 *Kenami N, Mebazaa A, Denguezli M et al.* Childhood linear IgA bullous dermatosis in Tunisia. Pediatr Dermatol 2009; 26: 28 – 33
4 *Lorette G, Georgesco G.* Linear IgA bullous dermatosis. Presse Med 2010; 39 (10): 1076 – 1080
5 *Horigushi Y, Ikoma A, Sakai R et al.* Linear IgA dermatosis: report of an infantile case and analysis of 213 cases. Japan J Dermatol 2008; 35: 737 – 743
6 *Lings K, Bygum A.* Linear IgA bullous dermatosis: a retrospective study of 23 patients in Denmark. Acta Derm Venereol 2015; 95 (4): 466 – 471

Kortisonallergie

▼

I. Hrgovic

Anamnese: Wir berichten über einen 77-jährigen Patienten, welchem aufgrund von rheumatischen Gelenkbeschwerden Prednisolon verordnet wurde. Dieses wurde zunächst bis 10 mg täglich problemlos vertragen, bei Dosiserhöhung entwickelte der Patient drei Tage später juckende, umschriebene, z. T. konfluierende Erytheme und disseminiert verteilte, flache, erythematöse Papeln an Oberschenkeln und Axillen. Andere Präparate habe der Patient nicht eingenommen. Infekte waren nicht erinnerlich. Innerhalb von 12 Tagen kam es nach Absetzen des Prednisolons zu einer spontanen Abheilung. Anamnestisch entwickelte der Patient vor Jahren nach Applikation einer nicht mehr erinnerlichen kortikosteroidhaltigen Creme eine allergische Kontaktdermatitis. Die extern durchgeführten Epikutantestungen konnten bereits eine Typ-IV-Sensibilisierung auf Betamethason-17-valerat, Clobetasol-17-propionat, Amcinonid und Budesonid nachweisen.

Diagnostik: Wir führten eine Epikutantestung mit den Testreihen der Deutschen Kontaktallergiegruppe für den Standard, Konservierungsstoffe, Salben und Emulgatoren, Kosmetik und Haushalt sowie für Kortikosteroide durch. Relevante Sensibilisierungen fanden sich auf Amcinonid, Betamethason-17-valerat, Clobetasol-17-propionat, Hydrocortison-17-butyrat, Triamcinolonacetonid und Budesonid (**Abb. 19**). Die sonstigen Testsubstanzen zeigten sich negativ.

Kommentar: Die Inzidenz der Kortikosteroid-Kontaktallergien in Europa beläuft sich nach Daten einer älteren multizentrischen Studie auf 2,6 %. Reaktionen auf systemisch verabreichte Kortikosteroide werden hingegen nur sehr selten beobachtet. Anders als in der klinischen Einteilung wird in der allergologischen Klassifikation die chemische Struktur der Kortikosteroide in den Gruppen A – D nach Goosens unterschieden. Unterteilt werden die Kortiksteroide in folgenden Gruppen: A – Hydrocortison-Typ (mit Prednisolon), B – Acetonide, C – Betamethason-Typ sowie in die Ester-Gruppen D1 (mit Methylsubstitution an C16) und D2 (labile Ester ohne Methylsubstitution an C16). Innerhalb der einzelnen Gruppen können relevante Sensibilisierungen sechs- bis siebenmal häufiger nachgewiesen werden als zwischen Glukokortikoiden strukturell unterschiedlicher Gruppen. Eine besondere Stellung nimmt hierbei Budesonid ein, für das aufgrund der besonderen chemischen Struktur auch Kreuzreaktivitäten gegenüber der Ester-Gruppe D2 sowie der Gruppe A beschrieben sind. Charakteristisch für diese Moleküle ist eine positive Ladung im Bereich der Position C6. Dadurch wird das allergene Potenzial mit nachfolgender Haptenbildung verstärkt. Eine Halogenisierung in der Position C6 führt dagegen zu einer negativen Molekülladung und vermindert das Risiko einer Sensibilisierung und daraus resultierender Kreuzreaktionen. Bei unserem Patienten führte wahrscheinlich die lokale Anwendung der verschiedenen Kortikosteroide zu mehreren relevanten Sensibilisierungen, die nach systemischer Gabe von Prednisolon über eine Kreuzreaktion zu einem Arzneimittelexanthem führten. Passend hierzu fand sich in unserer Diagnostik erstmalig eine Sensibilisierung gegenüber Hydrocortison-17-butyrat der Gruppe D2 sowie gegenüber Budesonid der Gruppe B, die insbesondere Kreuzreaktionen zur Gruppe A mit Prednisolon aufweisen. Die negative Testung auf Prednisolon ist hierbei nicht entscheidend, sondern die Kreuzreaktivitäten sind in diesem Fall zu berücksichtigen. Eine Ausweichtestung wurde vom Patienten abgelehnt. Eine Allergie vom verzögerten Typ ist dabei eine relative Kontraindikation zur erneuten Verumexposition und somit könnte auch Prednisolon nach differenzierter Nutzen-Risiko-Abwägung erneut verabreicht werden. Eine Ausweichtestung auf andere Kortikosteroide nach abgeschlossener Diagnostik sollte allerdings immer empfohlen werden. Die Ausweichtestungen sollten dabei lokal und systemisch applizierbare Glukokortikoide umfassen.

Abb. 19 Ergebnis der Epikutantestung auf Kortikosteroide.

Literatur

1 *Dooms-Goossens A, Andersen KE, Brandäo FM et al.* Corticosteroid contact allergy: an EECDRG multicentre study. Contact Dermatitis 1996; 35: 40 – 44
2 *Goossens A, Matura M, Degreef H.* Reactions to corticosteroids: some new aspects regarding cross-sensitivity. Cutis 2000; 65: 43 – 45
3 *Lepoittevin JP, Drieghe J, Dooms-Goossens A.* Studies in patients with corticosteroid contact allergy. Understanding cross-reactivity among different steroids. Arch Dermatol 1995; 131: 31 – 37
4 *Gall HM, Paul E.* Ein Fall von Kortikosteroidallergie. Hautarzt 2001; 52: 891 – 894
5 *Baeck M, Chemelle A, Goossens A et al.* Corticosteroid cross-reactivity: clinical and molecular modelling tools. Allergy 2011; 66: 1367 – 1374

Dieses Dokument wurde zum persönlichen Gebrauch heruntergeladen. Vervielfältigung nur mit Zustimmung des Verlages.

Aktinisches Retikuloid

F. Angeletti

Anamnese: Der 71-jährige Patient stellte sich in unserer Klinik mit lichtabhängigem, massivem Juckreiz und Ekzemneigung vor. Als professioneller Landschaftsmaler auf Teneriffa waren die Beschwerden deutlich einschränkend. Es bestanden, außer einer ausgeprägten atopischen Diathese, keine sonstigen Vorerkrankungen.

Befund: Es zeigte sich ein erythrodermes Hautbild mit deutlichen Ekzemen, Lichenifikation und Kratzexkoriationen an den lichtexponierten Körperarealen (**Abb. 20**).

Diagnostik: Histologisch fand sich eine akanthotische, spongiotische Epidermis mit verstärkt in die Tiefe wachsenden Reteleisten. Die Verhornung war hyperkeratotisch. Unterhalb der Epidermis zeigte sich ein mäßig dichtes, vorwiegend lymphozytäres Infiltrat, welches stellenweise mild epidermotrop war. Es fanden sich zudem eosinophile Granulozyten. Eine Lichttreppe wurde durchgeführt. Hier zeigte sich die minimale Erythemdosis, sowohl für UVB als auch UVA, deutlich erniedrigt. Im Erlanger Atopiescore erreichte der Patient einen Wert von 26 Punkten.

Therapie und Verlauf: Nachdem die vorangegangenen Systemtherapien mit Kortikosteroiden und Ciclosporin nur einen mäßigen Erfolg erzielten, wurde ein Light Hardening angestrebt. Aufgrund neuerer Fallberichte wurde ein UVB-Hardening in Kombination mit systemischen Steroiden initiiert, welches jedoch ohne jegliche Besserung bei einer Dosis von maximal 0,12 J/cm² abgebrochen werden musste. Die Behandlung wurde bei gleichbleibender Prednisolondosis auf eine systemische PUVA-Therapie mit 8-Methoxypsoralen umgestellt. Die Lichtdosis konnte im Weiteren auch poststationär kontinuierlich gesteigert und bei ausbleibenden Erythemen und Pruritus schließlich auch die Prednisolonbehandlung ausgeschlichen werden. Bei konsequentem UV-Schutz im Freien ist der Patient auch 5 Monate nach Therapie beschwerdefrei.

Kommentar: Das aktinische Retikuloid gehört zur Gruppe der immunvermittelten idiopathischen Photodermatosen. Gemeinsam mit dem photosensitiven Ekzem, der photosensitiven Dermatitis und der persistierenden Lichtreaktion wird es unter dem Krankheitsbild der chronischen aktinischen Dermatitis zusammengefasst. Mischformen und Übergänge der einzelnen Krankheitsbilder sind möglich. Klinisch sind Ekzeme mit infiltrierten erythematösen Plaques an lichtexponierten Körperarealen charakteristisch, die sich teils auf andere Körperregionen ausweiten können. Vor allem im Frühjahr kommt es häufig zur Verschlechterung der Symptomatik. Die minimale Erythemdosis sowohl für UVA als auch UVB ist erniedrigt. Histologisch zeigt sich eine chronische Ekzemreaktion teils mit lymphomtypischen Veränderungen. Es finden sich hauptsächlich CD8+-T-Helferzellen in der Dermis. Klinisch und histologisch zeigen sich häufig Ähnlichkeiten zur allergischen Typ-IV-Reaktion vom verzögerten Typ, die Pathogenese der Erkrankung ist jedoch nicht eindeutig geklärt. Diskutiert werden prädisponierende Faktoren, wie vorbestehende Kontaktallergien oder eine atopische Diathese, letzteres wie im Fall unseres Patienten. Die bereits immunreaktive, barrieregestörte Haut könnte eine Reaktion auf endogen photoinduzierte Allergene, wie beispielsweise beschädigte DNA, begünstigen und ist leichter für exogene Substanzen passierbar. Primärer Bestandteil der Behandlung ist der konsequente Sonnenschutz und die Meidung von UV-Strahlung. Topisch kommen Glukokortikoide und Calcineurininhibitoren zur Anwendung, in schwereren Fällen auch immunsupprimierende Therapien mit systemischen Steroiden und Ciclosporin oder Azathioprin. Das Light Hardening mittels systemischer PUVA ist in therapierefraktären Stadien etabliert. Zu Beginn der Therapie ist die Kombination mit systemischen Steroiden häufig zur Reduktion von Nebenwirkungen sinnvoll. Im Verlauf kann eine Erhaltungstherapie in monatlichen Abständen erfolgen. Langzeituntersuchungen in einem schottischen Patientenkollektiv mit aktinischem Retikuloid zeigen bei nur etwa 20 % der Patienten nach 10 Jahren eine normalisierte Fotosensitivität, jedoch erreicht der Anteil nach 15 Jahren annähernd 50 %.

Abb. 20 Patient mit aktinischem Retikuloid. **a** Vor Therapiebeginn; **b** nach 4 Wochen systemischer PUVA.

Literatur

1 *Hawk JLM, Lim HW.* Chronic Actinic Dermatitis. In: Lim HW, Hönigsmann H, Hawk JLM, ed. Photodermatology. Boca Raton: CRC Press; 2007: 169 – 183
2 *Somani V.* Chronic actinic dermatitis – a study of clinical features. Indian J Dermatol Venereol Leprol 2005; 71: 409 – 413
3 *Dawe R, Crombie I, Ferguson J.* The natural history of chronic actinic dermatitis. Arch Dermatol 2000; 136: 1215 – 1220
4 *Khaled A, Kerkeni N, Baccouche D.* Chronic actinic dermatitis: Two patients with successful management using narrowband ultraviolet B phototherapy with systemic steroids. Thérapie 2011; 66: 453 – 457

Interessenkonflikt

Die Autoren geben an, dass kein Interessenkonflikt besteht.

Einladung

Frankfurter Allergologenrunde 2017

Mittwoch, 1. März 2017, 16.15 Uhr
Hörsaalgebäude (Haus 22), Hörsaal 22-1

Dr. E. Valesky, Prof. Dr. S. Zielen, Prof. Dr. R. Kaufmann

Klinikum der
Johann Wolfgang Goethe-Universität
Theodor-Stern-Kai 7
60590 Frankfurt

Dieses Dokument wurde zum persönlichen Gebrauch heruntergeladen. Vervielfältigung nur mit Zustimmung des Verlages.