Notfälle in Gynäkologie und Geburtshilfe

Teil 1: Nicht-Schwangere und Frühschwangere

U. Pecks, D. Bauerschlag

Der vorliegende Artikel hat zum Ziel, eine symptom- und praxisorientierte Übersicht über die wichtigsten Notfälle des Fachgebiets Gynäkologie sowie Handlungsstrategien im Notfallsetting darzustellen.

Dieses Dokument wurde zum persönlichen Gebrauch heruntergeladen. Vervielfältigung nur mit Zustimmung des Verlages.

Einleitung

Erkrankungen in der Frauenheilkunde können in allen Lebensabschnitten rasch zum schweren Notfall führen. Bei der Triage weiblicher Patienten bietet daher die Kenntnis über altersabhängige Häufung spezifischer Erkrankungen einen ersten Hinweis auf die Notfallursache.

- Bei präpubertären Mädchen sind abdominale Schmerzen meist gastrointestinaler oder urologischer Natur.
- In der späten Adoleszenz und mit fortschreitendem Alter treten gynäkologische Erkrankungen zunehmend in den Vordergrund.

Lebensbedrohliche Zustände sind in der Frauenheilkunde häufig mit einer Schwangerschaft assoziiert. Bis zu 2% der Patientinnen bedürfen während Schwangerschaft oder Wochenbett einer intensivmedizinischen Überwachung und Behandlung.

Neben mit einer Schwangerschaft koinzidentell in Erscheinung tretenden Zuständen wie Thromboembolie oder Myokardinfarkt gibt es eine Reihe schwangerschaftsspezifischer Notfälle. Die Eileiterschwangerschaft ist das häufigste lebensbedrohliche schwangerschaftsbedingte Ereignis in der Frühschwangerschaft. Zu den typischen schwerwiegenden Komplikationen der späten Schwangerschaft gehören die Präeklampsie und die antenatalen Blutungen, z. B. bei Placenta praevia. Postpartal besteht Gefahr insbesondere durch die unmittelbar postnatale Blutung, sehr selten aber auch durch die dafür rasch letal verlaufende Fruchtwasserembolie und die peripartale Kardiomyopathie.

Bei Umgang mit der Patientin verlangt die Natur des Fachgebiets ein äußerst sensibles Vorgehen. Eingeschränkte Untersuchungsmöglichkeiten machen es Notärzten und Rettungsassistenten zudem schwer, eine rasche Diagnose zu stellen. Gerade bei der schwangeren Patientin setzen sich die begrenzten diagnostischen

Abkürzungen

DIC	disseminierte intravasale Gerinnung
E_2	Östradiol
EUG	Extrauteringravidität
FIGO	International Federation of Gynecology and Obstetrics
hCG	humanes Choriongonadotropin
IVF	In-vitro-Fertilisation
OHSS	ovarielles Überstimulationssyndrom
PALM-COEIN	Polyp
	Adenomyosis
	Leiomyom
	Malignom
	Koagulopathie
	Ovulationsstörung
	Endometriumpathologie
	iatrogen
	nicht klassifiziert
SSW	Schwangerschaftswoche
VEGF	Vascular endothelial Growth Factor

Möglichkeiten (z. B. Verzicht auf Computertomografie aufgrund der Strahlenbelastung für das Ungeborene) und therapeutischen Optionen (z. B. Off-Label-Use bzw. Kontraindikationen zahlreicher Medikamente) in der Notaufnahmestation der Klinik fort.

Dieser Artikel hat zum Ziel, eine leitsymptom- und praxisorientierte Übersicht über die wichtigsten Notfälle des Fachgebiets sowie Handlungsstrategien schwerpunktmäßig im Notfallsetting darzulegen. Im 2. Teil werden die Spezifika der Spätschwangerschaft sowie rettungsdienstliche Besonderheiten rund um die Geburt beschrieben [1].

Leitsymptom akuter Unterbauchschmerz

Ovarialzystenruptur und Ovarialtorsion

Ovarielle Zysten sind im reproduktiven Alter häufig. Meist bleiben sie asymptomatisch.

Über den Tag der letzten Periode und die Frage nach Dauer und Regelmäßigkeit des Zyklus lässt sich auf die Zyklusphase schließen. Im normalen Ovulationsprozess kommt es zum Heranreifen eines Follikels. Meist um den 14. Tag erfolgt der Eisprung, der sich durch den sogenannten Mittelschmerz äußern kann. Dabei kann die Dauer der 1. Zyklushälfte deutlichen interindividuellen Schwankungen unterlegen sein. Mit dem Eisprung beginnt die 2. Zyklushälfte, die ziemlich genau 14 Tage anhält. Es bildet sich das Corpus luteum, das bei Zustandekommen einer Schwangerschaft in den ersten Wochen Ort der Hormonsynthese ist. Sowohl der Follikel als auch das Corpus luteum können persistieren und als funktionelle Zyste in Erscheinung treten.

Rupturiert die Zyste, kann dies zu plötzlich einschießenden Schmerzen im Unterbauch führen oder sich durch Blutung aus dem Zystenrand in das Abdomen hämodynamisch auswirken. Vaginale Schmierblutungen können die Schmerzsymptomatik begleiten.

Vor allem größere Zysten (> 5 cm) bergen neben der Ruptur das Risiko einer Rotation des Ovars um seine Ligamente. Dies führt oft zu einer Minderung des Blutflusses insbesondere im venösen Schenkel mit der Folge einer stauungsbedingten hämorrhagischen Infarzierung (s. a. Fallbeispiel u. Abb. **1**).

Kasuistik

Fallbeispiel: Ovarialtorsion

Eine 45-jährige Frau, Mutter zweier Kinder, ruft wegen plötzlich einsetzender, heftiger Unterbauchschmerzen mit Übelkeit den Rettungsdienst. Anamnestisch gibt sie an, die Schmerzen hätten während des Geschlechtsverkehrs begonnen. Die letzte Menstruation war vor 3 Wochen. Sie wird in die nächstgelegene Klinik gebracht.

Bei der gynäkologischen Untersuchung zeigen sich ein heftiger Portioschiebeschmerz und Druckschmerz über der rechten Adnexloge. Hier tastet sich auch eine prallelastische Resistenz. Die Patientin wird bei der Untersuchung präsynkopal.

In der unmittelbar anschließend durchgeführten Laparoskopie bietet sich das typische Bild eines rechtsseitig torquierten Ovars bei relativ kleiner Ovarialzyste (Abb. **1**). Abb. **1 b** zeigt den Adnex nach Detorquierung.

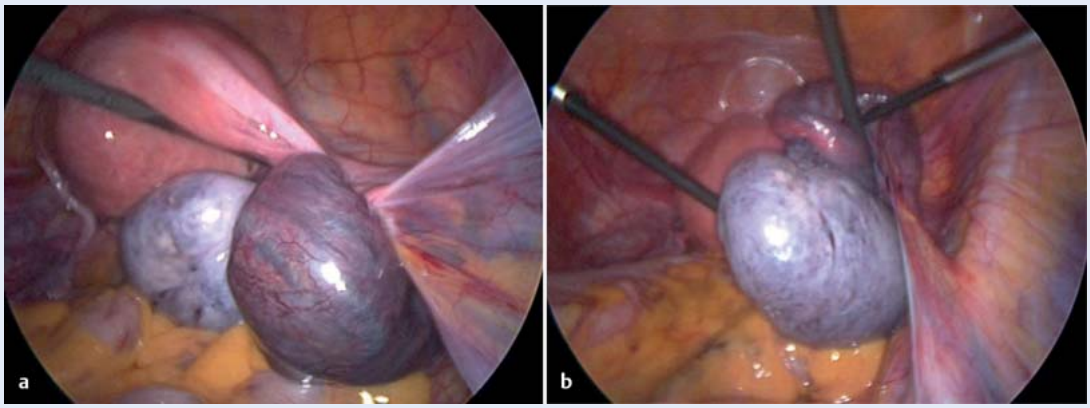

Abb. **1** Adnextorsion. **a** Adnextorsion präinterventionell. **b** Adnex nach Detorquierung.

Dieses Dokument wurde zum persönlichen Gebrauch heruntergeladen. Vervielfältigung nur mit Zustimmung des Verlages.

Die Ovarialtorsion ist für 3% der gynäkologischen Notfalleingriffe, hiervon 10–22% in der Schwangerschaft, verantwortlich [2]. Sie betrifft alle Altersstufen vom Neonaten bis ins Senium, kommt aber gehäuft im fertilen Alter vor. Meist ist die rechte Seite betroffen. Körperliche Aktivität oder Geschlechtsverkehr können sowohl die Ruptur als auch die Torsion auslösen.

Die klassische Klinik der Adnextorsion ist bestimmt durch den perakuten Beginn der starken Schmerzsymptomatik mit scharfem, kolikartigem Charakter und Ausstrahlung in Flanke, Rücken oder Leiste, oft einhergehend mit Übelkeit und Erbrechen und meist ohne vaginale Blutung.

Eine rasche Diagnose ist fundamental, um die Tuben- und Ovarialfunktion erhalten zu können.

In der bimanuellen Palpation kann gelegentlich ein Adnextumor palpiert und ein meist heftiger Portioschiebeschmerz ausgelöst werden. Im transvaginalen Ultraschall ist der Nachweis einer ovariellen Raumforderung in Kombination mit in diesem Bereich auslösbaren starken Schmerzen wegweisend. Bei der Ruptur hingegen lässt sich nur gelegentlich ein Zystenresiduum, dafür jedoch freie Flüssigkeit im Douglas-Raum erkennen [3].

Ist bei der Zystenruptur eine konservativ symptomatische Behandlung möglich, besteht bei Verdacht auf Torsion die Therapie in der Notfalllaparoskopie mit Detorquierung der Adnexe. Oft kann ovarerhaltend gearbeitet werden.

Ovarielles Überstimulationssyndrom (OHSS)

Das OHSS ist eine lebensgefährliche Komplikation im Rahmen einer Fertilitätsbehandlung (meist IVF = In-vitro-Fertilisation). Durch die iatrogene hCG-Gabe zur Ovulationsauslösung werden vasoaktive Substanzen, insbesondere VEGF freigesetzt, die zu einer gesteigerten kapillären Permeabilität mit Flüssigkeits-Shift nach extravasal führen. Klinisch wird zwischen der Early-Onset- (4–7 Tage nach Ovulationsauslösung) und der Late-Onset-Form (ab dem 9. Tag) unterschieden. Letztere zeigt durch die bei erfolgreicher Schwangerschaft zunehmende endogene hCG-Produktion häufig einen schwereren Verlauf.

Die Inzidenz des schweren OHSS liegt bei 0,2–1% der IVF-Zyklen.

Zielgerichtete Diagnostik

Zyklusanamnese

Die Zyklusanamnese ist wichtiges Hilfsmittel in der Triage der weiblichen Patientin mit Unterbauchschmerzen oder vaginaler Blutung.
Wichtige anamnestische Fragen sind daher:

- Letzte Periode?
- Pilleneinnahme?
- Geschlechtsverkehr?
- Schwangerschaft möglich?
- Assistierte reproduktive Therapie?
- Auffälligkeiten in der letzten gynäkologischen Untersuchung, z. B. bekannte Ovarialzyste?

Die Einteilung entsprechend der Schweregrade erfolgt nach

- klinischer Symptomatik:
  - gespanntes Abdomen,
  - Übelkeit, Erbrechen,
  - Diarrhö,
- sonografischem Nachweis vergrößerter Ovarien (> 12 cm im Durchmesser) oder
- Aszites sowie
- laborchemischen Auffälligkeiten:
  - Hämatokrit > 41%,
  - Leukozytose > 15 000 g/l,
  - Hypalbuminämie.

Schwere Verläufe sind durch Pleuraergüsse, Nieren- oder Leberfunktionsstörungen gekennzeichnet.

Therapeutisch stehen die Symptombekämpfung (Analgetika, Aszitesentlastungspunktion) und der Ausgleich des Flüssigkeitshaushalts (kristalloide und kolloidale Lösungen) neben einer intensiven Überwachung im Vordergrund. Es besteht ein erhöhtes Risiko zu Thromboembolien, weshalb eine prophylaktische Antikoagulation indiziert ist.

Das OHSS zeigt einen selbstlimitierenden Verlauf nach 10–14 Tagen. Kam es zu einer Konzeption, kann die Symptomatik länger anhalten [4].

Ektope Schwangerschaft

Die Implantation der Blastozyste außerhalb des Cavum uteri (zu 99% als Tubargravidität, Abb. **2**) verursacht über das damit verbundene Organruptur- und Blutungsrisiko eine potenzielle Lebensbedrohung. Die Prävalenz unter Frauen, die in der Frühschwanger-

Dieses Dokument wurde zum persönlichen Gebrauch heruntergeladen. Vervielfältigung nur mit Zustimmung des Verlages.

Risikofaktoren

Anamnestische Risikofaktoren der Extrauteringravidität

- vorangehende Aborte
- (rezidivierende) Adnexitiden/Appendizitis (25 %)
- höheres Alter
- Kinderwunschbehandlung (IVF bis 20 %)
- liegende Spirale (8- bis 10-fach erhöhtes Risiko)
- Z. n. Tubenoperation (auch Tubensterilisation)
- Zigarettenkonsum
- Kontrazeption mit Gestagenmonotherapie
- Z. n. Extrauteringravidität (Wiederholungsrisiko: je nach Studie 10 – 50 %)

schaft mit vaginaler Blutung und/oder Unterbauchschmerz die Notfallaufnahme aufsuchen, liegt bei 6 – 16 %. In vielen Fällen sind anamnestische Faktoren eruierbar (s. Infobox „Risikofaktoren“).

Die frühesten Symptome der Extrauteringravidität (EUG) erscheinen meist ab der 6. Woche post menstruationem. Frauen können dabei alle Anzeichen einer normalen Schwangerschaft zeigen wie Übelkeit, Brustspannung und Müdigkeit. Schmierblutungen sind häufig. Mit zunehmendem Wachstum der Fruchtanlage kommt es durch Wandspannung der Tube zu einem spastischen Schmerz mit beschwerdefreien Intervallen. Die Ruptur schließlich führt zu Hämatoperitoneum, Abwehrspannung und Schocksymptomatik. Bei klinischem Verdacht ist ein quantitativer hCG-Test hilfreich (s. Infobox „Hintergrund“).

Hintergrund

Schwangerschaftshormon β-hCG

Bei der nicht schwangeren Frau beträgt der Normalwert der β-hCG-Konzentration im Blut ≤ 5 IU/l, in den Wechseljahren liegt er bei ≤ 10 IU/l.

Die β-hCG-Konzentration beginnt am 5. Tag nach der Eieinnistung anzusteigen; 2 – 3 Wochen nach der Befruchtung liegen Werte < 50 IU/l vor. In der 4. Woche sind hCG-Werte von 400 IU/l zu verzeichnen. Das Maximum wird in der 10. – 12. SSW mit > 230000 IU/l erreicht. Danach sinkt die Konzentration wieder ab auf 5000 – 65000 IU/l am Ende der Schwangerschaft.

Bei Unterbauchschmerzen und ausgebliebener Periode ist bis zum Beweis des Gegenteils an eine Extrauteringravidität zu denken. Die Bestimmung des hCG-Wertes steht am Anfang des diagnostischen Prozedere.

Symptomatische Patientinnen mit Serum-hCG-Werten unter 1000 mIU/ml haben 4 × öfter eine extrauterine Schwangerschaft als solche mit höheren Werten. Ferner gelingt in der regelrecht angelegten Schwangerschaft meist ab hCG-Werten von 1000 – 1500 mIU/ml die sonografische Darstellung der intrakavitären Chorionhöhle. Bei der ektopen Schwangerschaft fehlt der Nachweis einer intrauterinen Fruchtanlage. Nur sehr selten lässt sich eine vitale Schwangerschaft außerhalb des Cavum uteri darstellen. Bei der gynäkologischen Untersuchung imponieren ein Portioschiebeschmerz und eine druckdolente Resistenz im Adnexbereich.

Die invasive Diagnostik und operative Sanierung durch Laparoskopie sind bei begründetem Verdacht die Methode der Wahl (s. Fallbeispiel u. Abb. **2**). Dabei kann meist ein Tubenerhalt versucht werden.

Das Notfallteam folgt daher bei der instabilen Patientin den allgemeinen Algorithmen der Notfallmedizin (hämodynamische Stabilisierung) und arrangiert die unverzügliche Vorstellung beim gynäkologischen Operateur.

Bei hämodynamisch stabiler und symptomarmer Patientin ist im Falle der differenzialdiagnostischen Unklarheit die Observation und hCG-Verlaufskontrolle (Verdopplungszeit des hCG-Wertes: 48 Stunden) gerechtfertigt. In einem solchen Fall kann alternativ oder nach Versagen der operativen Intervention (z. B. nicht zu sichernde Lokalisation) eine systemische Methotrexattherapie (ggf. in wiederholter Applikation) sinnvoll sein. Die Überwachung des Therapieansprechens erfolgt durch das Monitoring des hCG-Abfalls [5].

Dieses Dokument wurde zum persönlichen Gebrauch heruntergeladen. Vervielfältigung nur mit Zustimmung des Verlages.

Kasuistik

Fallbeispiel: Tubargravidität

Eine 29-jährige Patientin kommt mit rechtsseitigen Unterbauchschmerzen in die Notaufnahmestation. Anamnestisch gibt sie kolikartige Schmerzen mit beschwerdefreien Intervallen in den vergangenen Tagen an. Vor 2 Wochen habe sie eine schwache vaginale Blutung gehabt bei bekannterweise unregelmäßigem Zyklus.

Sie wird zunächst chirurgisch untersucht. Nach Erhalt des Aufnahmelaborstatus fällt ein β-hCG-Wert von 1500 mIU/ml auf und die Patientin wird in die Gynäkologie überführt. Sonografisch zeigt sich ein unauffälliger Uterus mit hoch aufgebautem Endometrium. Im Bereich des rechten Adnexes findet sich ein aufgetriebenes Ovar mit Zyste. Daneben freie Flüssigkeit im Douglas-Raum.

Die Patientin wird laparoskopiert. Intraoperativ bestätigt sich der Verdacht der Eileiterschwangerschaft mit loco typico (Abb. **2**).

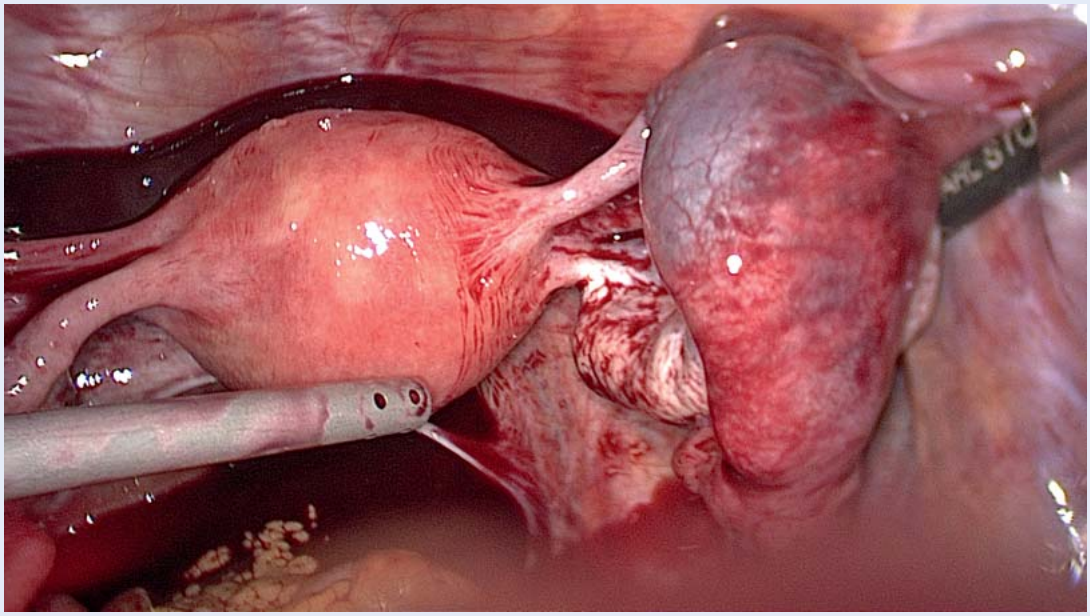

Abb. **2** Tubargravidität.

Leitsymptom vaginale Blutung

Die Menstruation ist die zyklisch wiederkehrende physiologische Reaktion des Endometriums auf den Entzug der weiblichen Sexualhormone. Sie charakterisiert im weiteren Sinne den Zeitraum des reproduktionsfähigen Alters.

Außerhalb von Schwangerschaften ist die vaginale Blutung dann als akuter Notfall zu betrachten, wenn die Blutung eine drastische Auswirkung auf den Hämoglobinspiegel bzw. einen Volumenmangelschock erwarten lässt, oder nach traumatischer Verletzung.

Sofortmaßnahmen folgen den allgemeinen Behandlungsregeln bei Volumenmangelschock:

- Oxygenierung,
- Volumensubstitution,
- Blutbestandteile.

Ist ein Facharzt für Gynäkologie nicht mittelfristig zu erreichen (z. B. im Flugzeug) bzw. zur Überbrückung bis zum Eintreffen des Operateurs in der Notfallambulanz, kann Ultima Ratio als Notfall-/Interimsmaßnahme bei der nicht schwangeren und hämodynamisch instabilen Patientin versucht werden, mit einem transzervikal in das Cavum uteri eingebrachten Foley-Katheter (30-ml-Ballon) den Uterus zu tamponieren [6].

Cave: Bei der schwangeren Patientin ist die vaginale Manipulation kontraindiziert!

Dieses Dokument wurde zum persönlichen Gebrauch heruntergeladen. Vervielfältigung nur mit Zustimmung des Verlages.

Behandlung spezifischer Blutungsursachen

Hypermenorrhö

Ursachen zyklischer Blutungsstörungen bei nicht schwangeren Frauen können anatomischer oder nicht struktureller Natur sein. Unter dem Akronym PALM-COEIN werden in der FIGO-Klassifikation der akuten uterinen Blutung 9 Basiskategorien zusammengefasst (s. Übersicht) [7].

Übersicht

PALM-COEIN

Das Akronym PALM-COEIN steht für strukturelle und funktionelle Veränderungen des weiblichen Genitales, die verstärkten vaginalen Blutungen unterliegen können.

PALM:

1. Polyp
2. Adenomyosis
3. Leiomyom
4. Malignom; in absteigender Häufigkeit:
   - Endometriumkarzinom
   - Zervixkarzinom
   - (fortgeschrittenes) Vulvakarzinom oder Vaginalkarzinom

COEIN:

5. Koagulopathie
6. Ovulationsstörung
7. Endometriumpathologie
8. iatrogen
9. nicht klassifiziert

Die Behandlung kann entsprechend kausal und/oder symptomatisch erfolgen. Bei hämodynamischer Stabilität ist nach Ausschluss struktureller Veränderungen (PALM-Kategorien) die Pharmakotherapie die Methode der Wahl. Meist bietet sich hierbei eine sequenzielle Östrogen-Progesteron-Therapie an. Ergänzend kann die Gabe von Antifibrinolytika (Tranexamsäure 3–4 × 1 g/d) erwogen werden (s. Infobox „Aus dem Nähkästchen geplaudert“).

Cave: Sowohl die Östrogentherapie als auch die Gabe von Tranexamsäure bergen ein erhöhtes Risiko für venöse Thromboembolien.

Infobox

Aus dem Nähkästchen geplaudert

Die Pharmakotherapie zur Behandlung der Hypermenorrhö bietet sich insbesondere bei jüngeren Patientinnen mit generell bestehendem Kinderwunsch an:

- Meist wird eine sequenzielle Östrogen-Progesteron-Therapie durchgeführt, z. B. Östradiol (E_2) 2 mg alle 4–6 Stunden oral (in Kombination mit Antiemetika), bis die Blutung minimal ist, dann Reduktion auf E_2 1 × 2 mg/d für maximal 25 Tage.
- Die anschließende orale Gabe von Medroxyprogesteronacetat 1 × 10 mg/d über 10 Tage sorgt für die Endometriumtransformation und Entzugsblutung.

Ergänzend kann die Gabe von Antifibrinolytika (Tranexamsäure 3–4 × 1 g/d oral oder intravenös) erwogen werden.

Da die Pharmakotherapie ihre Wirkung verzögert entfaltet, ist bei der hämodynamisch instabilen Patientin sowie bei PALM-Ursachen der operativen Intervention der Vorzug zu geben. Diese sieht zumeist die Kürettage vor, i. d. R. als fraktionierte Kürettage, da so ergänzend zum therapeutischen Effekt eine differenzialdiagnostisch relevante Histologiegewinnung erfolgen kann.

Bei abgeschlossenem Kinderwunsch kann eine Hysteroskopie mit Endometriumablation eine sinnvolle Alternative oder Ergänzung darstellen.

Ultima Ratio: Embolisation der A. uterina (interventionelle Radiologie) oder Hysterektomie; bei Karzinomblutung in palliativer Absicht auch Radiotherapie.

Unfalltrauma

Vaginale Blutungen in Folge von Verletzungen sind verhältnismäßig selten. Die anamnestische Klärung des Unfallhergangs spielt zur Einschätzung der Ausdehnung der Verletzung und Auswahl einer geeigneten Behandlungsstrategie eine besondere Rolle. Größere Traumata (z. B. Pfählungsverletzungen) erfordern ein standardisiertes interdisziplinäres Vorgehen zur Traumabehandlung. Eine ausführliche (oftmals schwierige) Anamnese ist bei Kohabitationsverletzungen und bei Verletzungen von Kindern (Missbrauchsvermutung) wegweisend.

Dieses Dokument wurde zum persönlichen Gebrauch heruntergeladen. Vervielfältigung nur mit Zustimmung des Verlages.

Abort

Der spontane Abort ist die häufigste Komplikation der frühen Schwangerschaft. Die Inzidenz bei Frauen mit zuvor klinisch erkannter Schwangerschaft liegt zwischen 8 und 20%. Bei Nachweis fetaler Herzaktionen (sonografisch detektierbar ab einer Scheitel-Steiß-Länge von > 6 mm entsprechend der 6. SSW) liegt das Risiko des spontanen Aborts bei unter 36-Jährigen bei etwa 5%. Das Risiko steigt jedoch mit dem mütterlichen Alter und der Anzahl vorangegangener Aborte deutlich an (Tab. **1**).

Kommt es zu einer kompletten Entleerung des Cavum uteri, kann bei guter Kontraktilität und sonografischer Bestätigung auf eine Kürettage verzichtet werden. Vor der 13. SSW sind bei etwa 63% der Patientinnen Schwangerschaftsreste mit Diagnosestellung sonografisch nachweisbar. In etwa 70% kommt es dann innerhalb von 14 Tagen zu einer spontanen kompletten Ausstoßung. Die Komplikationsrate auch in Bezug auf die Langzeitbeobachtung und erneute Schwangerschaften ist unabhängig vom Management [8–10]. Die Präferenz der Patientin für oder gegen eine Intervention (medikamentös oder chirurgisch) entscheidet daher über das weitere Vorgehen. Acht von 10 Patientinnen wünschen eine definitive Behandlung.

Im Rahmen der Notfallmedizin ist das klinische Erscheinungsbild entscheidend.

Die Blutung ist zumeist moderat und nicht Hb-wirksam. Eine überperiodenstarke vaginale Blutung, oft verbunden mit krampfartigen Unterbauchschmerzen (wie bei der Menstruation), kann sich hämodynamisch auswirken. Bei persistierender oder hämodynamisch relevanter Blutung ist eine Notfallkürettage indiziert.

Tabelle 1

Klinische Klassifizierung des Abortus.

Form	Kennzeichen
Abortus imminens	drohender Abort mit vaginaler Blutung bei intakter Schwangerschaft
Abortus incipiens	nicht mehr aufzuhaltender Abort mit sonografischen Zeichen der Ausstoßung
Abortus incompletus	unvollständiger Abort mit Teilen von Schwangerschaftsmaterial intrakavitär
Abortus completus	vollständiger Abort ohne Residuen

Leitsymptom Fieber

Septischer Abort

Selten kann eine Infektion in der Frühschwangerschaft zu einem lebensbedrohlichen septischen Abort führen. Unbehandelt kommt es durch die Endotoxineinschwemmung zum septischen Schock und zu einer Überaktivierung der Gerinnungskaskade mit Thrombosierung der Mikrostrombahn und Verbrauch von Gerinnungsfaktoren und Thrombozyten (DIC). Die folgende reaktive Hyperfibrinolyse bedingt die hämorrhagische Diathese, das klinische Bild der Verbrauchskoagulopathie.

Neben einem meist übel riechenden sanguinopurulenten Ausfluss und abdominellen Schmerzen ist der septische Abort durch Fieber und Schüttelfrost sowie häufig durch eine Schocksymptomatik gekennzeichnet. Das rechtzeitige Erkennen mit Einleitung der Behandlung ist zur Vermeidung weiterer Komplikationen essenziell.

Das Zeitfenster von der unbehandelten Infektion bis zur Entwicklung des septischen Schocks beträgt mehr als 48 Stunden.

Als erstes klinisches Zeichen einer DIC kommt es zu einer Verminderung der Urinausscheidung und ggf. zu einer pathologischen Blutgasanalyse. Ein Dauerkatheter zur Messung der stündlichen Urinproduktion ist hilfreich. Da eine DIC klinisch zunächst inapparent verlaufen kann, ist der Verdacht ausreichend für 2-stündliche Laborkontrollen.

Die operative Kürettage in Kombination mit einer breitspektrumantibiotischen Behandlung (z. B. Cefuroxim plus Metronidazol) und Kontraktionsmitteln (Oxytocin) ist die Therapie der Wahl.

Als Erreger werden häufig Staphylococcus aureus, gramnegative Stäbchen oder grampositive Kokken gefunden. Die mikrobielle Kultur aus Blut und endometrialen Abstrichen ermöglicht eine resistogrammgerechte Antibiotikatherapie im Verlauf [11].

Dieses Dokument wurde zum persönlichen Gebrauch heruntergeladen. Vervielfältigung nur mit Zustimmung des Verlages.

Tuboovarialabszess

Der Tuboovarialabszess manifestiert sich i. d. R. als inflammatorischer Konglomerattumor, ggf. auch unter Involvierung anderer Beckenorgane wie Darm und Blase. Der rupturierte Abszess kann durch die putride Ausschwemmung auch heute noch rasch zu einem akuten Abdomen mit Sepsis und Lebensgefahr führen.

Der Altersgipfel liegt zwischen dem 15. und 25. Lebensjahr. Als Risikofaktoren gelten u. a. Fertilisationseingriffe und eine liegende Kontrazeptionsspirale. Die Ursache ist meist in einer aufsteigenden Infektion zu suchen.

Der Tuboovarialabszess ist typischerweise polymikrobiell. Escherichia coli, Streptokokken, Bacteroides fragilis, Prevotella und andere Anaerobier wie Peptostreptokokken sind häufige Erreger. Klinisch imponieren akute Unterbauchschmerzen in Kombination mit Fieber, Schüttelfrost und vaginalem Ausfluss. Allerdings kann die Symptomatik auch deutlich geringer ausfallen. Subfebrile Temperaturen und Nachtschweiß lenken gelegentlich von der Diagnose ab. In der transvaginalen Sonografie lässt sich typischerweise (in ca. 40% der Fälle) ein Tuboovarialabszess in Form von multilokulären, gemischt echoreichen und echoarmen Arealen im Adnexbereich sowie eine aufgetriebene Tube erkennen.

Die Behandlung besteht in einer breitspektrumantibiotischen Therapie, einer Drainage im Fall des isolierten unilokularen Abszesses (z. B. CT-gesteuert) oder einer laparoskopischen Intervention mit Sanierung.

Im 2. Teil des Beitrags werden die für die Spätschwangerschaft typischen Notfälle und geburtshilfliche Probleme im Rettungsdienst dargestellt [1].

Dieses Dokument wurde zum persönlichen Gebrauch heruntergeladen. Vervielfältigung nur mit Zustimmung des Verlages.

Über die Autoren

Ulrich Pecks

Priv.-Doz. Dr. med., Jahrgang 1975. Studium der Humanmedizin an der Universität zu Halle an der Saale und der RWTH Aachen. Approbation 2006. Bis 2015 klinische Tätigkeit an der Uniklinik der RWTH Aachen. Facharztanerkennung Frauenheilkunde und Geburtshilfe 2011. Seit 2014 Oberarzt in Aachen. 2012–2013 Forschungsrotation an die Universität Bern. 2014 Habilitation im Schwerpunktbereich Schwangerschaftspathologien. Seit 2015 Oberarzt an der Klinik für Gynäkologie und Geburtshilfe des Universitätsklinikums Schleswig-Holstein, Campus Kiel.

Dirk O. Bauerschlag

Univ.-Prof. Dr. med. Abitur 1992 in Hannover, 1993–1999 Studium der Humanmedizin an der Christian-Albrechts-Universität zu Kiel. 1999–2009 Wissenschaftlicher Mitarbeiter an der Klinik für Gynäkologie und Geburtshilfe des Universitätsklinikums Schleswig-Holstein, 2001 Promotion, 2002–2004 Postdoc am Genomics Institute of the Novartis Research Foundation, San Diego (USA). 2007 Facharztanerkennung für Gynäkologie und Geburtshilfe. 2009–2015 Oberarzt und Leitender Oberarzt an der Frauenklinik für Gynäkologie und Geburtshilfe an der Uniklinik Aachen, 2013 Habilitation für Gynäkologie und Geburtshilfe, 2014 Schwerpunkt Gynäkologische Onkologie, seit 4/2015 Stellv. Direktor der Klinik für Gynäkologie und Geburtshilfe des Universitätsklinikums Schleswig-Holstein, Campus Kiel mit Professur für Gynäkologische Onkologie seit 5/2016.

Interessenkonflikt: Die Autoren geben an, dass kein Interessenkonflikt vorliegt.

Korrespondenzadresse
Priv.-Doz. Dr. med. Ulrich Pecks
Universitätsklinikum Schleswig-Holstein, Campus Kiel
Klinik für Gynäkologie und Geburtshilfe
Arnold-Heller-Straße 3
24105 Kiel
E-Mail: Ulrich.Pecks@uksh.de

Literatur

1 Pecks U, Bauerschlag D. Notfälle in Gynäkologie und Geburtshilfe. Teil 2: Notfälle in der späten Schwangerschaft und Geburt. Notfallmed up2date 2016; 11: 243–259
2 Hibbard LT. Adnexal torsion. Am J Obstet Gynecol 1985; 152: 456–461
3 Schem C, Bauerschlag DO, Meinhold-Heerlein I et al. [Benign and borderline tumors of the ovary]. Ther Umsch 2007; 64: 369–374
4 Stock C, Harms E, Friol K et al. Management des schweren ovariellen Überstimulationssyndroms. Frauenarzt 2012; 53: 814–830
5 Alkatout I, Honemeyer U, Strauss A et al. Clinical diagnosis and treatment of ectopic pregnancy. Obstet Gynecol Surv 2013; 68: 571–581
6 American Congress of Obstetricians and Gynecologists – ACOG. Options for prevention and management of heavy menstrual bleeding in adolescent patients undergoing cancer treatment. ACOG 2014; Committee Opinion No. 606. Im Internet: https://www.acog.org/-/media/Committee-Opinions/Committee-on-Adolescent-Health-Care/co606.pdf?dmc=1&ts=20160525T0907511917; Stand: 07/2016
7 Munro MG, Critchley HOD, Fraser IS. The FIGO classification of causes of abnormal uterine bleeding in the reproductive years. Fertil Steril 2011; 95: 2204–2208, 2208.e1–2208.e3
8 Luise C, Jermy K, May C et al. Outcome of expectant management of spontaneous first trimester miscarriage: observational study. BMJ 2002; 324: 873–875
9 Rafi J, Khalil H. Expectant management of miscarriage in view of NICE Guideline 154. J Pregnancy 2014; 2014: 824527
10 Smith LFP, Ewings PD, Quinlan C. Incidence of pregnancy after expectant, medical, or surgical management of spontaneous first trimester miscarriage: long term follow-up of miscarriage treatment (MIST) randomised controlled trial. BMJ 2009; 339: b3827
11 Egger E, Gröning T, Lampe B. Septischer Abort. Frauenarzt 2012; 53: 808–813

Dieses Dokument wurde zum persönlichen Gebrauch heruntergeladen. Vervielfältigung nur mit Zustimmung des Verlages.

CME-Fragen

CME.thieme.de

CME-Teilnahme

- Viel Erfolg bei Ihrer CME-Teilnahme unter http://cme.thieme.de
- Diese Fortbildungseinheit ist 12 Monate online für eine CME-Teilnahme verfügbar.
- Sollten Sie Fragen zur Online-Teilnahme haben, unter http://cme.thieme.de/hilfe finden Sie eine ausführliche Anleitung.

1

Welche Aussage zu Unterbauchschmerzen trifft *nicht* zu?

A Abdominelle Schmerzen sind bei präpubertären Mädchen meist gynäkologischer Natur.
B Die Ovarialtorsion ist für ca. 3 % der gynäkologischen Notfalleingriffe verantwortlich.
C Die Prävalenz der Eileiterschwangerschaft unter Frauen, die in der Frühschwangerschaft die Notfallaufnahme aufsuchen, liegt bei 6 – 16 %.
D Die Ovarialtorsion und -zystenruptur tritt meist rechtsseitig auf.
E Nach In-vitro-Fertilisationsbehandlung ist unbedingt an ein Überstimulationssyndrom oder, insbesondere wegen des erhöhten Risikos, an eine Eileiterschwangerschaft zu denken.

2

Eine der folgenden Aussagen zum ovariellen Überstimulationssyndrom (OHSS) trifft *nicht* zu. Welche?

A Das OHSS ist eine lebensgefährliche Komplikation im Rahmen einer Fertilitätsbehandlung.
B Das Late-Onset-OHSS (ab dem 9. Tag) zeigt durch die bei erfolgreicher Schwangerschaft zunehmende endogene hCG-Produktion häufig einen schwereren Verlauf.
C Zur klinischen Symptomatik gehören ein gespanntes Abdomen, Übelkeit, Erbrechen und Diarrhö.
D Schwere Verläufe sind durch Pleuraergüsse, Nieren- oder Leberfunktionsstörungen gekennzeichnet.
E Die Humanalbumingabe ist Mittel der Wahl in der Therapie des schweren OHSS.

3

Wann erreicht die β-hCG-Konzentration im Blut bei einer schwangeren Frau ihr Maximum?

A Ende der 6. SSW
B in der 4. SSW
C in der 8. – 10. SSW
D um die 12. SSW herum
E gegen Ende der Schwangerschaft

4

Eine der folgenden Aussagen hinsichtlich Ovarialzysten ist *falsch*. Welche?

A Ovarialzysten bilden sich besonders häufig bei der geschlechtsreifen Frau.
B Ovarialzysten sind i. d. R. nicht von Symptomen begleitet.
C Ovarialzysten bergen ab einer Größe von > 8 cm das Risiko einer Ruptur.
D Endometriosezysten enthalten Blutabbauprodukte und werden wegen ihres Aussehens als Schokoladenzysten bezeichnet.
E Ovarialzysten können u. a. aus persistierendem Follikel und aus Corpus luteum entstehen.

5

Wie groß ist der Anteil der Eileiterschwangerschaften an den Extrauteringraviditäten?

A 50 %
B 60 %
C 75 %
D 90 %
E 99 %

Dieses Dokument wurde zum persönlichen Gebrauch heruntergeladen. Vervielfältigung nur mit Zustimmung des Verlages.

CME-Fragen

Notfälle in Gynäkologie und Geburtshilfe – Teil 1

6

Welches Vorgehen/welche Befundinterpretation bei der Triage einer Patientin mit Unterbauchschmerzen ist sinnvoll?

- **A** Die Frage nach der Zyklusanamnese bleibt aus Respekt vor der Intimität der Patientin dem Gynäkologen vorbehalten.
- **B** Bei Patientinnen im reproduktiven Alter steht der hCG-Wert am Anfang des Handlungsalgorithmus.
- **C** Ein hCG-Wert von 1500 mIU/ml schließt eine Eileiterschwangerschaft aus.
- **D** Wegen der unabhängig vom Alter mit hoher Wahrscheinlichkeit gynäkologischen Ursache sollten Patientinnen mit Unterbauchschmerzen zuerst durch den Frauenarzt untersucht werden.
- **E** Die Computertomografie ist die Methode der Wahl in der bildgebenden Diagnostik des inneren weiblichen Genitales.

7

Welche Aussage zur Behandlung der hämodynamisch instabilen vaginalen Blutung bei der scheinbar nicht schwangeren Patientin trifft zu?

- **A** Die Sofortmaßnahmen folgen dem Algorithmus der peripartalen Hämorrhagie.
- **B** Ein transzervikal eingebrachter Foley-Katheter mit 500-ml-Ballon-Volumen kann als Interimsmaßnahme das Cavum uteri tamponieren.
- **C** Bei Verdacht auf eine Schwangerschaft sollte der Ersthelfer durch vaginale Palpation eine Muttermundseröffnung ausschließen.
- **D** Unter dem Akronym PALM werden Ursachen zusammengefasst, die meist operativ behoben werden sollten.
- **E** Eine östrogenhaltige Hormontherapie entfaltet innerhalb von Minuten eine meist ausreichende Wirkung und gilt daher als Methode der Wahl.

8

Wodurch ist das Vorgehen bei vaginaler Blutung bei der postmenopausalen Patientin gekennzeichnet?

- **A** Sie lässt unabhängig vom Ausmaß keine Zeit zur elektiven Untersuchung, sondern sollte notfallmäßig weiter abgeklärt werden.
- **B** Bei Karzinomblutung stellen die Embolisation oder die Radiotherapie keine Option dar.
- **C** Die fraktionierte Kürettage bietet sich wegen der differenzialdiagnostisch relevanten Histologiegewinnung an.
- **D** Tranexamsäure ist wegen des hohen thromboembolischen Risikos bei der älteren Patientin kontraindiziert.
- **E** Der Abortus incipiens ist die wahrscheinlichste Diagnose.

9

Wie lang dauert es vom Beginn eines septischen Aborts bis zur Entwicklung eines septischen Schocks?

- **A** ca. 12 Stunden
- **B** ca. 1 Tag
- **C** ca. 2 Tage
- **D** ca. 3 Tage
- **E** ca. 4 Tage

10

Eine der folgenden Aussagen zum Tuboovarialabszess ist *falsch*. Welche?

- **A** Die Klinik ist gekennzeichnet durch Fieber, Schüttelfrost, vaginalen Ausfluss und Unterbauchschmerzen.
- **B** Escherichia coli, Streptokokken, Bacteroides fragilis u. a. gehören zum mikrobiellen Erregerspektrum.
- **C** Der diagnostische Ausschluss kann nur mit der transvaginalen Sonografie erfolgen.
- **D** Andere Beckenorgane, etwa Darm oder Blase, können gelegentlich mit involviert sein.
- **E** Bei Ruptur ist aufgrund einer möglichen septischen Entwicklung auch heute noch Lebensgefahr gegeben.

Dieses Dokument wurde zum persönlichen Gebrauch heruntergeladen. Vervielfältigung nur mit Zustimmung des Verlages.