

77-jähriger Mann mit Dyspnoe und akralen Zyanosen

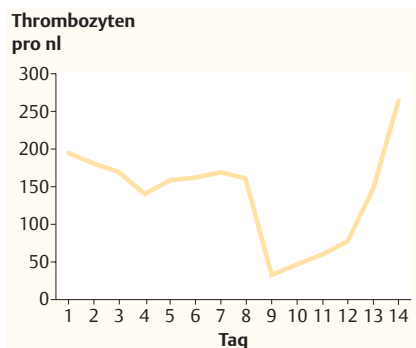


Abb. 1 Thrombozytenzahlen im Verlauf des stationären Aufenthalts.

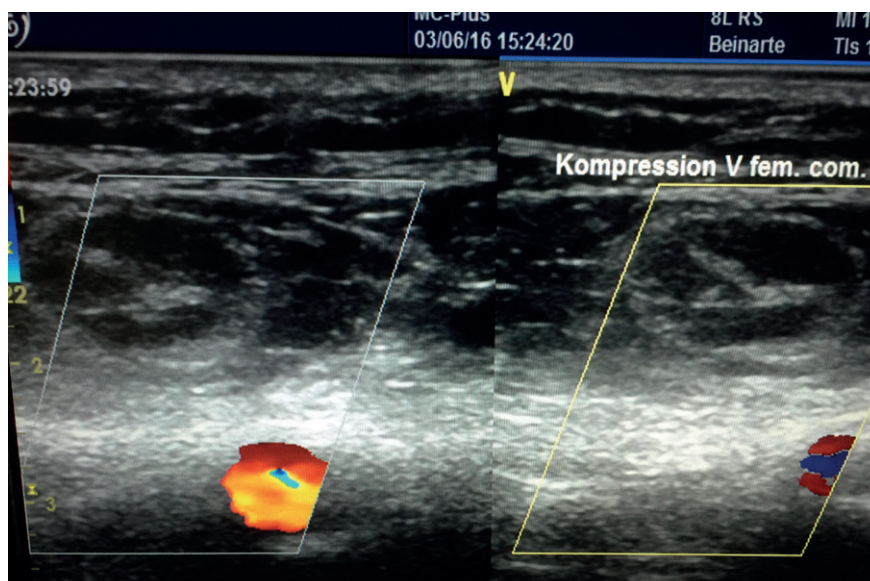



Abb. 2 Kompressionssonografie der V. femoralis communis rechts. Links identischer Befund (nicht dargestellt).

Dr. med. Georg Fröhlich¹
 Prof. Dr. med. Dr. Markus Ferrari¹
 Dr. med. Savvas Savvidis²
 1 Zentrum für Innere Medizin 1,
 Helios Dr. Horst Schmidt Kliniken,
 Wiesbaden
 2 Zentrum für Gefäßmedizin, Helios
 Dr. Horst Schmidt Kliniken,
 Wiesbaden

Korrespondenz:
 georg.froehlich@helios-kliniken.de

Ein 77-jähriger, zunehmend immobiler Mann (BMI 47,9 kg/m²) mit bekanntem Obesitas-Hypoventilationsyndrom leidet an akuter, intubationspflichtiger Dyspnoe. Eine CT ergibt eine Lungenarterienembolie im linken Unterlappen. Unter Vollantikoagulation mit unfraktioniertem Heparin bei bekannter chronischer Niereninsuffizienz (glomeruläre Filtrationsrate < 30 ml/min) entwickelt er am 9. Behandlungstag eine Zyanose aller Fußzehen. Der Umfang beider Extremitäten ist symmetrisch vermehrt. Im Blutbild (► **Abb. 1**) und der Kompressionssonografie zeigen sich drei pathologische Befunde (► **Abb. 2**).

- Welche Befunde sind es?
- Erlauben diese Befunde eine Diagnose?
- Wenn ja, welche?
- Sind Differenzialdiagnosen möglich?
- Wenn ja, welche?



Auflösung Seite 1655

77-jähriger Mann mit Dyspnoe und akralen Zyanosen

Quiz siehe S. 1609

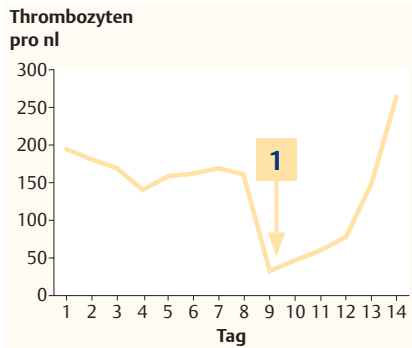


Abb. 1 Thrombozytenzahlen im Verlauf des stationären Aufenthalts.

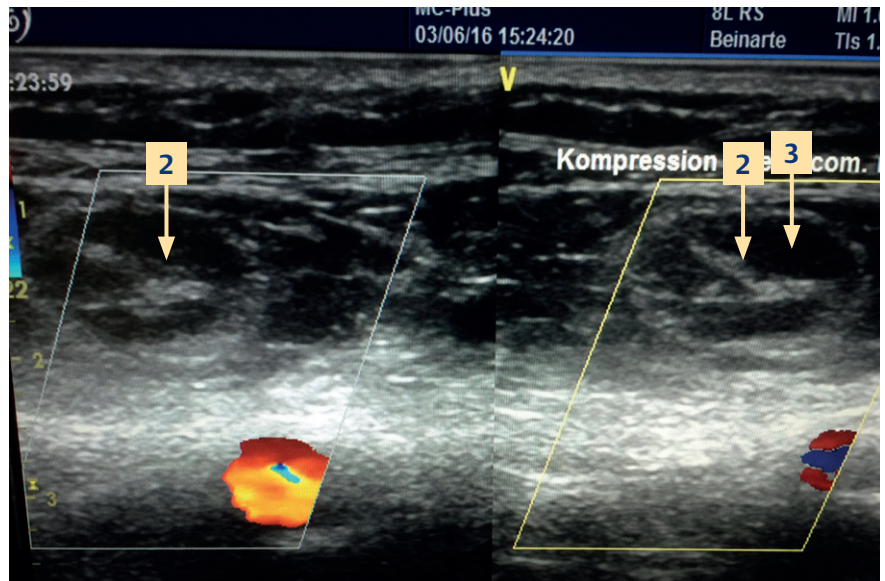


Abb. 4 Kompressionssonografie der V. femoralis communis rechts. Links identischer Befund (nicht dargestellt).

Befunde

1. Thrombozytenabfall um >50% von 161 auf 33/nl am 9. Behandlungstag
2. fehlende Komprimierbarkeit der V. femoralis communis
3. intraluminal echoreicher Kontrast

Diagnose

- ▶ Heparininduzierte Thrombozytopenie (HIT) Typ II

Differenzialdiagnosen

- ▶ Patientenverwechslung
- ▶ Pseudothrombozytopenie
- ▶ disseminierte intravasale Gerinnung (DIC)

Erläuterung

Die Diagnose „HIT“ wird klinisch gestellt. Neben dem Thrombozytenabfall und einem 4T-Score [4] von 7 (<4: geringe Wahrscheinlichkeit für eine HIT) wies unser Patient auch Plättchenfaktor-4-Antikörper auf. Kompressionssonografisch fanden sich neben der Schwellung und den akralen Zyanose typischerweise u.a. tiefe Beinvenenthrombosen beidseits, die bei Aufnahme nicht vorhanden waren.

Die HIT lässt sich in zwei Formen einteilen [1]:

- ▶ nicht-immunologische Frühform (HIT I)
- ▶ immunologische bzw. Antikörper-vermittelte Form (HIT II)

Die HIT I tritt meist innerhalb der ersten Behandlungstage auf. Unter Behandlung mit unfraktioniertem Heparin (UFH) tritt in bis zu 5% der Fälle eine spontan reversible Thrombozytopenie auf. Bei der HIT II fallen die Thrombozyten bei nicht sensibilisierten Patienten i. d. R. zwischen dem 5. und 10. Behandlungstag um >50% ab, typischerweise begleitet von venösen

und arteriellen Thromboembolien [2]. Im Vergleich zu niedermolekularem Heparin (NMH) ist bei UFH das Risiko für eine HIT signifikant höher. Deshalb ist NMH u.a. zur Thromboseprophylaxe zu bevorzugen [3]. Möglicherweise ist Fondaparinux künftig eine effektive und sichere Alternative in der Behandlung der HIT II [5].

Durch wiederholte Messung mit Zitratblut konnte im vorgestellten Fall eine Pseudothrombozytopenie (=nicht-immunologische Verklumpung der Thrombozyten im EDTA-Blut) ausgeschlossen werden. Laborchemisch zeigte sich bei normwertigem Antithrombin III und Fibrinogen zudem kein Hinweis auf eine DIC. Die Antikoagulation wurde umgehend auf den reversiblen Thrombininhibitor Argatroban umgestellt. Darunter normalisierte sich die Thrombozytenzahl im Verlauf (▶ **Abb. 3**). Nach fehlgeschlagenen Extubationsversuchen begannen wir nach chirurgischer Tracheotomie mit dem Weaning.

Vollständiges Literaturverzeichnis unter <http://dx.doi.org/10.1055/s-0042-111035>

Literatur

- 1 Salter BS, Weiner MM, Trinh et al. Heparin-induced Thrombozytopenia: A comprehensive clinical review. *J Am Coll Cardiol* 2016; 67: 2519–32
- 2 Greinacher A. Heparin-Induced Thrombocytopenia. *N Engl J Med* 2015; 373: 252–261
- 3 Warkentin TE, Levine MN, Hirsh J et al. Heparin-induced thrombocytopenia in patients treated with low-molecular-weight heparin or unfractionated heparin. *N Engl J Med* 1995; 332: 1330–1335
- 4 Lo GK, Juhl D, Warkentin TE et al. Evaluation of pretset clinical score (4T's) for the diagnosis of heparin-induced thrombocytopenia in two clinical settings. *J Thromb Haemost* 2006; 4: 759–765
- 5 Kang M, Alahmadi M, Sawh S et al. Fondaparinux for the treatment of suspected heparin-induced thrombocytopenia: a propensity score-matched study. *Blood* 2015; 125: 924–929