Livide Füße – nicht immer sind Durchblutungsstörungen, Herz- oder Lungenerkrankungen ursächlich

Livid Coloured Feet – Not Always Caused by Circulatory Disorders, Lung- or Heart-Diseases

Autoren C. Schummer, J. Tittelbach, P. Elsner

Institut Klinik für Hautkrankheiten des Universitätsklinikums Jena

Bibliografie
DOI http://dx.doi.org/10.1055/s-0042-109656
Akt Dermatol 2016; 42: 449–453
© Georg Thieme Verlag KG Stuttgart · New York
ISSN 0340-2541

Korrespondenzadresse
Dr. med. Claudia Schummer
Assistenzärztin für Dermatologie und Venerologie
Klinik für Hautkrankheiten
Universitätsklinikum Jena
Erfurter Straße 35
07743 Jena
Claudia.Schummer@med.uni-jena.de

Zusammenfassung

Bekanntermaßen wird der klinische Verlauf einer Borreliose in 3 Stadien eingeteilt. Serologische Untersuchungen sind in der Frühphase oft nicht zielführend, denn die Immunantwort tritt spät auf und im Rahmen einer früheren Infektion gebildete Antikörper verschwinden nur langsam. In der Frühphase wird die Diagnose klinisch gestellt, allerdings können Stadien übersprungen werden und die Bandbreite der kutanen Manifestationen ist groß. Hier möchten wir eine seltenere Erstmanifestation einer Borreliose präsentieren.

Falldarstellung

Einleitung

Jedes Jahr gibt es in Deutschland 60 000 bis 100 000 neue Fälle von Borreliose, einer durch Zecken übertragenen Krankheit. Ixodes ricinus, der gemeine Holzbock, ist für den Mitteleuropäer der Hauptvektor der 5 pathogenen Erreger des *Borrelia burgdorferi sensu lato*-Spezieskomplexes. In letzter Zeit wachsen die Zeckenpopulationen selbst in europäischen städtischen Grünflächen. Als Reservoir der von Zecken übertragenen Krankheitserreger wie das FSME-Virus oder *Borrelia burgdorferi sensu lato* dienen kleine und mittelgroße Säugetiere, Vögel, Haustiere (Hunde und Katzen) und größere Säugetiere (Rehe und Wildschweine) [1].

Bei der Lyme-Borreliose werden die lokalisierte Frühinfektion (Stadium I), die disseminierte Frühinfektion (Stadium II) und die Spätinfektion (Stadium III) mit Organmanifestation unterschieden. In der Frühphase wird die Diagnose einer Borreliose klinisch gestellt, da die Immunantwort erst spät auftritt. Serologische Untersuchungen sind in der Frühphase oft auch deshalb nicht zielführend, da im Rahmen einer früheren Infektion gebildete Antikörper noch vorhanden sein können. Allerdings ist die Bandbreite der kutanen Manifestationen groß. Hier präsentieren wir eine seltenere Erstmanifestation einer kutanen Borreliose.

Anamnese

Ein 64-jähriger Mann stellt sich mit seit 2 Jahren anfänglich schubweise, später persistierend livid gefärbten Zehen und linker Ferse bei gleichzeitiger Schwellung der Großzehe links beim Hautarzt vor. Er gibt Schmerzen morgens und unter Belastung an. Der Großzehennagel links ist dystroph und bräunlich verfärbt. Eine vaskuläre Genese der Hautveränderung war bereits ausgeschlossen worden: Ein Varizenstripping war 4 Monate vor Vorstellung in unserer Poliklinik durchgeführt worden und die Duplexsonografie der Arterien war 2 Monate zuvor ebenfalls unauffällig gewesen. Der Patient gibt an, keine Medikamente zu nehmen und keine Vorerkrankungen zu haben. Er gehe täglich mit seinem Hund spazieren. Vor etwa 6–7 Jahren sei er von Zecken am rechten Arm gestochen worden und er erinnert sich an anschließende lokale Hautveränderungen mit einem geröteten Hof. Eine antibiotische Behandlung sei damals nicht durchgeführt worden.

Zur Diagnosesicherung führten wir eine Probebiopsie an der betroffenen Großzehe durch. Klinisch vermuteten wir ein Frühstadium einer Acrodermatitis atrophicans oder ein Lymphozytom. Als Differenzialdiagnosen zogen wir Perniones, Chilblain-Lupus, Sarkoidose, tiefes Granuloma anulare und ein B-Zell-Lymphozytom in Betracht.

Klinischer Befund

Der Patient ist in gutem Allgemein- und Ernährungszustand. Er hat kein Fieber und keine Ödeme. Die Fußpulse sind tastbar, die Füße nicht kalt. Die Großzehe links ist geschwollen. Die Befunde einer orientierenden neurologischen Untersuchung sind unauffällig.

Doppler- und duplexsonografisch unauffällige Strömungsverhältnisse der peripheren Arterien,

Dieses Dokument wurde zum persönlichen Gebrauch heruntergeladen. Vervielfältigung nur mit Zustimmung des Verlages.

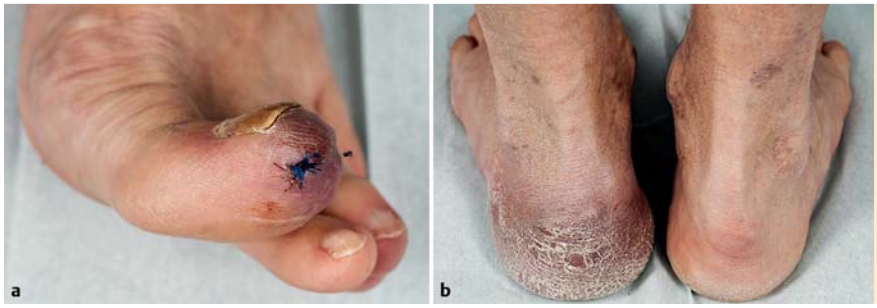

Abb. 1 Livide Schwellung der linken Großzehe mit Dystrophie und bräunlicher Verfärbung des Nagels. Die linke Ferse ist leicht geschwollen und violett verfärbt.

kein Nachweis von hämodynamisch wirksamen Stenosen oder **relevanten Gefäßverschlüssen**.
Livide Schwellung der linken Großzehe mit Dystrophie und bräunliche Verfärbung des Nagels. Die 3. bis 5. Zehe sowie die Ferse sind nicht geschwollen aber violett verfärbt (**Abb. 1**).

Diagnose

Histologie

Großzehe rechts: Etwas oberflächliches Präparat mit lokalisationstypischer Hyperorthokeratose. Darunter Epidermis mit diskreter Akanthose. In der Dermis findet sich ein bis in die Tiefe reichendes, sehr dichtes, perivaskuläres und interstitielles, gemischtzelliges Infiltrat mit zahlreichen Lymphozyten, Histiozyten sowie einzelnen Plasmazellen. Fokale Erythrozytenextravasate neben einem wandzerstörten und okkludierten Gefäß. Kein Nachweis einer leukozytoklastischen Vaskulitis, kein Anhalt für eine granulomatöse Erkrankung. Mit Borrelien-Antikörpern kein eindeutiger Befund.
Beurteilung: Plasmazellreiches, sonst gemischt-T- und B-zelliges Lymphozyteninfiltrat, gut vereinbar mit Pseudolymphom bzw. Lymphozytom z. B. bei Borreliose.

Laborbefunde

Blutbild, Kryoglobuline, Antinukleäre Antikörper, ENA-Antikörper unauffällig. Die Tests auf c-ANCA und p-ANCA sowie die Hepatitis-A-, -B- und -C-Serologie sind negativ. C-reaktives Protein, Komplement, Angiotensin-Converting-Enzyme liegen im Normbereich.
Der Nachweis einer Onychomykose gelingt weder im Nativpräparat noch in der Kultur.
Die Borrelienserologie zeigt folgende Ergebnisse: IgG-ELISA > 320,0 U/ml und IgM-ELISA 0,9 U/ml (Normwert: jeweils negativ). Immunoblot: Nachweis von borrelienspezifischen IgM- und IgG-Antikörpern gegen späte Banden. Der Befund ist vereinbar mit einer Borreliose im späten Stadium II (chronische Neuroborreliose, Karditis) oder im Stadium III (Acrodermatitis, chronische Arthritis).

Therapie und Verlauf

Bei der Wiedervorstellung zur Verlaufskontrolle nach 3-wöchiger i. v. Therapie mit Ceftriaxon 2 g tgl. hatten die Schmerzen bereits nachgelassen. Symptome, die auf eine Jarish-Herxheimer-Reaktion hinweisen, wie schweres Krankheitsgefühl mit Fieberanstieg, waren nicht aufgetreten.
Es bestand weiterhin eine leichte Schwellung der linken Großzehe. Die Ferse war noch livide, die Zehen waren noch gerötet. Weitere 4 Wochen später war der Patient beschwerdefrei, die Ferse nur noch hell-livid verfärbt und eine Schwellung wurde nicht mehr gefunden (**Abb. 2**).

Diskussion

Pathogenese

Die Borreliose (Lyme-Borreliose) ist die häufigste Vektor-übertragene Erkrankung (Holzbock: Ixodes ricinus) in Deutschland und wird durch Spirochäten des *Borrelia burgdorferi sensu lato*-Spezieskomplexes verursacht. *B. afzelii* und *B. garinii* verursachen 80 – 90 % der Borrelieninfektionen in Europa. *B. afzelii* ist größtenteils mit Hautmanifestationen verbunden, *B. garinii* scheint neurotropisch zu sein und *B. burgdorferi* ist häufig mit Gelenkbeteiligung assoziiert.
Die Übertragung der Spirochäten und anderer pathogener Keime geschieht während der Blutmahlzeit durch Einspritzung des Zeckenspeichels. Dieser enthält eine breite Palette von Molekülen wie Antihämostatika, entzündungshemmende Verbindungen und Immunmodulatoren, um den Abwehrreaktionen des Wirts wie Blutstillung und Immunreaktionen entgegenzuwirken [2].

Abb. 2 Befund vier Wochen nach i. v. Therapie mit Ceftriaxon 2 g täglich über 21 Tage.

Dieses Dokument wurde zum persönlichen Gebrauch heruntergeladen. Vervielfältigung nur mit Zustimmung des Verlages.

Klinik

Zeckenstiche können daher asymptomatisch verlaufen, allerdings werden auch starke Lokalreaktionen beobachtet.

Bekanntermaßen wird der klinische Verlauf einer Borreliose in 3 Stadien eingeteilt, wobei jedes Stadium seine spezifischen kutanen Symptome hat, die sich nicht notgedrungen manifestieren müssen, da Stadien übersprungen werden können.

Das Leitsymptom des Stadium I, der lokalisierten Frühinfektion, ist mit 70–90% das Erythema (chronicum) migrans (EM, Wanderröte) [3]. Es entwickelt sich als kleine erythematöse Makula oder Papel nach etwa 1 bis 2 Wochen (3 bis 32 Tagen) meist an der Stichstelle.

Das rundlich-ovale, scharf begrenzte, zentral abblassende, blasse bis livide Erythem dehnt sich langsam zentrifugal aus. Mit der Zeit entsteht durch die zentrale Abblassung eine ringartige Struktur, die häufig noch eine zentrale Stichreaktion in Form einer roten Papel erkennen lässt. Die klinische Variabilität ist groß, sodass auch urtikarielle oder hochrote bzw. stationäre Erytheme oder Plaques in Erscheinung treten können. Zentral können Bläschen oder nekrotische Bereiche beobachtet werden. Meist ist das Erythema migrans asymptomatisch, selten tritt ein milder Juckreiz auf. Größen bis zu 60 cm Durchmesser wurden berichtet. Meist erfolgt die spontane Abheilung nach durchschnittlich 10 Wochen, längere Persistenz und Lokalrezidive sind möglich. Begleitend können Lymphknotenschwellung, Arthralgien, Kopfschmerzen und grippeartige Beeinträchtigung des Allgemeinbefindens auftreten.

In allen Stadien, selbst im Stadium I, kann man – häufiger bei Kindern – blaurote Schwellungen von prall-elastischer Konsistenz, Lymphadenosis cutis benigna (Lymphozytome), finden. In der Regel treten sie meist fern von der Einstichstelle akral auf. Typische Prädilektionsstellen sind die Ohrläppchen, die Mamillenregion und die Skrotalhaut [4]. In unserem Fall waren Zehen und Ferse betroffen.

Histologisch sieht man gemischte B- und T-lymphozytäre Infiltrate. Es können auch reine B-Zell-Infiltrate auftreten, die nur schwer von einem niedrig malignen B-Zell-Lymphom abzugrenzen sind.

Treten mehrere Erythemata migrantia oder multiple kutane Lymphozytome auf, geht man von einer disseminierten Frühinfektion, dem Stadium II, aus.

Die Acrodermatitis chronica atrophicans (ACA) ist das kutane Leitsymptom der späten Disseminierung, dem Stadium III. Initial kommt es zu einer ödematösen Schwellung der Extremitätenstreckseiten (Hand- und Fußrücken, Ellbogen und Knie). Die Haut ist anfänglich diskret, später dunkel livid-rot koloriert. Im weiteren Verlauf tritt eine diffuse Atrophie mit zigarettenpapierartiger Fältelung der Haut ein, aus der sich auch in Fällen eines langjährigen Verlaufs noch Borrelien aus einer Hautbiopsie kultivieren lassen können [4].

Diagnose

▼

Die Diagnose des Erythema migrans ist (bei passender Anamnese) eine Blickdiagnose.

Die Direktnachweise des Erregers – mittels PCR sowie der sehr komplexen und langwierigen Anzucht – sind für die Routinediagnostik von untergeordneter Bedeutung. Geeignete Untersuchungsmaterialien sind Hautbiopsien, Liquor- und Gelenkpunktate (letztere nur PCR). Auch aus anderen Biopsien, zum Beispiel aus Auge oder Herz, kann bei entsprechender Symptomatik ein direkter Erregernachweis gelingen. Die Sensitivität beider Methoden liegt nur bei etwa 50–70 Prozent [4,5]. Die wichtigste Indikation für die PCR ist mittlerweile der Nachweis von Borrelien-DNA aus Gelenkpunktat bei Verdacht auf Lyme-Arthritis und aus der Haut bei Verdacht auf atypische Manifestationen oder Reinfektionen.

Auch serologische Untersuchungen sind in der Frühphase oft nicht zielführend, denn die Immunantwort tritt spät auf und im Rahmen einer früheren Infektion gebildete Antikörper verschwinden nur langsam. ELISA und Immunoblot (Westernblot) decken sich in ihren Ergebnissen nur zu etwa 80% [6]. Die Interpretation von serologischen Befunden ist daher nur im Zusammenhang mit der klinischen Diagnose möglich.

Niedrige Konzentrationen von borrelienspezifischen IgG-Antikörpern können bei einer früher abgelaufenen Borrelieninfektion lebenslang nachweisbar bleiben (sog. Seronarbe, Durchseuchungstiter) und weisen auf eine Residualimmunität hin [7].

Die AWMF-Leitlinie [8] schlägt daher folgendes Vorgehen vor: initial der Enzyme-Linked Immunosorbent Assay (ELISA, Synonym: Enzymimmunoassay, EIA) mit getrennt zu bestimmendem IgM und IgG. Bei positivem oder grenzwertigem Ergebnis sollte ein Immunoblot durchgeführt werden, der, im Gegensatz zum Enzyme-Linked Immunosorbent Assay ELISA, nicht die Menge an Antikörpern nachweist, sondern misst, gegen welche Antigene die Immunantwort gerichtet ist.

Im Stadium I (Erythema migrans, Lymphozytom) beobachtet man zunächst die Bildung von IgM-Antikörpern vor allem gegen das OspC. IgM-Antikörper sind nach 3–6 Wochen zu erwarten. Die IgG-Antikörperbildung beginnt in der Regel später. Abweichend davon sind VlsE-IgGs oft schon zeitgleich mit IgM-Antikörpern nachweisbar.

Im Stadium II (frühe Dissemination) werden zunehmend auch IgG-Antikörper gegen weitere Antigene gebildet. IgM-Ak sind häufig noch nachweisbar.

Im Stadium III (chronische, disseminierte Infektion) sind IgG-Antikörper in der Regel eindeutig positiv nachweisbar. Häufig finden sich IgG-Blots mit sehr vielen spezifischen Banden. Es sind auch sog. „Spätbanden" nachweisbar (p 34, 83, 88, 93, 100). IgM-Antikörper können nachweisbar sein, müssen aber nicht.

Nach erfolgreicher Therapie fallen IgG- (und IgM-)Antikörper nur langsam ab. Eine kurzfristige Therapiekontrolle mittels Serologie ist deshalb nicht sinnvoll.

Therapie

▼

Die Leitlinie „Kutane Lyme Borreliose" 013-044 der AWMF (Arbeitsgemeinschaft der Wissenschaftlichen Medizinischen Fachgesellschaften e. V.), Stand 31.03.2016, gibt die in ▶ **Tab. 1** dargestellten Behandlungsschemata vor [8].

In der **Schwangerschaft** kann mit Amoxicillin p.o. oder Penicillin G oder Ceftriaxon intravenös bzw. bei nachgewiesener Penicillinallergie mit Erythromycin oder Azithromycin behandelt werden. Die Gefahr einer Kreuzallergie von Ceftriaxon mit Penicillin liegt nur bei etwa 5% [11].

Ein transplazentaler Übergang durch Spirochäten ist äußerst selten und ein kongenitales borrrelienspezifisches Syndrom scheint nicht zu existieren. Allerdings sind die Daten zur Borrelieninfektion während einer Schwangerschaft bezüglich Inzidenz von Spontanaborten, Totgeburten und kongenitalen Malformationen widersprüchlich. Eine Infektion über die Muttermilch wurde bislang nicht nachgewiesen [11].

Dieses Dokument wurde zum persönlichen Gebrauch heruntergeladen. Vervielfältigung nur mit Zustimmung des Verlages.

Tab. 1 Behandlung der kutanen Manifestationen der Lyme-Borreliose nach Leitlinie 013-044 der Deutschen Dermatologischen Gesellschaft [10]

Antibiotikum	Erwachsene Dosis/Tag	Kinder Dosis/kg KG/Tag	Dauer
Lokalisierte Frühmanifestationen: solitäres Erythema migrans, Erythema chronicum migrans			
Doxycyclin[1] p. o.	2 × 100 mg 1 × 200 mg	Ab 9. Lj 4 mg[2] (maximal 200 mg)	10 – 14 T
Amoxicillin p. o.	3 × 0,5 – 1 g	50 mg	14 T
Cefuroximaxetil p. o.	2 × 500 mg	30 mg	14 T
Azithromycin p. o.	2 × 250 mg	5 – 10 mg	5 – 10 T
Disseminierte Frühmanifestationen[3]: multiple Erythemata migrantia, Erythema migrans mit grippeartigen Allgemeinsymptomen, Borrelien-Lymphozytom (solitär und disseminiert)			
Doxycyclin[1] p. o.	2 × 100 mg 1 × 200 mg	Ab 9. Lj 4 mg[2] (maximal 200 mg)	10 – 14 T
Amoxicillin p. o.	3 × 0,5 – 1 g	50 mg	14 – 21 T
Cefuroximaxetil p. o.	2 × 500 mg	30 mg	14 – 21 T
Azithromycin p. o.	2 × 250 mg	5 – 10 mg	5 – 10 T
Spätmanifestationen: Acrodermatitis chronica atrophicans (ödematös-infiltratives und atrophes Stadium) ohne neurologische Symptome			
Doxycyclin[1] p. o.	2 × 100 mg oder 1 × 200 mg	Ab 9. Lj 4 mg[2] (maximal 200 mg)	30 T
Amoxicillin p. o.	3 × 0,5 – 1 g	50 mg	30 T
Spätmanifestationen: Acrodermatitis chronica atrophicans (ödematös-infiltratives und atrophes Stadium) mit neurologischer Symptomatik			
Penicillin G i. v.	4 × 5 Mio IE	200 – 500 000 IE	14 – 21 T[4]
Ceftriaxon i. v.	1 × 2 g	50 mg	14 – 21 T[4]
Cefotaxim	3 × 2 g	50 mg	14 – 21 T[4]

[1] für Jugendliche und Erwachsene ab 50 kg KG
[2] nach Abschluss der Zahnschmelzbildung
[3] Die Therapiedauer richtet sich nach der Dauer und Schwere der klinischen Symptomatik; bei multiplen Erythemen und bei Borrelien-Lymphozytom ist die Therapiedauer 21 Tage.
[4] weiter oral bis 30 Tage [9]

Eine Jarisch-Herxheimer-Reaktion infolge Freisetzung von bakteriellem Endotoxin und konsekutivem Anstieg von Entzündungsmediatoren (bes. TNF-α) bei massivem Zerfall großer Mengen von Bakterien nach Einleitung der antibiotischen Therapie ist möglich.
Diese Reaktion kann auch noch über 24 Stunden nach Antibiotikagabe auftreten, ist vorübergehend und wird z. B. durch eine einmalige Gabe von Paracetamol ausreichend behandelt. Eine Kortisontherapie ist nicht erforderlich [8].

Impfung

Eine prophylaktische Impfung gegen die in Europa vorherrschenden Stämme ist bislang nicht verfügbar. 2014 wurde im Lancet Infectious Diseases von einer klinischen Phase I/II-Studie berichtet, in der die Sicherheit und Wirksamkeit eines neuen, multivalenten, rekombinant hergestellten Wirkstoffs OspA getestet wurde. Die Studienergebnisse zeigen, dass dieser Impfstoff einen effektiven Schutz gegen Borreliose bieten könnte und zwar erstmals auch gegen die in Europa vorherrschenden Stämme [12].

Fazit für Klinik und Praxis

- Das klinische Erscheinungsbild der kutanen Borreliose ist vielgestaltig und größtenteils mit *B. afzelii* verbunden.
- Das Erythema migrans als Leitsymptom tritt nicht bei jeder Borrelieninfektion auf. Auch ein Borrelien-Lymphozytom kann das erste klinische Symptom sein.
- Die Testung auf Antikörper mit Auftreten eines Erythema migrans ist nicht routinemäßig indiziert, da die Sensitivität im Frühstadium schlecht ist. Ohne hinreichenden Erkrankungsverdacht ist daher die Durchführung einer Borreliendiagnostik sinnlos. Sie hilft aber bei der Diagnosesicherung im Stadium II und III.
- Der Erregernachweis mittels PCR hat nur eine marginale Bedeutung aufgrund der schlechten Sensitivität.
- Die Behandlung mit Ceftriaxon i. v. ist sicher und hoch effizient bei der Behandlung eines Borrelienlymphozytoms.
- Eine prophylaktische Impfung gegen die in Europa vorherrschenden Stämme ist bislang nicht verfügbar.

Interessenkonflikt

Die Autoren geben an, dass kein Interessenkonflikt besteht.

Abstract

Livid Coloured Feet – Not Always Caused by Circulatory Disorders, Lung- or Heart-Diseases

The clinical course of Borreliosis is divided into 3 stages. Serological tests in the early stages are often not helpful, as the immune response occurs late and antibodies due to a previous infection might not disappear. In the early phase, the diagnosis is made clinically. But phases can be skipped and the spectrum of cutaneous manifestations is large. Here we want to present a rare initial manifestation of Lyme disease.

Dieses Dokument wurde zum persönlichen Gebrauch heruntergeladen. Vervielfältigung nur mit Zustimmung des Verlages.

Literatur

1 *Rizzoli A*, *Silaghi C*, *Obiegala A* et al. Ixodes ricinus and Its Transmitted Pathogens in Urban and Peri-Urban Areas in Europe: New Hazards and Relevance for Public Health. Frontiers in public health 2014; 2: 251

2 *Kazimirova M*, *Stibraniova I*. Tick salivary compounds: their role in modulation of host defences and pathogen transmission. Frontiers in cellular and infection microbiology 2013; 3: 43

3 *Stinco G*, *Ruscio M*, *Bergamo S* et al. Clinical features of 705 Borrelia burgdorferi seropositive patients in an endemic area of northern Italy. ScientificWorldJournal 2014 Jan 16; 2014: 414505. eCollection

4 *Müllegger R*. Spirochätosen-Lyme-Borreliose, Leptospirose und Rückfallfieber. In: Plewig GLM, Burgdorf W, Hertl M et al., Hrsg. Braun-Falco's Dermatologie, Venerologie und Allergologie. Berlin: Springer; 2012: 199 – 211

5 *Halpern MD*, *Molins CR*, *Schriefer M* et al. Simple objective detection of human lyme disease infection using immuno-PCR and a single recombinant hybrid antigen. Clinical and vaccine immunology: CVI 2014; 21: 1094 – 1105

6 *Aguero-Rosenfeld ME*, *Wang G*, *Schwartz I* et al. Diagnosis of lyme borreliosis. Clinical microbiology reviews 2005; 18: 484 – 509

7 *Branda JA*, *Aguero-Rosenfeld ME*, *Ferraro MJ* et al. 2-tiered antibody testing for early and late Lyme disease using only an immunoglobulin G blot with the addition of a VlsE band as the second-tier test. Clinical infectious diseases: an official publication of the Infectious Diseases Society of America 2010; 50: 20 – 26

8 *Hoffmann H*. AWMF Leitlinie 013/044: Kutane Manifestationen der Lyme Borreliose. AWMF-Leitlinienregister Nr. 013/044. In: Muche-Borowski CSH, Nothacker M, Müller W et al., ed. Regelwerk „Leitlinien": Arbeitsgemeinschaft der Wissenschaftlichen Medizinischen Fachgesellschaften (AWMF), Deutsche Dermatologische Gesellschaft: Arbeitsgemeinschaft Infektiologie. 2009

9 *Aberer E*, *Breier F*, *Stanek G* et al. Success and failure in the treatment of acrodermatitis chronica atrophicans. Infection 1996; 24: 85 – 87

10 AWMF Leitlinie 013/044. Kutane Manifestationen der Lyme Borreliose In: Leitlinienkoordination: Hofmann H, München, Leitlinien der Deutschen Dermatologischen Gesellschaft, Arbeitsgemeinschaft für Dermatologische Infektiologie: Arbeitsgemeinschaft der Wissenschaftlichen Medizinischen Fachgesellschaften (AWMF), Deutsche Dermatologische Gesellschaft: Arbeitsgemeinschaft Infektiologie. 2016

11 *Dotters-Katz SK*, *Kuller J*, *Heine RP*. Arthropod-borne bacterial diseases in pregnancy. Obstetrical & gynecological survey 2013; 68: 635 – 649

12 *Wressnigg N*, *Pollabauer EM*, *Aichinger G* et al. Safety and immunogenicity of a novel multivalent OspA vaccine against Lyme borreliosis in healthy adults: a double-blind, randomised, dose-escalation phase 1/2 trial. The Lancet Infectious diseases 2013; 13: 680 – 689

Dieses Dokument wurde zum persönlichen Gebrauch heruntergeladen. Vervielfältigung nur mit Zustimmung des Verlages.