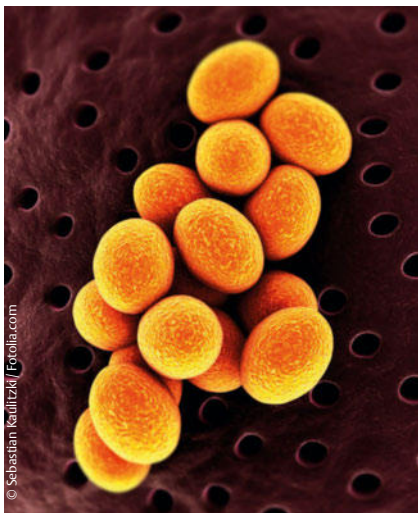

Hautabszesse

Ist eine antibiotische Behandlung sinnvoll?

Immer häufiger leiden Patienten an Hautabszessen, die von Methicillin-resistenten Staphylokokken (MRSA) verursacht werden. In diesem Kontext ist die Rolle einer antibiotischen Therapie unklar. D. A. Talan et al. haben untersucht, ob Trimethoprim-Sulfamethoxazol zusätzlich zur Drainage die Abszessheilung fördert.

N Engl J Med 2016; 374: 823–832



Methicillin-resistenter *Staphylococcus aureus* (MRSA)

In der randomisierten, doppelblinden Multicenterstudie erhielten 1265 Patienten für 7 Tage entweder Trimethoprim-

Sulfamethoxazol (320/1600 mg 2-mal täglich) oder Placebo. Alle Patienten wurden ambulant behandelt. Vor der Randomisierung wurden ihre Hautabszesse drainiert bzw. eröffnet. Die mikrobiologische Kultur war bei 45,3% der Patienten positiv für MRSA. Primärer Endpunkt dieser Studie war die Heilung des Abszesses 7–14 Tage nach Ende der Behandlung.

In der Studie wurden 2 Populationen unterschieden: Die modifizierte Intention-to-treat-Population (mITT), deren Teilnehmer wenigstens eine Medikamenten- oder Placebodosis einnahmen und eine Per-protocol-Population, in welcher die Teilnehmer wenigstens 75% der Studienmedikation eingenommen hatten.

In der mITT-Population betrugen die Abszess-Heilungsraten

- ▶ 80,5% mit Trimethoprim-Sulfamethoxazol (507 von 630 Patienten) und

- ▶ 73,6% mit Placebo (454 von 617). In der Per-protocol-Population lagen die Heilungsraten erwartungsgemäß höher. Sie betrugen
 - ▶ 92,9% (487 von 524) bei Patienten mit Antibiotikatherapie und
 - ▶ 85,7% (457 von 533) in der Placebogruppe.
- Dies ergab eine Differenz von 7,2 Prozentpunkten (95%-Konfidenzintervall [KI] 3,2–11,2; $p < 0,001$).

Eine Antibiotika-Therapie war darüber hinaus auch im Hinblick zahlreicher sekundärer Endpunkte überlegen, wie

- ▶ Notwendigkeit einer nachfolgenden chirurgischen Therapie (3,4 vs. 8,6%; 95%-KI -8,2 bis -2,2)
- ▶ Auftreten von Hautinfektionen an anderen Stellen (3,1 vs. 10,3%; 95%-KI -10,4 bis -4,1) und
- ▶ Infektionen bei Kontaktpersonen in der Familie (1,7 vs. 4,1%, 95%-KI -4,6 bis -0,2) überlegen.

Relevante Nebenwirkungen in der Antibiotikagruppe traten nicht auf. Es kam lediglich zu leichten gastrointestinalen Nebenwirkungen. Invasive Infektionen traten mit 0,4% in beiden Gruppen gleich häufig auf.

Fazit

Trotz steigender Resistenzentwicklungen und alarmierenden MRSA-Zahlen ist eine antibiotische Behandlung drainierter bzw. eröffneter Hautabszesse auch weiterhin mit einer höheren Heilungsrate verbunden und wird daher empfohlen.

Dr. Markus Escher, Leonberg

Dass Allergien bei der Blutstammzellspende übertragen werden können, wurde bereits mehrfach berichtet. Bislang war jedoch nicht gezeigt worden, dass die allergische Reaktion des Empfängers tatsächlich durch die Zellen des Spenders hervorgerufen wurde.

Anhand verschiedener Tests konnten die Münchner Forscher nun genau das beweisen. Der genaue Mechanismus der Übertragung bleibt jedoch weiterhin unklar. Möglicherweise waren die Kiwi-spezifischen T- und B-Zellen bei der Stammzellspende auf den Empfänger übertragen worden.

Kathrin Strobel, Mannheim


Allergologie

Allergie bei Stammzellspende übertragen

Bei der Transplantation von Blutstammzellen können Allergien übertragen werden. Zu diesem Schluss sind N. Garzorz et al., München, nun gekommen. Im Journal of the European Academy of Dermatology and Venereology stellten sie im März ihre Erkenntnisse online vor (DOI: 10.1111/jdv.13617).

Die Münchner Forscher berichten den Fall eines 46-jährigen Mannes. Weil er an Leukämie erkrankt war, hatte er eine Blutstammzelltransplantation erhalten. Die

Spenderin, seine Schwester, litt bekanntermaßen unter einer Kiwi-Allergie. Nach der Transplantation reagierte auch der Bruder allergisch auf Kiwis – zum 1. Mal in seinem Leben.



Eine Sensibilisierung auf Kiwi liegt bei rund 5% der Bevölkerung vor.