

Keratitis-ichthyosis-deafness (KID)-Syndrom – Fallbericht einer seltenen hereditären Ichthyoseform

Keratitis-ichthyosis-deafness (KID) Syndrome – Case Report of a Rare Hereditary Type of Ichthyosis

Autoren

S. Dengler¹, V. Oji², A. Lücke³, V. Schindler⁴, D. Nashan¹, H. F. Ständer^{1,5}

Institute

Die Institutsangaben sind am Ende des Beitrags gelistet.

Bibliografie

DOI <http://dx.doi.org/10.1055/s-0042-108020>
Akt Dermatol 2016; 42: 332–335
© Georg Thieme Verlag KG
Stuttgart · New York
ISSN 0340-2541

Korrespondenzadresse

Dr. med. Sonja Dengler
Klinik für Dermatologie
und Allergologie
Klinikum Dortmund gGmbH
Beurhausstraße 40
44137 Dortmund
sonja.dengler@klinikumdo.de

Zusammenfassung

Wir berichten über einen 56-jährigen Vater und seinen 18-jährigen Sohn, die beide seit Geburt an der seltenen, autosomal-dominanten Ichthyoseform des Keratitis-Ichthyosis-Taubheit-Syndroms (engl. Keratitis-ichthyosis-deafness (KID) (Syn.: Ichthyosis hystrix Typ Rheydt) leiden. Das Syndrom und die Notwendigkeit intensiver topischer Behandlungsmaßnahmen, wie auch die dermatochirurgischen Therapieerfolge, werden im Kontext der aktuellen Literatur diskutiert.

Einleitung

Das *Keratitis-ichthyosis-deafness* (KID)-Syndrom stellt mit bisher ca. 100 in der Literatur beschriebenen Fällen eine seltene syndromale Ichthyose dar [1–3]. Ursache der Erkrankung sind Mutationen im *GJB2*-Gen, welches das Transmembranprotein Connexin 26 codiert [4,5]. Die Vererbung der Erkrankung erfolgt autosomal-dominant. Erstmanifestationen in einer Familie sind durch Spontanmutationen (ca. 90%) zu erklären [6]. Bezüglich der Innenohrtaubheit besteht mit der frühzeitigen Anlage eines Cochlea-Implantates eine kurative Therapiemöglichkeit. Die Therapie der Hautveränderungen ist symptomatisch und stellt eine Herausforderung für Behandler und Patient dar. Im Vordergrund steht eine Keratolyse unter Verwendung von harnstoff- oder salicylsäurehaltigen Externa sowie von Öl- und Salzbädern oder einer mechanischen Dermabrasion. Ergänzend erfolgt eine befundabhängige Behandlung der bakteriellen und mykotischen Superinfektionen [3,7–10]. Eine Systemtherapie mit Acitretin in der Dosierung von 0,5–1 mg/kg KG kann unter Beachtung der Sicherheitskontrollen und Kontraindikationen erwogen werden. Da die chronisch hyperproliferative Hauterkrankung die Entwicklung kutaner Neoplasien fördert, ist die

histologische Kontrolle und Differenzierung zwischen hyperkeratotischen Auflagerungen im Rahmen der Ichthyose und frühzeitiger Entstehung von Plattenepithelkarzinomen von immenser Bedeutung [9,11,12].

Anamnese

Ein 56-jähriger Vater und sein 18-jähriger Sohn stellten sich aufgrund eines ausgeprägten KID-Syndroms zum wiederholten Male zur intensivierten topischen und dermatochirurgischen Therapie vor. Die Erkrankung ist bei beiden Patienten bereits im Jahre 2002 durch den Nachweis einer Mutation im *GJB2*, dem Gen für Connexin 26, bestätigt worden.

Bei beiden Patienten bestehen seit Geburt erythroderme Hautveränderungen mit Lichenifikation und pflastersteinartiger Hautverdickung. Im Verlauf kam es zu einer Ausbildung von progredienten, teils massiven Hyperkeratosen am gesamten Integument, besonders an den Extremitäten und im Gesicht. Beide Patienten sind seit Geburt gehörlos und verständigen sich durch Gebärdensprache und Lippenlesen mit der Umwelt. Es bestanden bisher keine Symptome hinsichtlich einer Keratitis der Augen. Im Laufe des Lebens kam es bei beiden Patienten zu rezidivierenden, fötiden, bakteriell und/oder mykotischen Superinfektionen der Haut, beispielsweise auch in den äußeren Gehörgängen. Über mehrere Jahre bestand eine Besiedelung von Haut und Schleimhäuten durch einen multiresistenten *Staphylococcus aureus* (MRSA), der bei beiden Patienten erfolgreich saniert wurde.

Die Familie befand sich in unregelmäßigen Abständen zur stationären Behandlung in Hautkliniken in Nordrhein-Westfalen, häufiger in der Universitätshautklinik Münster oder der Hautklinik Dortmund. Beim Vater wurde im Alter von 29 Jahren ein Plattenepithelkarzinom exzidiert; beim Sohn kam es bereits in der Pubertät zu Plat-

tenepithelkarzinomen an beiden Ohrläppchen, dem rechten Knie sowie dem linken Unterschenkel.

Die häusliche Therapie mit topischen Keratolytika, Ölbädern und intensiver Hautpflege war trotz Unterstützung eines ambulanten Pflegedienstes insuffizient. Beim Vater war die Systemtherapie mit Acitretin aufgrund gastrointestinaler Nebenwirkungen abgesetzt worden, der Sohn erhält seit dem 11. Lebensjahr bis zum heutigen Zeitpunkt eine Acitretin-Tagesdosis von 10 mg. Diese wurde präoperativ zur verbesserten Wundheilung pausiert. Vater und Sohn sind an die Selbsthilfegruppe Ichthyosis e.V. angebunden.

Hautbefund

Im Bereich des gesamten Integuments unter Betonung der unteren Extremität finden sich bei beiden Patienten multiple, teils großflächig konfluierende, festhaftende, bräunliche, verruziforme Hyperkeratosen (◉ **Abb. 1**, ◉ **Abb. 2**) mit ausgeprägtem Foetor. Zudem bestehen eine diffus vernarbende Alopezie am Oberkopf, Onchyodystrophien aller Finger- und Zehennägel und eine Körperbehaarung fehlt. Dominant ist die ausgeprägte Lichenifikation mit beetartigen, teils linearen, dicken, pflastersteinartigen Keratosen bei moderater Erythrodermie.

Wundabstrich

Beim Sohn im Bereich der rechten Ohrmuschel Nachweis einer Superinfektion durch *Pseudomonas aeruginosa* und *Proteus mirabilis*. Bei beiden Patienten MRSA-Screening negativ.

Histologie

Hautflächexzidate mit einer hochgradigen, teils schlanken, teils plumpen, papillomatösen Epidermishyperplasie, einer ausgeprägten Hyperparakeratose (◉ **Abb. 4**) und Darstellung binukleärer Keratinozyten (◉ **Abb. 5**).

Therapie und Verlauf

Präoperativ erfolgte über drei Tage die Aufweichung der massiven Hyperkeratosen mit Salicylvaseline 10% und Urea 10% in Cold Cream. Danach wurden in Intubationsnarkose großflächige Dermabrasionen an beiden Beinen der Patienten durchgeführt (◉ **Abb. 3**). Die histologischen Untersuchungen zeigten neben den ichthyosetypischen Hyperkeratosen (◉ **Abb. 4**, ◉ **Abb. 5**) keinen Hinweis für karzinogene Veränderungen. Die postoperative Wundversorgung erfolgte mit fetthaltigen Gazen und antiseptischen Salben. Flankierend erfolgte eine Antibiose mit Cefuroxim 500 mg p.o. 2×täglich. Aufgrund starker Schmerzen erweiterten wir die Schmerztherapie auf Metamizol 500 mg p.o. 3×täglich, Tramadol retard 100 mg 2×täglich und Morphin 10 mg s.c. 2×täglich. Der Sohn zeigte postoperativ einen Hämoglobin-Abfall auf 7,2 g/dl, der durch zwei Erythrozytenkonzentrate auf 8,6 g/dl korrigiert wurde.

Zur Optimierung der intensiven häuslichen Lokalthherapie erfolgte die Anbindung an einen Pflegedienst.

Diskussion



Als Ichthyosen wird eine Gruppe von ca. 40 heterogenen, genetisch bedingten Verhornungsstörungen zusammengefasst. Seit der internationalen Konsensus-Konferenz in Sorèze 2009 [1,2] werden Ichthyosen, die eine rein kutane Beteiligung haben (nicht-syndromale Ichthyosen), von Verhornungsstörungen

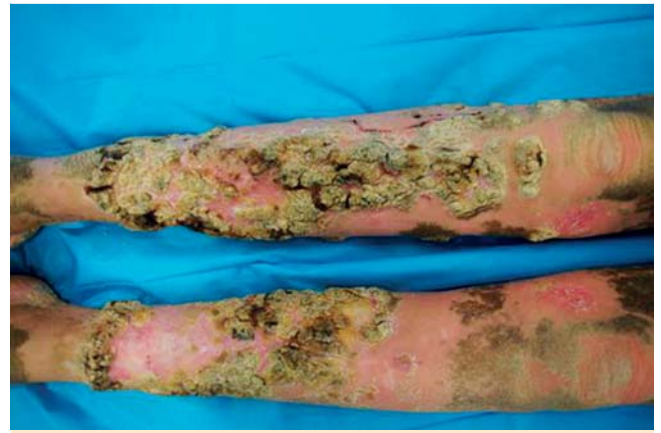


Abb. 1 Befund des Sohnes präoperativ.

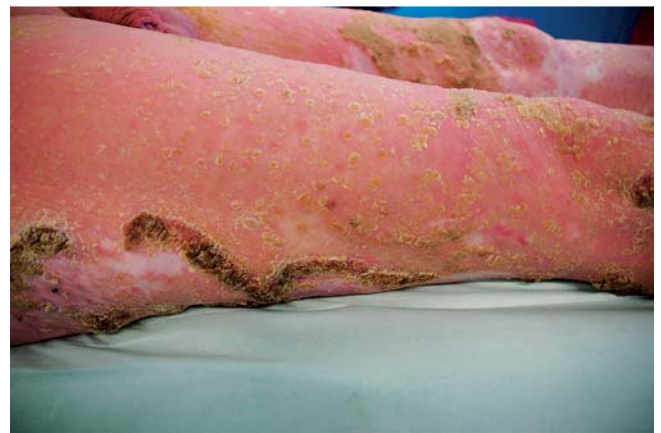

Abb. 2 Befund des Vaters präoperativ.

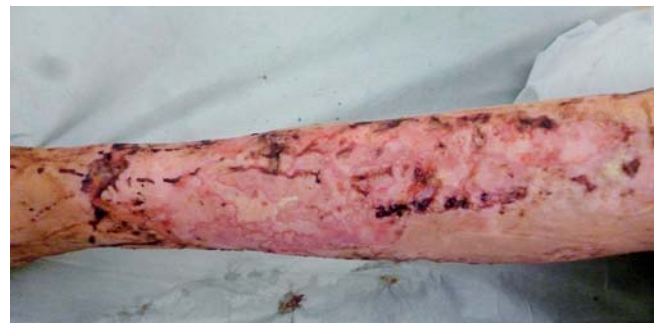

Abb. 3 Befund des Sohnes am 10. postoperativen Tag nach erfolgter Dermabrasion.

unterschieden, die weitere extrakutane Organsysteme wie ZNS, Gehör etc. betreffen (syndromale Ichthyosen) [3, 7, 8].

Das *Keratitis-Ichthyosis-Taubheit-Syndrom* (Syn. Keratitis-ichthyosis-deafness (KID)-Syndrome, Ichthyosis hystrix Typ Rheydt,) zählt zusammen mit dem *Hystrix-like-Ichthyosis-Taubheit-Syndrom* (HID) zur Gruppe der syndromalen Ichthyosen. Beide Erkrankungen – KID und HID – werden als klinische Varianten derselben hereditären Erkrankung angesehen und sind durch eine dominant wirksame Mutation im Gen von Connexin 26 (*GJB2*), das auf Chromosom 13q11-q12 liegt, verursacht [4,5]. Das Krankheitsbild wurde erstmals 1915 von Burns beschrieben [13] und ist mit ca. 100 in der Literatur beschriebenen Fällen sehr selten. 90% der Fälle sind durch eine Neumutation in *GJB2* zu

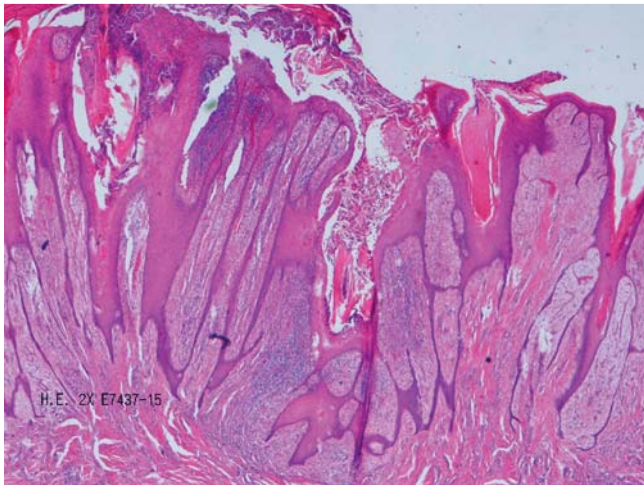


Abb. 4 Übersicht der ausgeprägten Papillomatosis cutis mit Hyperparakeratose. HE, 2-fache Vergrößerung.

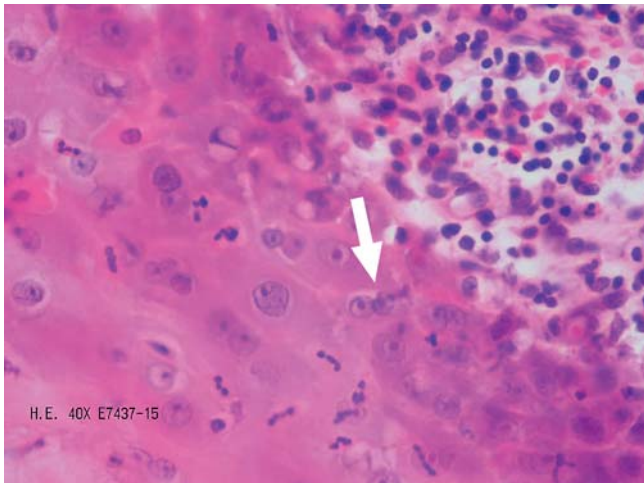


Abb. 5 Detailansicht binukleärer Keratinozyten (siehe Pfeil). HE, 40-fache Vergrößerung.

erklären. Insgesamt wurden bislang elf Familien beschrieben, bei denen diese Mutation weitervererbt wurde [6]. Die ausgeprägte Hypakusis beim KID wird durch eine neurosensorische Innenohrschwerhörigkeit verursacht. Eine potentielle ausgeprägte vasculäre Keratitis kann bis zur Erblindung führen.

Klinisch zeigt sich bei Geburt eine Erythrodermie mit starker Lichenifikation. Im Laufe des Lebens kommt es zur Ausbildung teils verrukös, teils baumrindenartig aufgelagerter, bräunlicher Hyperkeratosen, die auch bei unseren beiden Patienten stark ausgeprägt waren (vgl. [Abb. 1](#) und [Abb. 2](#)). Im Falle des HID sind die Hautveränderungen symmetrisch generalisiert verteilt, beim KID kommt es zu einer Betonung spezieller Prädispositionsstellen, insbesondere im Gesicht und palmoplantar [14].

Des Weiteren zeigen sich Störungen der Hautanhangsgebilde. Neben Nageldystrophien kommt es zu Haarwachstumsstörungen in Form diffuser Alopezien sowie mangelnder oder gänzlich fehlender Körperbehaarung aufgrund einer hohen Expression von Connexin 26 in der inneren und äußeren Haarwurzelscheide des Haarfollikels [9]. Zahnanomalien sind beschrieben.

Wie bei vielen Ichthyoseformen leiden die Patienten an einer Hitzeintoleranz mit Neigung zu Hyperthermie, die zu einer Reduktion der körperlichen Belastbarkeit führt.

Eine der häufigsten Komplikationen sind bakterielle und mykotische Superinfektionen, z. B. durch Staphylokokken, Streptokokken, *Proteus mirabilis*, *Escheria coli* und/oder *Pseudomonas aeruginosa* [9]. Starker Foetor kann zu sozialer Ausgrenzung der Betroffenen führen. Fast die Hälfte der Patienten mit KID entwickelt im Verlauf eine chronische kutane Infektion. Schwere Superinfektionen mit letalem Ausgang wurden bei Säuglingen beobachtet.

Die mykotischen Superinfektionen sind typischerweise Infektionen mit *Candida albicans* oder *Trichophyton rubrum*. Sie betreffen in Form einer Paronychie Finger und/oder Füße oder als mukokutane Infektion die gastrointestinale und/oder Genitalschleimhaut. Hierbei konnte in einem Fallbericht japanischer Kollegen an einem Patienten mit KID gezeigt werden, dass therapieresistente mukokutane Candidosen sowohl durch Fehlregulationen des angeborenen als auch des erworbenen Immunsystems bedingt sind. So kommt es bei Patienten mit KID nicht nur zu einer verringerten Bildung der antimikrobiellen Peptide Cathelicidin und seines Metaboliten LL-37, die von Keratinozyten synthetisiert werden. Auch die Th17-Subpopulation, die eine wesentliche Rolle in der zielgerichteten T-Helferzell-gesteuerten Immunantwort gegen Candidainfektionen spielt und über die antigenpräsentierenden Langerhans-Zellen aktiviert wird, ist bei Patienten mit KID durch einen Mangel an Langerhans-Zellen gestört [9, 10]. Mit Blick auf die hyperproliferative Erkrankung und die chronischen Infektionen ist das erhöhte Risiko zur Entwicklung von benignen und malignen kutanen Neoplasien aufzuzeigen. In der Literatur wird vorrangig das Auftreten benigner und maligner Trichilemmalzysten sowie die Entstehung von Plattenepithelkarzinomen auf dem Boden der langjährig bestehenden Hyperkeratosen beschrieben [9]. Wichtig erscheint hierbei, dass viele Patienten mit KID, wie auch in unserem Fall dargestellt, bereits vor dem 20. Lebensjahr eine kutane Neoplasie entwickeln. Ein aggressives Tumorverhalten mit erhöhtem Metastasierungsrisiko wurde in mehreren Fallberichten beschrieben [11, 12]. Autoren empfahlen ein radikales operatives Vorgehen bei akralen Plattenepithelkarzinomen bei Patienten mit KID (bis hin zur Teil- oder Totalamputation) [9], denn das metastasierte Plattenepithelkarzinom stellt auch eine häufige Todesursache beim KID dar. Fraglich ist in diesem Zusammenhang ein protektiver Effekt der Systemtherapie mit Acitretin [9]. Entscheidend ist die Durchführung regelmäßiger dermatologischer Kontrolluntersuchungen ab dem frühen Jugendalter.

Abgesehen von der kausalen Therapiemöglichkeit der Innenohrschwerhörigkeit durch Cochleaimplantate ist eine Heilung der Erkrankung nicht möglich. Die Unterstützung dieser Patienten in Zentren mit der notwendigen dermatologischen Expertise ist empfehlenswert, da ein hoher Personal- und Zeitaufwand besteht u. a. mit der Herausforderung der Kommunikation in Gebärdensprache. Keratolytische Behandlungen in Form von Bädern, Salben und intensiver Hautpflege sind für die Patienten zeit- und kostenaufwendig. Als Wirkstoffe werden Harnstoff, zeitlich und arealweise begrenzt Salicylsäure (große Zurückhaltung im Kindesalter) oder Vitamin-A-Säure-haltige Externa eingesetzt. Eine ergänzende mechanische Keratolyse kann mittels Mikrofasertüchern, Waschhandschuhen oder Bimssteinen erfolgen [3, 7, 8]. Operative Vorgehensweisen, wie in unserem Fall die Dermabrasion, sind ausgedehnten therapierefraktären Befunden vorbehalten (vgl. [Abb. 2](#)). Großflächige radikale Exzisionen und ein Leitlinien-gerechtes Vorgehen sind im Falle kutaner Neoplasien indiziert. Im Falle von Superinfektionen kommen antiseptische Externa sowie zeitweise systemische Antibiotika und Antimykotika zum Einsatz. Die Wirksamkeit systemischer Reti-

noide bei Patienten mit KID wurde in mehreren Fallberichten befürwortet [3,6,9,15]. Dies betrifft sowohl die antiproliferative Wirkung zur Reduktion der Hyperkeratosen als auch die chemotherapeutische Prophylaxe von Hauttumoren. Bezüglich der notwendigen Kontrollen (Blutwerte, Teratogenität bei Frauen) ist die Relation des Benefit vs. Risiko individuell zu besprechen. In diesem multimodalen, interdisziplinären Vorgehen mit Kinderärzten, Hausärzten, HNO- und Augenärzten, der Vernetzung von Praxis und Klinik, der Anbindung an die Selbsthilfegruppe (Ichthyosis e.V.) und bei einem entsprechenden Eigenengagement der Patienten lässt sich ein zufriedenstellender Befund erzielen.

Interessenkonflikt



Die Autoren geben an, dass kein Interessenkonflikt besteht.

Abstract

Keratitis-ichthyosis-deafness (KID) Syndrome – Case Report of a Rare Hereditary Type of Ichthyosis



We report on a 56-year-old father and his 18-year-old son, who both suffer from the rare autosomal dominant type of ichthyosis called keratitis-ichthyosis-deafness (KID) syndrome. The syndrome, the necessity of intensive topical treatment and the successful dermatochirurgical treatment will be discussed in context to the current literature.

Institute

- ¹ Klinik für Dermatologie und Allergologie, Klinikum Dortmund gGmbH
- ² Klinik für Hautkrankheiten – Allgemeine Dermatologie und Venerologie, Universitätsklinikum Münster, Münster
- ³ Pathologisches Institut, Klinikum Dortmund gGmbH
- ⁴ Hautarztpraxis Dr. med. Volkhard Schindler, Arnsberg
- ⁵ Dermatologie Bad Bentheim, Praxis für Dermatologie, Bad Bentheim

Literatur

- 1 Oji V, Tadini G, Akiyama M et al. Revised nomenclature and classification of inherited ichthyoses: results of the First Ichthyosis Consensus Conference in Sorèze 2009. *J Am Acad Dermatol* 2010; 63: 607–641
- 2 Oji V. Klinik und Ätiologie der Ichthyosen – Grundlage der neuen Nomenklatur und Klassifikation. *Hautarzt* 2010; 61: 891–902
- 3 Oji V, Traupe H. Ichthyosis: clinical manifestations and practical treatment options. *Am J Clin Dermatol* 2009; 10: 351–364
- 4 Richard G, Rouan F, Willoughby CE et al. Missense mutations in GJB2 encoding connexin-26 cause the ectodermal dysplasia keratitis-ichthyosis-deafness syndrome. *Am J Hum Genet* 2002; 70: 1341–1348
- 5 van Geel M, van Steensel MA, Küster W et al. HID and KID syndromes are associated with the same connexin 26 mutation. *Br J Dermatol* 2002; 146: 938–942
- 6 Al Fahaad H. Keratitis-ichthyosis-deafness syndrome: first affected family reported in the Middle East. *Int Med Case Rep J* 2014; 7: 63–66
- 7 Krug M, Oji V, Traupe H et al. Ichthyoses – Part 1: Differential diagnosis of vulgar ichthyoses and therapeutic options. *J Dtsch Dermatol Ges* 2009; 7: 511–519
- 8 Krug M, Oji V, Traupe H et al. Ichthyoses – Part 2: Congenital ichthyoses. *J Dtsch Dermatol Ges* 2009; 7: 577–588
- 9 Cogshall K, Farsani T, Ruben B et al. Keratitis, ichthyosis, and deafness syndrome: a review of infectious and neoplastic complications. *J Am Acad Dermatol* 2013; 69: 127–134
- 10 Rerknimitr P, Tanizaki H, Otsuka A et al. Diminution of Langerhans cells in keratitis, ichthyosis and deafness (KID) syndrome patient with recalcitrant cutaneous candidiasis. *J Eur Acad Dermatol Venereol* 2015. DOI: 10.1111/jdv.13292
- 11 Nyquist GG, Mumm C, Grau R et al. Malignant proliferating pilar tumors arising in KID syndrome: a report of two patients. *Am J Med Genet A* 2007; 143A: 734–741
- 12 Natsuga K, Akiyama M, Shimizu H. Malignant skin tumours in patients with inherited ichthyosis. *Br J Dermatol* 2011; 165: 263–268
- 13 Burns FS. A case of generalized congenital keratoderma. *J Cutan Dis* 1915; 33: 255–260
- 14 Oji V, Metz D, Traupe H. Inherited Disorders of Cornification. Chapter 65. In: Rook's Textbook of Dermatology. 9th Edition, Volume 2, Part 6. Chichester, United Kingdom: Wiley-Blackwell; 2016
- 15 Traupe H. The ichthyoses: a guideline to clinical diagnosis, genetic counseling, and therapy. Berlin-Heidelberg: Springer Verlag; 1989: 198–202