Abklärung, Bildgebung und Differenzialdiagnose bei Myokarditis

Myocarditis: diagnostic work up, imaging and differential diagnosis

J. A. Luetkens, C. P. Nähle, J. Dörner

Übersicht

Einleitung 55
Ätiologie, Pathophysiologie und Klassifikation 57
Klinische Präsentation und Verlauf 58
Diagnostik 59
Kardiale Magnetresonanztomografie 60

Zusammenfassung

In der Ätiologie der dilatativen Kardiomyopathie und der Pathogenese des plötzlichen Herztodes spielt die Myokarditis eine wichtige Rolle. Häufig ist sie die Folge einer Infektion mit kardiotropen Viren und nachfolgender inflammatorischer Zerstörung des Myokards. Zwar ist die endomyokardiale Biopsie für die Diagnosestellung nach wie vor der Goldstandard, in der klinischen Routine wird die Diagnose allerdings häufig ohne bioptische Sicherung anhand der klinischen Präsentation und der Ergebnisse nicht invasiver Testmethoden gestellt. Der kardialen MRT kommt hierbei eine besondere Bedeutung zu, da sie als einzige Modalität unterschiedliche Techniken zur Erkennung inflammatorischer Veränderungen des Herzmuskels bietet.

Einleitung

Die Myokarditis ist definiert als histologisch, immunologisch oder immunhistochemisch nachgewiesene entzündliche Erkrankung des Myokards [1]. Entzündlichen myokardialen Veränderungen können verschiedene infektiöse und nicht infektiöse Ursachen zugrunde liegen. Die tatsächliche Inzidenz der Myokarditis für die Allgemeinbevölkerung ist nicht exakt bekannt. Bei jungen Erwachsenen ist die Myokarditis für ca. 9 % der plötzlichen Herztode verantwortlich [1].

In großen epidemiologischen Studien über alle Altersgruppen liegt die todesfallassoziierte Inzidenz der Myokarditis zwischen 0,15 und 0,46 pro 100 000 Personenjahre [2]. Die richtige Diagnose frühzeitig zu stellen, beeinflusst den Krankheitsverlauf und die Prognose der Patienten [1], wird häufig jedoch durch die sehr heterogene klinische Präsentation erschwert. Beispielsweise wurde nach einer vollständigen diagnostischen Aufarbeitung bei 4,5 % der Patienten mit der initialen Diagnose „unklare Kardiomyopathie“ abschließend eine Myokarditis diagnostiziert [3].

Dieses Dokument wurde zum persönlichen Gebrauch heruntergeladen. Vervielfältigung nur mit Zustimmung des Verlages.

Tabelle 1

Mögliche Ursachen entzündlicher Myokardveränderungen.

Ätiologie	Erreger	Beispiele (Auswahl)
infektiös	Viren	kardiotrope Viren (z. B. Coxsackievirus, Adenovirus, HHV-6, HHV-8, Parvovirus B19, Zytomegalievirus), Enteroviren, Hepatitis-C-Virus, HIV, Epstein-Barr-Virus, Influenza-A-Virus
	Bakterien	Streptokokken (Streptococcus pneumoniae), Mycobacterium tuberculosis, Chlamydien
	Protozoen	Trypanosoma cruzi (Südamerika), Trypanosoma gondii
autoimmun		Riesenzellmyokarditis, Lupus erythematodes, Sarkoidose, Morbus Crohn, Churg-Strauss-Syndrom
Hypersensibilitätsreaktion		Antibiotika (z. B. Penicillin, Ampicillin, Cephalosporine, Tetrazykline), Benzodiazepine, Diuretika (z. B. Tiazide), trizyklische Antidrepressiva
medikamentös-toxisch		Amphetamine, Katecholamine, Anthrazykline, Kokain, Chemotherapeutika (z. B. Cyclophosphamid, 5-Fluoruracil), Trastuzumab
andere		Eisen, Kupfer, Arsen, Bestrahlung

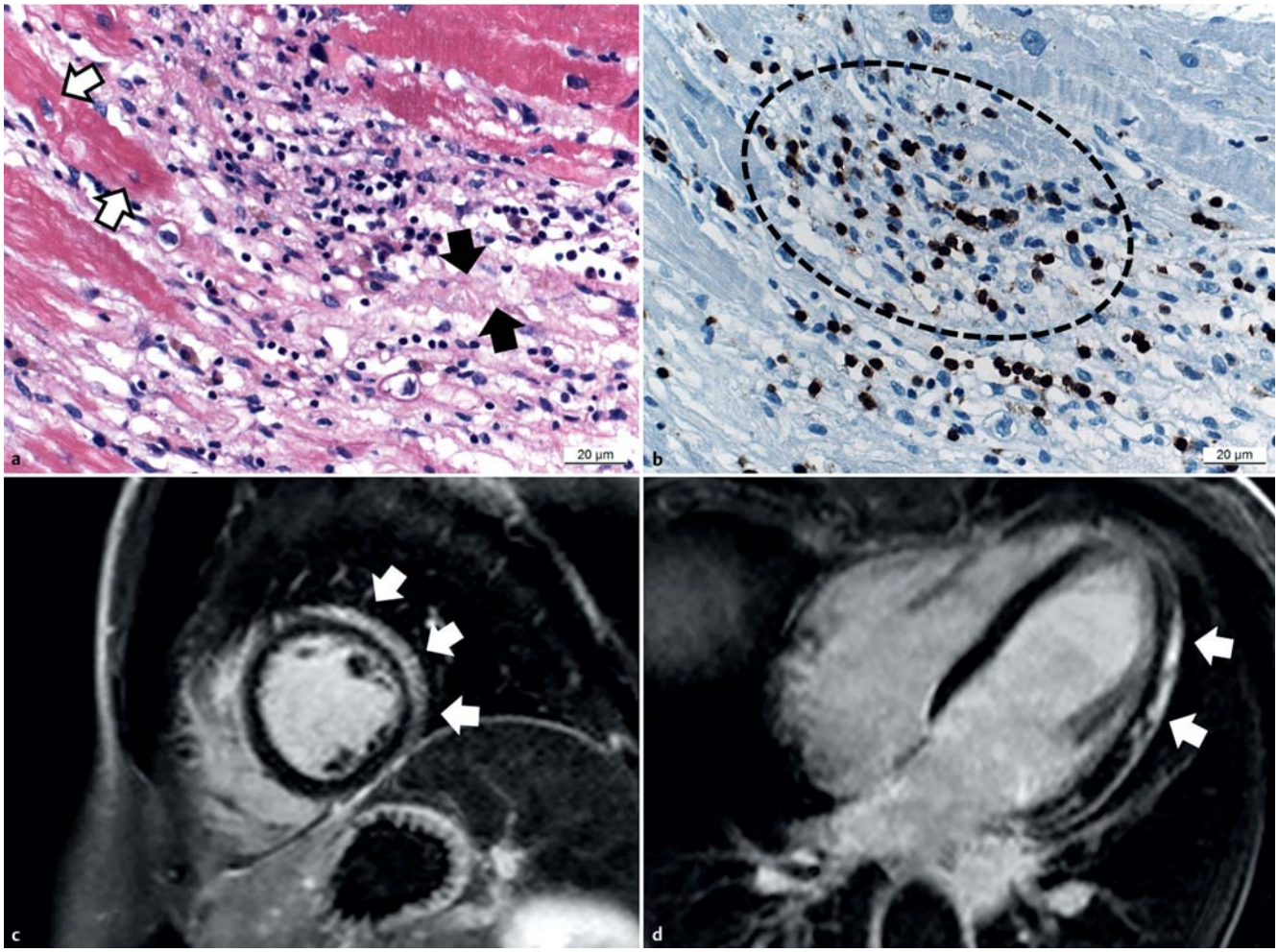

Abb. **1** Exemplarische Histologie (**a** und **b**) und MRT (**c** und **d**) bei akuter lymphozytärer Myokarditis gemäß Marburg-Klassifikation (> 14 Leukozyten/mm²). **a** Histologisch zeigen sich in der Hämatoxylin-Eosin-Färbung myozytäre Zelluntergänge (schwarze Pfeile) mit einzelnen, noch vitalen Myozyten (schwarz umrandete Pfeile). **b** In der immunhistochemischen Färbung für CD3-positive Zellen zeigt sich eine lymphozytäre Infiltration durch CD3-positive T-Zellen (gestrichelt umrandet) im Bereich der Myozytenuntergänge. **c, d** MRT: Die „Late-Gadolinium-Enhancement"-Bilder zeigen typische fokale subepikardiale/mittmyokardiale Kontrastmittelanreicherungen entlang der Lateralwand (weiße Pfeile). (Abb. **a, b**: Quelle: Mit freundlicher Genehmigung von Prof. Hui Zhou, Universitätsklinikum Bonn.)

Dieses Dokument wurde zum persönlichen Gebrauch heruntergeladen. Vervielfältigung nur mit Zustimmung des Verlages.

Ätiologie, Pathophysiologie und Klassifikation

Ätiologie und Verlauf. Ätiologisch können diverse infektiöse und nicht infektiöse Ursachen zu einer myokardialen Inflammation führen (Tab. **1**), wobei ca. 50% der Myokarditiden viral-infektiös verursacht sind [4]; häufig sind z. B. Enteroviren, Adenoviren, das humane Herpesvirus 6 (HHV-6), das Parvovirus B19 und das Epstein-Barr-Virus [5, 6]. Zwar ist die Pathophysiologie nicht für alle Ätiologien vollständig verstanden, allgemein wird der Verlauf einer viralen Myokarditis jedoch in 3 Phasen unterteilt [6]:

- In der ersten, akuten Phase dringen die Viren u. a. über CAR (Coxsackievirus- und Adenovirusrezeptor) in die Myozyten ein [6]. Durch die Virusreplikation entstehen myozytäre Nekrosen, intrazelluläre Antigene werden exponiert und die Immunabwehr nicht virusspezifisch aktiviert. Diese erste Phase dauert ca. 1 – 7 Tage.
- Die zweite, subakute Phase, die ca. 1 – 4 Wochen dauert, ist durch eine spezifische Immunabwehr u. a. mit Aktivierung von virusspezifischen T-Lymphozyten gekennzeichnet.
- Die dritte Phase dauert Monate bis Jahre und ist im klinischen Verlauf sehr variabel.

In zwei Drittel der Fälle kommt es zu einer Restitutio ad integrum [7]. Im Fall einer persistierenden Immunantwort und Ausbildung einer myokardialen Fibrose kann letztlich eine dilatative Kardiomyopathie entstehen [1]. Hierbei scheint die Persistenz des viralen Genoms prognostisch eher ungünstig zu sein [8].

Diagnosekriterien. Bezüglich der Sicherung der Verdachtsdiagnose einer Myokarditis gilt die Endomyokardbiopsie immer noch als Goldstandard. Die histopathologische Diagnose orientiert sich an den Dallas-Kriterien [1, 5, 6] oder der Marburg-Klassifikation [9] (Abb. **1**, Tab. **2**). Da bei einer Myokarditis häufig eine fokale und keine globale Inflammation vorliegt, sind die Ergebnisse durch den sog. „Sampling Error" (s. u.) häufig falsch negativ, wenn man ausschließlich histopathologische Diagnosekriterien anwendet [10].

Tabelle 2

Histopathologische Kriterien für die Diagnosestellung der Myokarditis.

Dallas-Kriterien	Marburg-Klassifikation
Initiale Biopsie	
aktive Myokarditis mit/ohne Fibrose: zelluläre Inflammation mit myozytärer Degeneration/Nekrose (nicht ischämietypisch)	akute/aktive Myokarditis: ■ eindeutiges leukozytäres Infiltrat (diffus, fokal oder konfluierend) mit > 14 Leukozyten/mm² ■ myozytäre Degeneration oder Nekrose zwingend erforderlich
Borderline-Myokarditis: Inflammation ohne myozytäre Degeneration/Nekrose	chronische Myokarditis: ■ leukozytäres Infiltrat (diffus, fokal oder konfluierend) mit > 14 Leukozyten/mm² ■ myozytäre Degeneration oder Nekrose nicht eindeutig
keine Myokarditis	keine Myokarditis: < 14 Leukozyten/mm² bzw. kein leukozytäres Infiltrat
Spätere Biopsien	
persistierende Myokarditis: unveränderte oder zunehmende Veränderungen wie bei akuter/aktiver Myokarditis	persistierende Myokarditis: siehe akute/aktive Myokarditis
Myokarditis in Abheilung: abnehmende Veränderungen wie bei akuter/aktiver Myokarditis	Myokarditis in Abheilung: siehe akute/chronische Myokarditis, jedoch regredientes leukozytäres Infiltrat
abgeheilte Myokarditis: keine leukozytären Infiltrate, keine aktive myozytäre Degeneration	abgeheilte Myokarditis: keine leukozytären Infiltrate, keine permanente myokardiale Schädigung

Außer den rein histologischen Diagnosekriterien gibt es jedoch auch mehrere erweiterte Diagnosekriterien, die klinische, serologische, bildgebende und histologische Aspekte kombinieren (z. B. Tab. **3**) [5]. Die erweiterten Diagnosekriterien sind hinsichtlich ihrer diagnostischen Aussagekraft bisher nicht prospektiv evaluiert worden.

Neben der Endomyokardbiopsie erlauben auch erweiterte Diagnosekriterien die Diagnosestellung einer Myokarditis.

Dieses Dokument wurde zum persönlichen Gebrauch heruntergeladen. Vervielfältigung nur mit Zustimmung des Verlages.

Tabelle 3

Diagnostische Kriterien bei Myokarditis (nach [5]).

Kriterium	Details
Klinische Kriterien	
klinische Symptome	akute Thoraxschmerzen: perikarditisch oder pseudoischämisch
	Dyspnoe in Ruhe oder unter Belastung, fakultativ Abgeschlagenheit oder Zeichen der Links- oder Rechtsherzinsuffizienz neu aufgetreten (≤ 3 Monate) subakut – chronisch (> 3 Monate) oder Verschlechterung
	Palpitationen, Arrhythmien ohne erkennbare Ursache, Präsynkope/Synkope, überlebter plötzlicher Herztod
	kardiogener Schock ohne erkennbare Ursache
Diagnostische Kriterien	
Veränderungen im 12-Kanal-, Langzeit- der Belastungs-EKG	neu: atrioventrikulärer Block I – III° oder Schenkelblock, ST/T-Streckenveränderungen (ST-Hebung, T-Welleninversion), Sinusarrest, ventrikuläre Tachykardie, Kammerflimmern/Asystolie, Vorhofflimmern, Q-Wellenveränderung, Niedervoltage, gehäufte ventrikuläre Extrasystolen, supraventrikuläre Tachykardie
Marker der Myozytolyse	erhöhtes Serumtroponin I oder T
funktionelle oder strukturelle Veränderungen: Echokardiografie, Koronarangiografie, kardiale MRT	neue regionale Wandbewegungsstörung oder globale systolische oder diastolische Funktionsstörung (fakultativ: ventrikuläre Dilatation, verdicktes Myokard, Perikarderguss, intrakavitäre Thromben)
Gewebecharakterisierung: kardiale MRT	myokardiales Ödem
	myokarditistypisches Late Enhancement
Nach Ausschluss einer relevanten Koronarstenose und bei Fehlen alternativer Gründe für die klinischen Beschwerden besteht der Verdacht auf eine Myokarditis bei einem oder mehreren klinischen Symptomen und einem oder mehreren positiven diagnostischen Kriterien. Bei asymptomatischen Patienten sollten 2 oder mehr diagnostische Kriterien positiv sein.	

Klinische Präsentation und Verlauf

Symptome. Das klinische Bild kann entsprechend der heterogenen Ursachen sehr unterschiedlich sein. Dabei sind auch schwere, akute Krankheitsbilder vom akuten Koronarsyndrom bis hin zum kardiogenen Schock in allen Altersgruppen möglich. Grundsätzlich sind die Patienten mit einem durchschnittlichen Alter von 43 ± 14 Jahren eher jünger [11]. Häufige Symptome sind Dyspnoe (72 %), unspezifische Thoraxschmerzen (32 %) und Arrhythmien (18 %). Bei gut der Hälfte der Patienten (52 %) bestand in den letzten 6 Monaten eine Pneumonie bzw. ein grippaler Infekt [12].

Typen und Verlauf. Bei der Myokarditis werden nach Lieberman et al. 4 Typen unterschieden [13]:
- fulminant
- akut
- chronisch aktiv
- chronisch persistierend

Dabei weisen lediglich ca. 10 % der Patienten einen fulminanten Verlauf auf [14]. Der spontane Krankheitsverlauf ist – entsprechend der vielfältigen pathogenetischen Ursachen – ebenfalls außerordentlich variabel:
- Bei Patienten, die sich mit dem Bild eines akuten Myokardinfarkts vorstellen, kommt es in aller Regel zu einer vollständigen Genesung [15, 16].
- Auch Patienten, die sich mit einer neu aufgetretenen Herzinsuffizienz bei einer linksventrikulären Ejektionsfraktion (LVEF) von 40 – 50 % vorstellen, verbessern sich im Verlauf von Wochen bis Monaten klinisch meistens spontan.
- Patienten mit einer hochgradig eingeschränkten linksventrikulären Funktion (LVEF < 35 %, Dilatation des linken Ventrikels enddiastolisch > 60 mm) entwickeln in 50 % der Fälle eine chronische linksventrikuläre Funktionsstörung, verschlechtern sich in 25 % der Fälle kontinuierlich bis hin zur Herztransplantation bzw. bis zum Tod und erreichen nur in weiteren 25 % eine spontane kardiale Funktionsverbesserung [15, 17].

Bei bioptisch gesicherten Myokarditiden liegt die Mortalität nach einem Jahr bei 20 % und nach 4 – 5 Jahren bei ca. 56 % [6, 11]. Die Langzeit-Überlebensraten schwanken nach 11 Jahren zwischen 45 % für die akute, nicht fulminante Myokarditis und 93 % für die fulminante Myokarditis [14]. Zu beachten ist, dass die Riesenzellmyokarditis eine deutlich schlechtere 5-Jahres-Überlebensrate aufweist (unter 20 %) [6].

Dieses Dokument wurde zum persönlichen Gebrauch heruntergeladen. Vervielfältigung nur mit Zustimmung des Verlages.

Die Langzeitprognose der Myokarditis kann von der initialen klinischen Präsentation abhängen.

Diagnostik

Labor

Die klassischen Biomarker einer myokardialen Schädigung CK-MB, Troponin I und Troponin T sind nicht immer pathologisch erhöht. Daher schließen normwertige kardiale Biomarker eine Myokarditis nicht aus. Nur ca. 35 % der Patienten mit Verdacht auf eine Myokarditis haben erhöhte Troponinwerte (Sensitivität von 35 %, Spezifität 94 %, positiver Vorhersagewert 93 %, negativer Vorhersagewert 56 %) [18]. Die Sensitivität des Troponin I ist hierbei umso höher, je kürzer die Symptomdauer ist [19]. Bei Patienten mit akuter Myokarditis ist das Serum-Troponin I häufiger erhöht ist als die CK-MB [19], und mehr als zwei Drittel der Patienten weisen eine erhöhte Blutsenkungsgeschwindigkeit auf [11].

EKG

Im EKG treten meist unspezifische Veränderungen auf wie ST-Streckenveränderungen (häufig Senkungen, seltener Hebungen), T-Wellen-Veränderungen (Abflachung) oder AV- bzw. Schenkelblöcke. Bei gleichzeitiger Beteiligung des Perikards, ggf. mit begleitendem Perikarderguss, können auch ST-Streckenhebungen und eine Niedervoltage auftreten (Abb. **2**). Auch infarktähnliche Veränderungen der Q- und T-Welle sind möglich; diese sind wie Schenkelblöcke mit einem ungünstigen Verlauf assoziiert [5, 20].

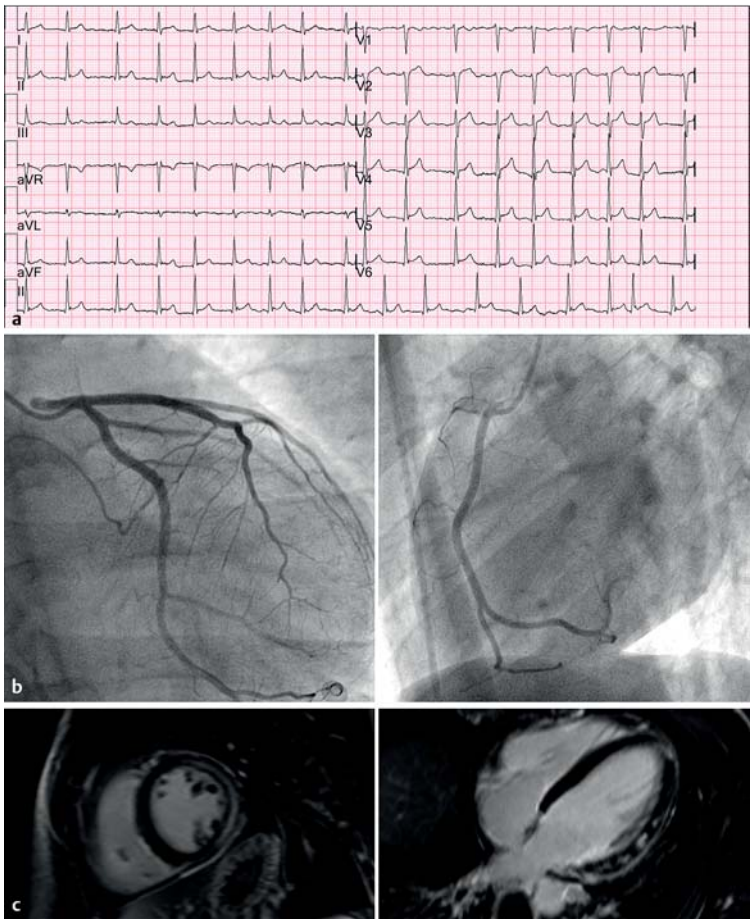

Abb. **2** Myokarditistypische Präsentation bei einem 33-jährigen Patienten mit akuter Dyspnoe und retrosternalen Schmerzen. **a** Im EKG sind ST-Streckenhebungen in den Ableitungen aVF sowie V_2 – V_6 nachweisbar. **b** In der Koronarangiografie stellen sich die Herzkranzgefäße regelrecht und ohne Anzeichen höhergradiger Stenosierungen dar. **c** In der anschließend durchgeführten kardialen MRT zeigen sich typische Veränderungen einer akuten Myokarditis. In den „Late-Gadolinium-Enhancement"-Bildern sieht man eine fleckförmige/streifige Kontrastmittelanreicherung subepikardial und mittmyokardial entlang der lateralen Wand. Als Zeichen einer perikardialen Beteiligung reichert das Perikard in diesem Bereich ebenfalls vermehrt Kontrastmittel an.

Echokardiografie

Die Echokardiografie erlaubt als Point-of-Care-Untersuchungstechnik die rasche Beurteilung kardial erkrankter Patienten hinsichtlich Ventrikelgröße, -geometrie und -funktion sowie der Klappenfunktion. Eindeutige und myokarditisspezifische Veränderungen gibt es jedoch nicht, sodass die Echokardiografie keine endgültige Diagnosestellung erlaubt [1, 21]. Diese grundsätzliche Einschränkung ihrer Aussagekraft wird noch dadurch verstärkt, dass sie technisch limitiert ist (z. B. eingeschränktes akustisches Fenster) und von der Untersuchererfahrung abhängt. Mögliche Veränderungen, die allerdings nur unregelmäßig gefunden werden, sind eine aufgrund des Myokardödems erhöhte Wanddicke und Echogenität der betroffenen Myokardsegmente [21]. Regionale Wandbewegungsstörungen werden bei 35 – 70 % der Myokarditispatienten beobachtet [21].

Endomyokardiale Biopsie

Obwohl der histologische oder immunhistologische Nachweis der Myokarditis weiterhin als der Goldstandard gilt, wird die endomyokardiale Biopsie nur noch selten durchgeführt. Dies hat mehrere Gründe:

- Die histologische Begutachtung kann zwischen unterschiedlichen Zentren und innerhalb eines Zentrums stark differieren [11, 22]. Mit Einführung immunhistochemischer Verfahren und der PCR zum

Dieses Dokument wurde zum persönlichen Gebrauch heruntergeladen. Vervielfältigung nur mit Zustimmung des Verlages.

Nachweis viraler Genome konnte die Sensitivität der endomyokardialen Biopsie allerdings verbessert werden [16].

- Durch den sog. „Sampling Error“ können falsch negative Befunde entstehen. Dazu kommt es, wenn nicht erkranktes, d. h. gesundes Myokard biopsiert wird, z. B. bei Patienten mit einer fokalen Inflammation. In einer Post-Mortem-Studie konnte durch die Entnahme von 10 Biopsien lediglich eine Sensitivität von 55 – 63 % erreicht werden [23]. In einer weiteren Post-Mortem-Studie lag die Sensitivität einer singulären Biopsie zwischen 22 % und 28 %. Diese konnte zwar mit mehrfachen Probenentnahmen auf bis zu 79 % erhöht werden, allerdings waren hierfür durchschnittlich 17 Biopsien erforderlich [24].
- Zwar erlaubt die histopathologische Begutachtung der endomyokardialen Biopsie im Idealfall die definitive Diagnosestellung, häufig besteht aber wie z. B. bei der viralen Myokarditis (im Unterschied z. B. zu der Riesenzellmyokarditis oder der kardialen Sarkoidose) keine spezifische Therapieoption. In der Praxis wird daher häufig von einer endomyokardialen Biopsie abgesehen, weil das Komplikationsrisiko mit 1 – 4 % zwar gering, aber nicht vernachlässigbar ist [25]. Vor einer geplanten Immunsuppression muss eine aktive Infektion bzw. Genompersistenz allerdings zuvor zwingend mit einer endomyokardialen Biopsie ausgeschlossen werden [1, 5].

Derzeit wird die endomyokardiale Biopsie vor allem empfohlen, wenn die Erkrankung lebensbedrohlich ist [6]. Eine vor der Biopsie durchgeführte kardiale MRT kann dann helfen, die betroffenen Myokardsegmente zu identifizieren und so die Sensitivität der endomyokardialen Biopsie auf bis zu 95 % zu erhöhen [26].

Info für die Praxis

Weil die Ätiologie vielfältig ist, die Pathogenese sich entsprechend unterscheidet und der zeitliche Verlauf variabel ist, gibt es kein einheitliches klinisches Bild der Myokarditis. Um die richtige Diagnose zu stellen, müssen daher alle zur Verfügung stehenden Informationen (Anamnese, klinische und laborchemische Befunde, apparative Diagnostik) berücksichtigt werden. Durch den direkten Nachweis der Inflammation kommt der kardialen MRT hierbei eine besondere Bedeutung zu. Bei geplanter endomyokardialer Biopsie kann eine vorherige kardiale MRT helfen, die betroffenen Myokardsegmente zu identifizieren und so die diagnostische Genauigkeit zu erhöhen.

Kardiale Magnetresonanztomografie

Mit der kardialen MRT können verschiedene Techniken und Sequenzen eingesetzt werden, um entzündliche, morphologische und funktionelle Veränderungen des Myokards nachzuweisen (Tab. **4**). Daher kommt sie im klinischen Alltag bei der Myokarditisdiagnostik immer häufiger zum Einsatz. Eine kardiale MRT kann helfen, die Verdachtsdiagnose in einem akuten klinischen Setting bereits frühzeitig zu bestätigen. Zusätzlich kann sie als „Gatekeeper“ einer bisher ätiologisch nicht geklärten Myokarderkrankung zur Planung einer endomyokardialen Biopsie durchgeführt werden (Tab. **5**). Nachfolgend werden die wichtigsten Techniken und Parameter der kardialen MRT erläutert.

Myokardiale Funktion

Allgemein wird die kardiale MRT als der Goldstandard zur nicht invasiven Erfassung der systolischen linksventrikulären (LV) und rechtsventrikulären (RV) Funktion angesehen [27]. Auch wenn nicht jeder Patient mit einer Myokarditis eine systolische Funktionsstörung aufweist, ist das frühzeitige Erkennen einer Funktionsstörung von klinischem Interesse.

Sequenzen und Schnittebenen. Standardmäßig werden zur Funktionsanalyse EKG-getriggerte „Balanced Steady State Free Precision“ Sequenzen (bSSFP; z. B. Philips: bFFE, Siemens: TrueFISP, GE: FIESTA) in Atemanhaltetechnik akquiriert. Als Schnittebenen werden zum einen die langen Herzachsen (Zwei-, Drei-, Vierkammerblick) sowie die kurze Herzachse benötigt, wobei bei der kurzen Achse darauf zu achten ist, dass das gesamte Herz lückenlos erfasst wird. Mithilfe dieser Schnittebenen können verschiedenste linksventrikuläre Parameter wie die Ventrikelvolumina (enddiastolisches und endsystolisches Volumen [LV EDV, LV ESV]), die LV Masse, das Schlagvolumen (LV SV) sowie die LV Ejektionsfraktion (LV EF) quantitativ und qualitativ erfasst werden [27].

Beurteilung. Zur *quantitativen* Evaluation stehen prinzipiell unterschiedliche Methoden zur Verfügung [27], wobei die Scheibchensummationsmethode und die biplanare Bestimmung (Flächen-/Längenmethode) aufgrund der höheren Genauigkeit zu bevorzugen sind. Die *qualitative* Analyse erlaubt die Erkennung regionaler Wandbewegungsstörungen bzw. evtl. vorliegender Klappenveränderungen. Hierfür sollten mindestens 25 – 30 Herzphasen akquiriert werden.

Dieses Dokument wurde zum persönlichen Gebrauch heruntergeladen. Vervielfältigung nur mit Zustimmung des Verlages.

Tabelle 4

Einsetzbare MRT-Sequenztechniken in der Myokarditisdiagnostik.

Sequenztyp	Schichtorientierung	Bedeutung
Cine-Bildgebung (bSSFP)	Zweikammerblick, Vierkammerblick, Dreikammerblick, kurze Herzachse	■ Bestimmung der kardialen Funktion ■ Wandbewegungsstörungen (regional vs. global) ■ Klappenmorphologie ■ Vorliegen eines Perikardergusses
fettunterdrückte T2 Black Blood (z. B. T2 STIR BB)	transversal, kurze Herzachse, weitere Ebenen je nach Bedarf	■ visuelle Beurteilung: Myokardödem (fokal vs. global) ■ semiquantitative Beurteilung: Berechnung der T2-Signalintensitätsratio
„early gadolinium enhancement“ (EGE)	transversal oder kurze Herzachse	semiquantitative Berechnung der Early-Gadolinium-Enhancement-Ratio (EGEr) zur Beurteilung einer Myokardhyperämie
„late gadolinium enhancement“ (LGE)	Zweikammerblick, Vierkammerblick, Dreikammerblick, kurze Herzachse	Nachweis von Myokardnekrosen und narbigen Myokardveränderungen
fettunterdrückte T1 Black Blood nach Kontrastmittelgabe (z. B. T1 TSE SPIR BB)	je nach Fragestellung	perikardiale Kontrastmittelmehranreicherung, als Hinweis auf eine perikardiale Beteiligung
T1-Mapping	kurze Herzachse bzw. Vierkammerblick	Berechnung der myokardialen T1-Relaxationszeit (Marker für myokardiale Fibrose und myokardiales Ödem)
T2-Mapping	kurze Herzachse bzw. Vierkammerblick	Berechnung der myokardialen T2-Relaxationszeit (Marker für myokardiales Ödem)
myokardiale Deformationsanalyse („myocardial strain analysis“)	Zweikammerblick, Vierkammerblick, kurze Herzachse	quantitative Bestimmung der regionalen kardialen Funktion

Trotz entzündlicher Myokardveränderungen kann sowohl die globale als auch die regionale linksventrikuläre Funktion normal sein. Eine regelrechte Herzfunktion schließt daher eine Myokarditis nicht aus.

Lake-Louise-Kriterien

Die Diagnosestellung der Myokarditis in der kardialen MRT stützt sich nach aktueller interdisziplinärer Expertenmeinung auf die „Lake-Louise-Kriterien“. Diese umfassen 3 Parameter der kardialen MRT (myokardiales Ödem, Hyperämie, Nekrose/Narbe).

Myokardiales Ödem

Sequenzen. Als einzige Modalität in der Diagnostik der Myokarditis ist die kardiale MRT in der Lage, ein Myokardödem direkt zu visualisieren. Das Myokardödem ist ein typisches Merkmal der Entzündungsreaktion (Wasserumverteilung bzw. Zerstörung der Basalmembran mit konsekutivem Wasseraustritt nach extrazellulär). Zu seiner Darstellung werden i. d. R.

Tabelle 5

Klinische Wertigkeit der kardialen MRT bei vermuteter Myokarditis.

Klinischer Fall	Wertigkeit der kardialen MRT
akute Präsentation mit retrosternalen Schmerzen, anamnestisch angegebener viraler Erkrankung und unauffälliger Koronarangiografie	■ Bestätigung der Verdachtsdiagnose sowie Nachweis einer aktiven Inflammation ■ Ausschluss weiter Differenzialdiagnosen (z. B. akuter Myokardinfarkt, Tako-Tsubo-Kardiomyopathie) ■ abhängig vom Ergebnis der Untersuchung gezielte weitere Therapie ■ evtl. Follow-up-Untersuchungen, um eine regelrechte Ausheilung zu dokumentieren
unspezifische Symptome mit Zeichen der Herzinsuffizienz	■ Ausschluss/Bestätigung einer Myokarditis bzw. einer anderweitigen Kardiomyopathie ■ in Abhängigkeit des MRT-Ergebnisses gezielte Biopsie möglich

Dieses Dokument wurde zum persönlichen Gebrauch heruntergeladen. Vervielfältigung nur mit Zustimmung des Verlages.

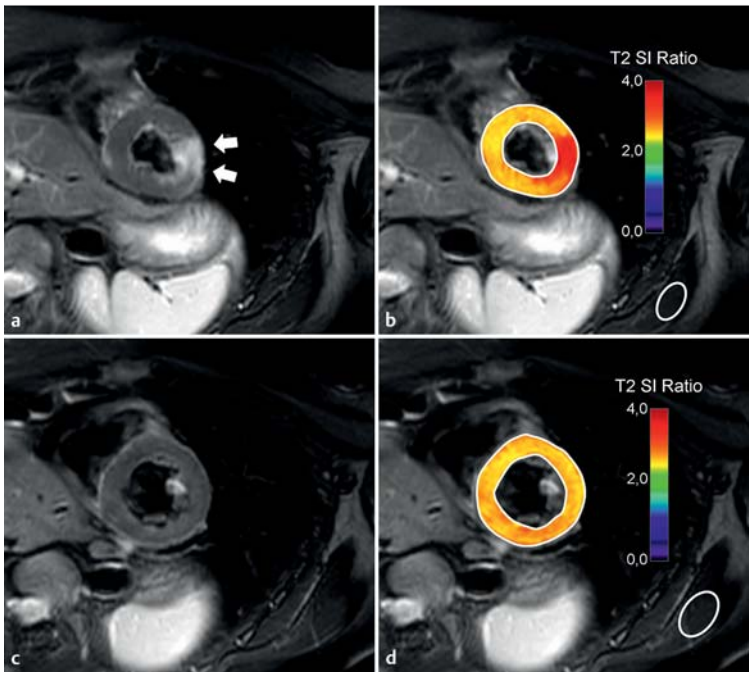

Abb. **3** Beispiele für die qualitative und die semiquantitative Beurteilung des Myokardödems anhand von T2w Bildern mit Fettunterdrückung. **a, c** In der qualitativen Beurteilung des Myokards ist die Signalintensität in einem umschriebenen Areal apikal lateral erhöht (**a**, weiße Pfeile) im Sinne eines fokalen Myokardödems. In den weiter basal gelegenen Herzabschnitten (**c**) ist visuell kein Myokardödem sichtbar. **b, d** In der semiquantitativen Analyse mittels ROI-basierter Analyse wurde die jeweilige T2-Signalintensitätsratio farbig im Myokard codiert. Im Rahmen der Messungen dient der Skelettmuskel als interne Referenz. Im Gegensatz zur qualitativen Analyse zeigt sich hier eine konstant erhöhte T2-Signalintensitätsratio (Werte ≥ 2) auch in den basalen Herzabschnitten (**d**) als Hinweis auf ein globales, diffuses Myokardödem.

Tipps und Tricks

Aufgrund ihres Echozugs weist die T2w Triple-Inversion-Recovery-Spin-Echo-Sequenz ein insgesamt geringes Signal-zu-Rausch-Verhältnis auf, das durch eine deutlich höhere Schichtdicke als normal kompensiert werden muss (15 oder sogar 20 mm). Bei der Akquisition der Bilder sollte primär die Körperspule verwendet werden. Wird eine Oberflächenspule zur Bildakquisition verwendet, muss ein entsprechender Korrekturalgorithmus (z. B. Philips: „Constant LEvel AppeaRance“ [CLEAR], Siemens: „Prescan Normalize“) angewandt werden, weil sonst aufgrund von Signalinhomogenitäten falsche Signalintensitäten über das FOV gemessen werden können. Des Weiteren sollten die Bilder in der diastolischen Herzphase aufgenommen werden, um Bewegungsartefakte zu minimieren. Allgemein wird die kurze Herzachse als Schnittebene empfohlen, da hier die wenigsten „Slow-Flow“-Artefakte auftreten, welche ein Myokardödem vortäuschen können.

T2w Triple-Inversion-Recovery-Spin-Echo-Sequenzen verwendet (z. B. Philips: T2 „Short Tau Inversion Recovery“ [STIR], Siemens: T2 „Turbo-Inversion-Recovery-Magnitude“ [TIRM]), weil sie sowohl eine Fett- als auch eine Flussunterdrückung beinhalten.

Eine erhöhte T2-Signalintensität des Myokards zeigt ein entzündungsvermitteltes Myokardödem an (Abb. 3).

Semiquantitative Auswertung. Das Myokardödem kann sowohl fokal als auch diffus auftreten, weshalb neben einer qualitativen auch eine semiquantitative Auswertung zu empfehlen ist. Zur semiquantitativen Auswertung wird die T2-Signalintensität des Herzmuskels mit der des miterfassten Skelettmuskels als interne Referenz verglichen (T2-Signalintensitätsratio = $SI_{Myokard}/SI_{Skelettmuskel}$). Hierbei wird ein T2-Signalintensitätsverhältnis von mehr als 1,9 in den Lake-Louise-Kriterien als pathologisch angesehen (Abb. **3**) [28].

Zusätzliche Kontrastmittelanreicherung. Ein Myokardödem kann mit und ohne assoziierte Kontrastmittelanreicherung in der Late-Enhancement-Bildgebung auftreten. Liegt ein Myokardödem ohne Nachweis einer vermehrten Kontrastmittelanreicherung als Late Enhancement vor, spricht dies eher für einen reversiblen Myokardschaden mit höherer Wahrscheinlichkeit für eine Restitutio ad integrum [29].

Hyperämie (Early Gadolinium Enhancement)

Entstehung der Hyperämie. In entzündlichen Muskelabschnitten ist das Blutvolumen durch eine konsekutive Vasodilation erhöht. Damit wird in der frühen Durchblutungsphase mehr Kontrastmittel aufgenommen. Dieser Effekt hält allerdings nur für die ersten Minuten nach bolusartiger Kontrastmittelinjektion an, da die verwendeten extrazellulären gadoliniumhaltigen Kontrastmittel nach der Applikation rasch in das Interstitium übertreten und es dann zu einem Äquilibrium kommt. Die erhöhte Kontrastmittelaufnahme des Gewebes entsteht durch das Zusammenwirken mehrerer Faktoren: erhöhter Einstrom (inflammatorische Hyperämie), langsame interstitielle Wash-in-wash-out-Kinetik (bei Kapillarleckage und Ödem), Diffusion in die Zellen durch undichte Zellmembranen (Nekrose) und erhöhtes Extrazellularvolumen (Narbengewebe).

Vorgehen. Die inflammatorische Aktivität der akuten Myokarditis kann während dieser ersten Minuten nach Kontrastmittelgabe mit einer kontrastmittelverstärkten T1w Fast-Spin-Echo-Sequenz erfasst werden [28].

Dieses Dokument wurde zum persönlichen Gebrauch heruntergeladen. Vervielfältigung nur mit Zustimmung des Verlages.

Diese Sequenz wird i. d. R. in freier Atmung und aufgrund der geringeren Bewegungsartefakte in streng axialer Schnittebene mit Sättigungsbalken („REgional Saturation Technique“ [REST-slab]) über den Vorhöfen als dynamische Messung erstellt. Nach den Empfehlungen in den Lake-Louise-Kriterien wird nach der ersten nativen Messung eine gewichtsadaptierte Einzeldosis Kontrastmittel verabreicht (erster „Single-Dose“-Bolus) und die zweite Messung unmittelbar nach der Kontrastmittelgabe gestartet. Eine zusätzliche Einzeldosis Kontrastmittel wird nach Beendigung der EGE-Sequenz injiziert (zweiter „Single-Dose“-Bolus), um die für die Qualität der Late-Enhancement-Bildgebung notwendige doppelte Kontrastmitteldosis („Double-Dose“-Kontrastmittelgabe) zu erreichen.

EGEr. Zur semiquantitativen Auswertung wird die „Early Gadolinium Enhancement Ratio“ (EGEr) als Verhältnis der Signalintensität des Myokards zur Skelettmuskulatur als interne Referenz (Abb. **4**) nach folgender Formel berechnet:

$$\mathrm{EGEr} = \frac{\dfrac{\mathrm{SI}_{\text{Myokard nach Kontrastmittel}} - \mathrm{SI}_{\text{Myokard vor Kontrastmittel}}}{\mathrm{SI}_{\text{Myokard vor Kontrastmittel}}}}{\dfrac{\mathrm{SI}_{\text{Skelettmuskel nach Kontrastmittel}} - \mathrm{SI}_{\text{Skelettmuskel vor Kontrastmittel}}}{\mathrm{SI}_{\text{Skelettmuskel vor Kontrastmittel}}}}$$

Werte größer 4 sind gemäß den Lake-Louise-Kriterien pathologisch [28]. Dieser Wert gilt jedoch nur für das oben beschriebene Kontrastmittelprotokoll mit der Gabe einer gewichtsadaptieren Einzeldosis während der Messung (gesplittete Kontrastmittelgabe). Wird das Kontrastmittel dagegen einmalig als doppelte Dosis verabreicht („Double-Dose-Bolus“), müssen andere Schwellenwerte herangezogen werden [30, 31].

Eine erhöhte Gadoliniumakkumulation kommt auch bei anderen Entitäten mit myokardialer Inflammation vor, z. B. bei der myokardialen Beteiligung einer Sarkoidose, der Löffler-Myokarditis (eosinophile Myokarditis) oder der polymyositisartigen Myokardinflammation [32]. Liegt unabhängig von der Ätiologie gleichzeitig eine Myositis vor, können die semiquantitativen Parameter „relative T2-Signalintensität“ und EGEr falsch negative Ergebnisse aufweisen.

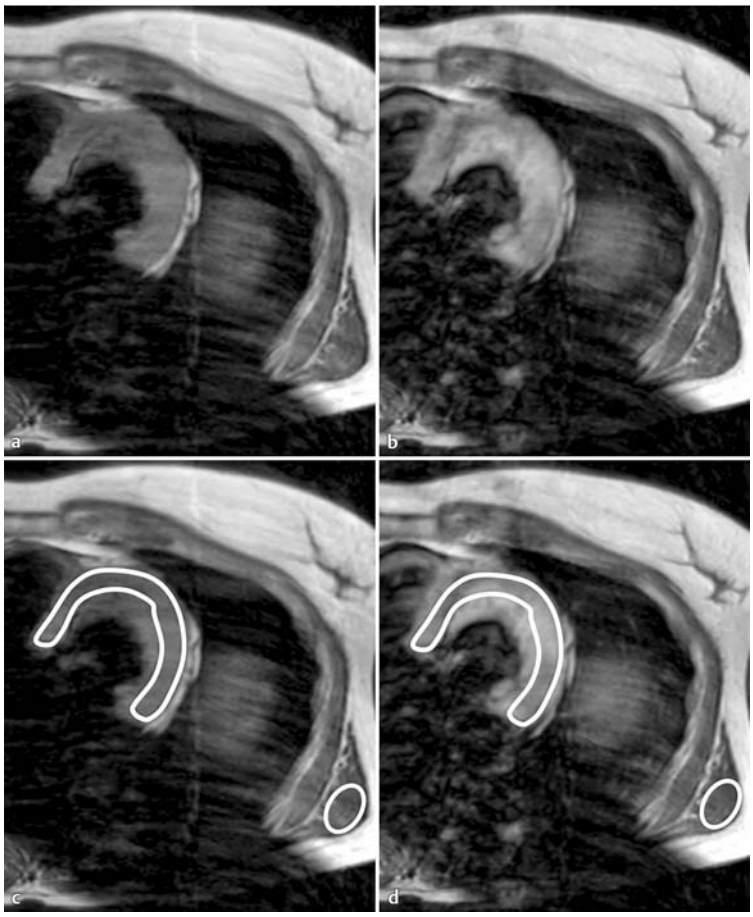

Abb. **4** Qualitative (**a, b**) und semiquantitative (**c, d**) Auswertung des Early Gadolinium Enhancement (EGE) als Hinweis auf eine Myokardhyperämie. Im Vergleich zur nativen Serie (**a, c**) zeigt sich eine deutliche Kontrastmittelanreicherung des Myokards in den ersten Minuten nach Kontrastmittelgabe (**b, d**). In der ROI-basierten semiquantitativen Analyse zeigen sich folgende Signalintensitäten: Myokard vor Kontrastmittel = 179, Skelettmuskel vor Kontrastmittel = 164, Myokard nach Kontrastmittel = 334, Skelettmuskel nach Kontrastmittel = 178. Hieraus errechnet sich eine pathologisch erhöhte EGEr von ca. 10 als Zeichen einer diffusen Myokardhyperämie.

Nekrose/Narbe (Late-Gadolinium-Enhancement)

Bildakquisition. Durch die Verwendung einer kontrastmittelverstärkten T1w Sequenz können mit der kardialen MRT in der akuten Phase der Erkrankung Nekrosen und in der chronischen Phase Narben nachgewiesen werden. Hierfür werden segmentierte T1w Gradienten-Echo-Sequenzen mit einem Inversionspuls mindestens 10 Minuten nach der Gabe einer gewichtsadaptierten doppelten Dosis von gadoliniumhaltigem Kontrastmittel verwendet. Durch den Inversionspuls wird das Signal des gesunden Myokards unterdrückt („genullt“), sodass Regionen mit vermehrter Kontrastmittelanreicherung als Areale mit erhöhter Signalintensität erkennbar werden. Zum exakten Unterdrücken des gesunden Myokards wird i. d. R. die sog. Look-Locker-Technik angewandt, bei der in einer Atemanhaltephase Bilder mit unterschiedlichen Inversionszeiten akquiriert werden. Anhand dieser Bilder wird dann die optimale Inversionszeit ausgewählt und individuell eingestellt. Prinzipiell stehen für die Late-Enhancement-Bildgebung unterschiedliche Akquisitionsverfahren (z. B. 2D- und 3D-Akquisition) und Sequenztechniken (wie z. B. die „Phase-sensitive Inversion Recovery“

Dieses Dokument wurde zum persönlichen Gebrauch heruntergeladen. Vervielfältigung nur mit Zustimmung des Verlages.

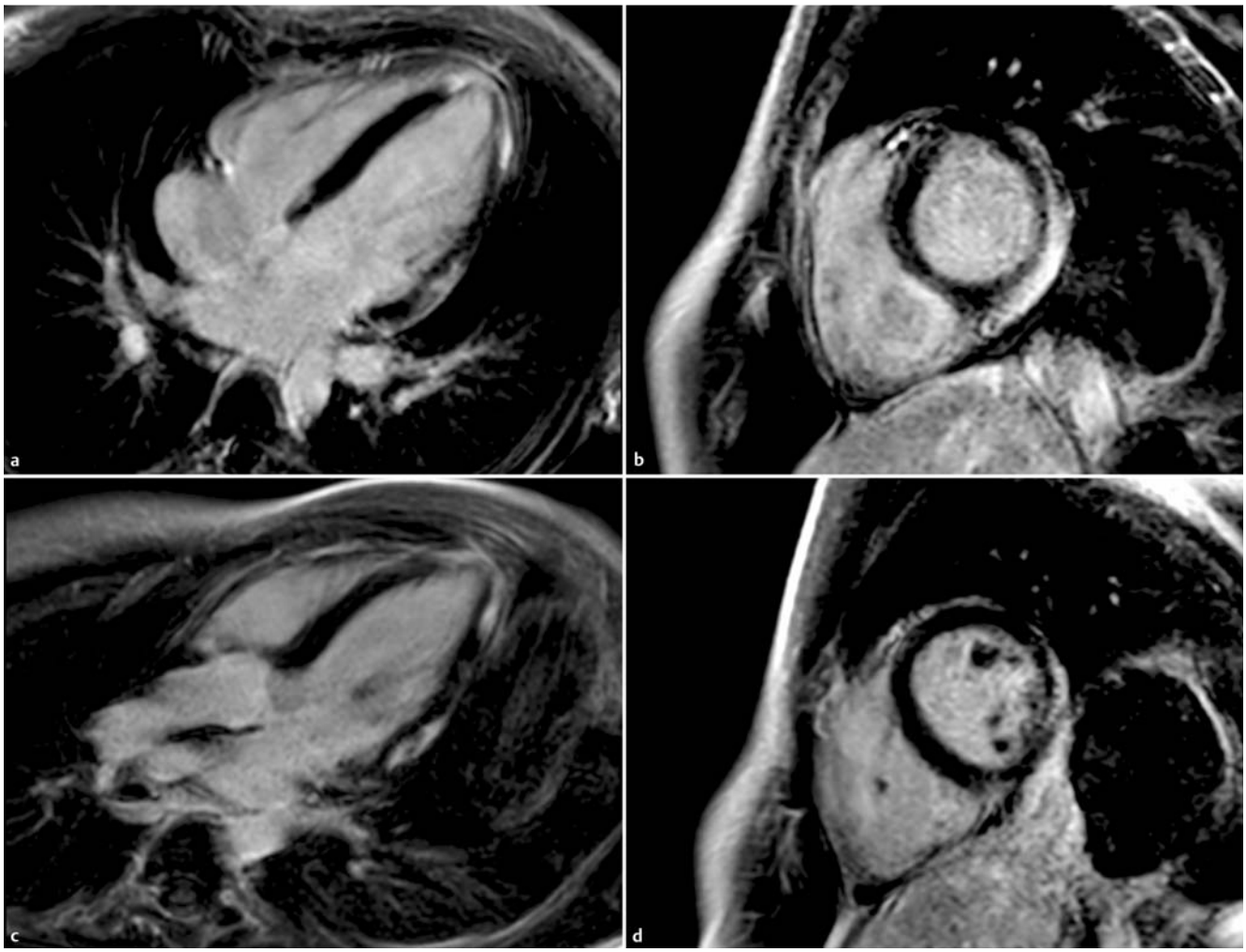

Abb. **5** „Late Gadolinium Enhancement" (LGE) in den typischen Schnittebenen (obere Reihe **a** Vierkammerblick, **b** kurze Herzachse basal; untere Reihe **c** Dreikammerblick, **d** kurze Herzachse mittventrikulär). Es zeigt sich eines der typischen Verteilungsmuster der Myokarditis mit teils fleckförmiger, teils langstreckiger Kontrastmittelmehranreichung subepikardial bzw. mittmyokardial im Bereich der freien linksventrikulären Lateralwand. Apikal zeigt sich zudem ein Übergreifen über die Herzspitze bis nach septal.

[PSIR]) zur Verfügung [33]. Ein Vorteil der PSIR-Sequenzen ist hierbei, dass der Kontrast zwischen gesundem und erkranktem Myokard weitgehend unabhängig von der gewählten Inversionszeit ist.

Pathophysiologie. Pathophysiologisch liegt der vermehrten Akkumulation von Kontrastmittel eine Vergrößerung des interstitiellen bzw. des extrazellulären Volumens zugrunde. In der akuten Inflammationsphase gelangt das Kontrastmittel durch einen entzündungsvermittelten Zellmembranschaden in die Zelle, was insgesamt das Verteilungsvolumen des Kontrastmittels erhöht. In der chronischen Phase liegt ein nach Umbau des geschädigten Muskelgewebes und Ersatz durch Narbengewebe vergrößerter Extrazellularraum vor.

Mithilfe des LGE ist die kardiale MRT in der Lage, einen potenziell irreversiblen Myokardschaden nachzuweisen.

Verteilungsmuster. Bei der Myokarditis zeigen sich im LGE i. d. R. 2 häufige und damit typische Verteilungsformen:

- strichförmige mittmyokardiale Anreicherungen in der Septumwand
- eher fleckförmige subepikardiale/mittmyokardiale Anreicherungen in der freien linksventrikulären Lateralwand (Abb. **5**)

Anhand dieses Verteilungsmusters ist i. d. R. eine Differenzierung zu ischämisch bedingten Veränderungen möglich, die typischerweise eine von subendokardial ausgehende Anreicherung aufweisen und zumeist

Dieses Dokument wurde zum persönlichen Gebrauch heruntergeladen. Vervielfältigung nur mit Zustimmung des Verlages.

einem bestimmten Koronarversorgungsgebiet entsprechen. Im Falle eines gleichzeitig vorliegenden Myokardödems ist zu beachten, dass das Ausmaß der Myokardschädigung aufgrund der ödembedingten Vergrößerung des Extrazellularraums überschätzt werden kann. Des Weiteren ist es wichtig zu wissen, dass ein klassisches, ausgeprägtes Nekrosemuster häufig bei jungen männlichen Erwachsenen zu finden ist, die sich mit einer oft infarktähnlichen Symptomatik präsentieren. Insbesondere bei Frauen und bei älteren Patienten kann dieses nach unseren Erfahrungen jedoch vollständig fehlen.

Anwendung der Lake-Louise-Kriterien

Anhand der Lake-Louise-Kriterien kann der Verdacht auf eine Myokarditis bei entsprechender Klinik des Patienten erhärtet oder die Myokarditis mit relativ hoher Wahrscheinlichkeit ausgeschlossen werden [28, 31]. Sind mindestens 2 der 3 Kriterien erfüllt, spricht dies für eine Myokarditis. Ist nur ein Kriterium erfüllt oder besteht der starke klinische Verdacht auf eine Myokarditis, sollte die Bildgebung – auch wenn initial normal – innerhalb von 1 – 2 Wochen wiederholt werden. Nach einer akuten Myokarditis normalisieren sich i. d. R. die inflammatorischen Parameter der Lake-Louise-Kriterien allmählich und spiegeln so eine Ausheilung im zeitlichen Verlauf wider. Zeigt sich hingegen eine Persistenz dieser Parameter, ist von einer chronischen Inflammation auszugehen. Im Late Enhancement sind häufig noch residuelle Veränderungen im Sinne einer Narbenbildung nachweisbar [34].

Perikarderguss

Ein Perikarderguss kann als Begleitreaktion einer Myokarditis/Perimyokarditis auftreten. Er kann mit der kardialen MRT i. d. R. sicher erkannt bzw. ausgeschlossen werden. Hierfür eignen sich am besten die für die Funktionsanalyse akquirierten bSSFP-Sequenzen, in denen sich der Erguss hyperintens zwischen den beiden Perikardblättern darstellt (Abb. **6**). An sich ist das Vorliegen eines Perikardergusses unspezifisch – beim Verdacht auf eine Myokarditis kann ein Perikarderguss allerdings als unterstützender Faktor zu den Lake-Louise-Kriterien angewandt werden [21].

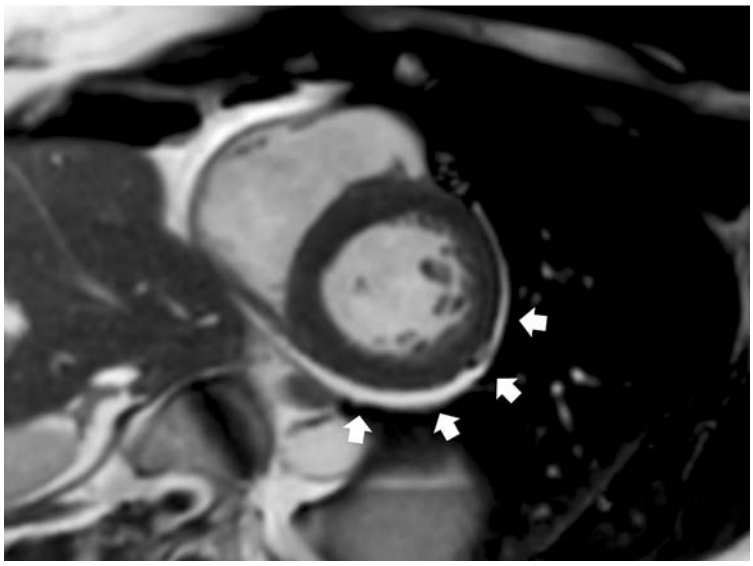

Abb. **6** Hämodynamisch nicht relevanter Perikarderguss im Bereich der freien linksventrikulären Lateralwand (weiße Pfeile).

Neuere Entwicklungen in der kardialen MRT

T1- und T2-Mapping

Prinzip. Die kardiale MRT kann aufgrund des gegebenen T1- und T2-Kontrasts zwischen verschiedenen Gewebearten differenzieren. In den letzten Jahren wurden neue Pulssequenzen entwickelt, mit denen parametrische Relaxationskarten („Maps“) der T1- und T2-Relaxationszeiten des Myokards erstellt wurden [31, 35, 36]. Jedes Pixel dieser Maps enthält dabei den entsprechenden T1- bzw. T2-Wert des Myokards [30, 37]. Die Akquisition erfolgt typischerweise in Atemstillstand („Breathhold-Technik“). Innerhalb eines Atemstopps kann jeweils eine T1- oder T2-Karte des Herzens erstellt werden [35, 36]. Die Akquisition von Schichten in der kurzen Achse ist aufgrund der einfachen Auswertung zu bevorzugen. Zudem ermöglichen solche Karten eine vollständige segmentale Analyse (16-Segment-Modell der American Heart Association) der myokardialen Relaxationszeiten [30, 31, 35]. Die Relaxationskarten können üblicherweise direkt am Scanner berechnet und erstellt werden. Die Analyse der Karten kann dann mittels „regions of interest“ direkt in den jeweiligen Relaxationskarten z. B. im PACS-System erfolgen.

T1-Mapping-Techniken. Im Rahmen der klinischen Routine und Forschung werden am häufigsten die MOLLI- [36] und die etwas schnellere shMOLLI-Sequenz [38] angewendet (MOLLI = Modified Look-Locker Inversion Recovery, sh = „shortened“). Beide Sequenzen ermöglichen eine schnelle, robuste und

Dieses Dokument wurde zum persönlichen Gebrauch heruntergeladen. Vervielfältigung nur mit Zustimmung des Verlages.

reproduzierbare Erstellung myokardialer T1-Maps. Myokardiale T1-Maps können sowohl vor als auch nach Kontrastmittelgabe akquiriert werden. Die Gabe eines MRT-Kontrastmittels führt zunächst zu einer ausgeprägten Verkürzung der T1-Relaxationszeit [30]. Im weiteren zeitlichen Verlauf verlängern sich die Relaxationszeiten, bedingt durch die Ausscheidungs- und Verteilungskonstanten, wieder. Um innerhalb dieses dynamischen Prozesses vergleichbare Messwerte zwischen verschiedenen Patienten zu erhalten, sollten die T1-Maps immer zu einem genau definierten Zeitpunkt nach Kontrastmittelgabe akquiriert werden (z. B. 15 Minuten nach Kontrastmittelgabe) [38]. Das extrazelluäre Kontrastmittel sollte bei diesem Verfahren als einmaliger Bolus („Double-Dose-Bolus") gegeben und nicht aufgeteilt werden (s. a. Abschnitt Hyperämie bei den Lake-Louise-Kriterien) [38].

Extrazelluläre Volumenfraktion. Ein weiterer neuerer Parameter, der sich aus den jeweiligen T1-Relaxationszeiten vor und nach Kontrastmittelgabe berechnen lässt, ist die extrazelluläre Volumenfraktion („extracellular volume", ECV). Die ECV des Myokards repräsentiert den Volumenanteil des Herzmuskels, der nicht von Myozyten gebildet wird (z. B. Ödem, Fibrose oder Nekrose) [38]. Das extrazelluläre Volumen lässt sich mithilfe folgender Formel berechnen:

$$\mathrm{ECV} = \frac{\dfrac{1}{\mathrm{T1}_{\text{Myokard nach KM}}} - \dfrac{1}{\mathrm{T1}_{\text{Myokard vor KM}}}}{\dfrac{1}{\mathrm{T1}_{\text{Blut nach KM}}} - \dfrac{1}{\mathrm{T1}_{\text{Blut vor KM}}}} \times (100\text{-Hämatokrit})$$

T2-Mapping-Techniken. Myokardiale T2-Mapping-Techniken standen bislang weniger im Fokus der Forschung als die T1-Mapping-Techniken. Abhängig vom Hersteller werden meist „T2-prepared-SSFP"-Sequenzen (T2-prep-Sequenzen) und GraSE-Sequenzen (GraSE = Gradient Spin Echo) angewandt [35].

Vorteile. Die Entwicklung von den rein qualitativen/semiquantitativen Parametern der kardialen MRT hin zu einer quantitativen Analyse der Myokardstruktur hat u. a. den Vorteil, dass die verschiedenen Untersuchungen besser vergleichbar sind. Für eine bessere Vergleichbarkeit von Follow-up-Untersuchungen sollten die angewandten Sequenzen und das verwendete MRT-Gerät identisch sein. Die neuen Techniken ermöglichen es auch, diffuse Myokardveränderungen nachzuweisen, die einer rein visuellen Analyse entgehen würden. Zusätzlich wird – im Unterschied zu der relativen T2-Signalintensität und der EGEr – kein internes Referenzgewebe benötigt, sodass eine begleitende Myositis der Skelettmuskulatur die diagnostische Genauigkeit nicht beeinflusst.

Diagnostische Aussagekraft. Die ödematösen, inflammatorischen und nekrotischen Veränderungen des Herzmuskels im Rahmen einer akuten Myokarditis führen zu einer Verlängerung der myokardialen T1- und T2-Relaxationszeiten (Abb. **7**) [30, 31]. Daher ist der Einsatz der neuen Mapping-Techniken in der Myokarditisdiagnostik vielversprechend. In einigen klinischen Studien konnte bereits die diagnostische Wertigkeit der neuen Parameter, auch im Vergleich zu den bisher etablierten Lake-Louise-Kriterien, bei Patienten mit akuter Myokarditis dargestellt werden (Tab. **6**). Der Konsensus dieser Arbeiten ist dabei, dass die Implementierung von T1- und T2-Mapping-Techniken die diagnostische Wertigkeit der kardialen MRT weiter erhöht [30, 31, 37]. Die diagnostische Aussagekraft der myokardialen Relaxationszeiten allein ist denen der klassischen Lake-Louise-Kriterien gleichzusetzen [30, 31]. In Kombination mit weiteren MRT-Parametern (z. B. LGE und T2-Signalintensitätsratio) sind die neuen Techniken den klassischen Lake-Louise-Kriterien sogar überlegen [30, 31]. In einem weniger akuten Setting können erhöhte ECV-Werte zusätzlich für eine Myokarditis sprechen (Werte ≥ 29 %) [37]. Insgesamt ist daher die Implementierung dieser neuen Techniken in das Untersuchungsprotokoll zu empfehlen, eine generelle Leitlinienempfehlung gibt es aktuell jedoch noch nicht.

Die kardiale MRT stellt eine Vielzahl von Parametern bereit, die die Diagnosestellung einer akuten Myokarditis ermöglichen. Die neueren myokardialen T1- und T2-Mapping-Techniken haben eine besonders hohe diagnostische Aussagekraft hinsichtlich der Diagnosestellung einer Myokarditis.

Myokardiale Deformationsanalyse („Strainanalyse")

Verfahren. Die myokardiale Deformationsanalyse („Myocardial Strain Analysis") ist eine anerkannte Methode zur Beurteilung der myokardialen globalen und regionalen Kontraktilität. Die myokardiale Mechanik („strain and strain rate") kann hierbei in longitudinaler, radialer und zirkumferenzieller Richtung gemessen werden. Echokardiografisch kann der myokardiale Strain mittels Gewebedoppler und sog. „Speckle Tracking" bestimmt werden. Alternativ stehen hierfür in der MRT-Diagnostik traditionell sog. „Tagging-Sequenzen" zur Verfügung. Eine neuere Post-Processing-Technik, das sog. „Feature Tracking", ermöglicht es – ähnlich dem „Speckle Tracking" –, den myokardialen Strain

Dieses Dokument wurde zum persönlichen Gebrauch heruntergeladen. Vervielfältigung nur mit Zustimmung des Verlages.

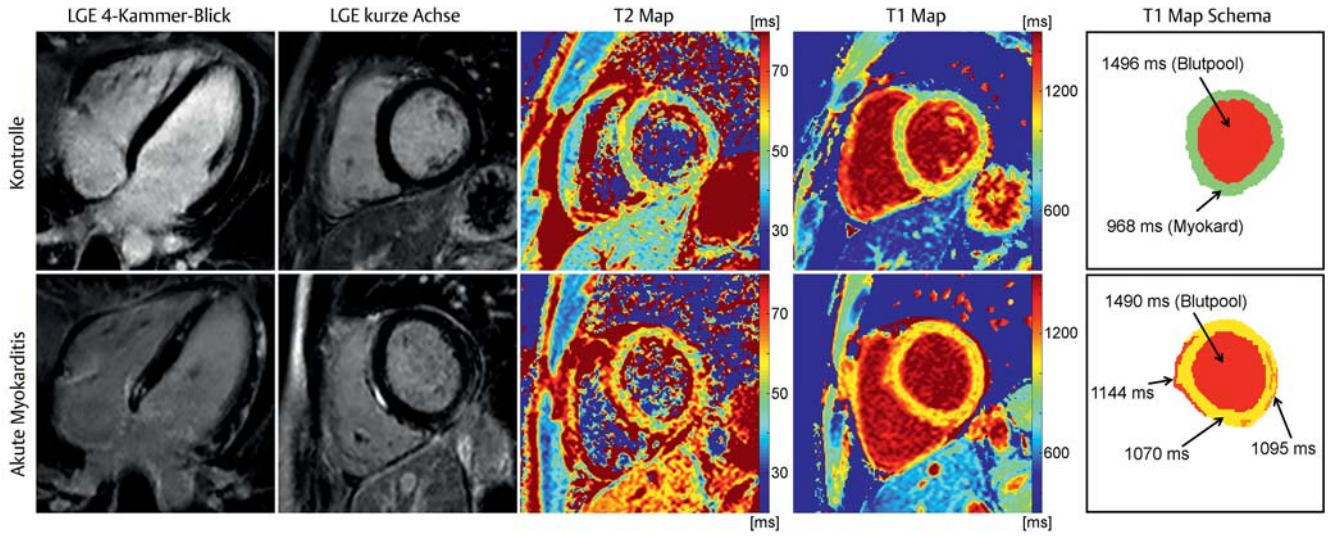

Abb. **7** Myokardiales T1- und T2-Mapping (1,5 Tesla) bei einem gesunden 29-jährigen Probanden (obere Reihe) und einem 24-jährigen Patienten mit akuter, diffuser Myokarditis (untere Reihe). In den Late-Enhancement-Aufnahmen zeigen sich bei dem Patienten mit akuter Myokarditis multiple, subepikardiale und mittmyokardiale entzündliche/nekrotische Läsionen. Die globale T2-Relaxationszeit ist beim gesunden Proband mit 50 ms normal, beim Myokarditispatienten als Ausdruck einer ödematösen Beteiligung diffus erhöht (60 ms). Die globale T1-Relaxationszeit beträgt im gesunden Myokard 968 ms, im Fall der akuten Myokarditis 1086 ms. Das zusätzliche T1-Map-Schema verdeutlicht ergänzend die Messwerte zwischen dem gesunden Myokard und den pathologischen Werten bei akuter Myokarditis. Als Zeichen einer diffusen Beteiligung ist die T1-Relaxationszeit global erhöht. Areale mit vermehrter Kontrastmittelanreicherung in den Late-Enhancement-Sequenzen zeigen fokal zusätzlich eine aggravierte Zunahme der T1-Relaxationszeit.

nachträglich aus den herkömmlichen MRT-bSSFP-Cine-Sequenzen zu bestimmen.

Diagnostischer Nutzen. Einige Echokardiografie- und MRT-basierte Studien haben den diagnostischen Nutzen der myokardialen Strainanalyse (zirkumferenzieller und longitudinaler Strain) zum Nachweis einer akuten Myokarditis untersucht; Sensitivität und Spezifität liegen je nach verwendeter Methode bei 44 – 78 % und 93 – 96 % [30, 39]. Die niedrige Sensitivität erklärt sich in erster Linie dadurch, dass eine ausgeprägte linksventrikuläre Funktionseinschränkung bei akuter Präsentation häufig nicht gegeben ist. Aufgrund der – gerade im Vergleich zu den übrigen Parametern – relativ schlechten Sensitivität und Spezifität einerseits und dem Zeitaufwand für die Nachverarbeitung hat die Strainanalyse noch keinen Eingang in Empfehlungen gefunden.

Differenzialdiagnosen

Entzündliche Myokardveränderungen stellen eine unspezifische Gewebereaktion dar und können bei vielen Krankheitsentitäten auftreten. Mit der kardialen MRT können diese entzündlichen Myokardveränderungen sichtbar gemacht werden [30, 37]. Eine genauere ätiologische Abklärung ist allerdings häufig nicht möglich, weshalb diese Veränderungen immer

Tabelle 6

Literaturbeispiel zur diagnostischen Genauigkeit verschiedener MRT-Parameter zum Nachweis einer akuten Myokarditis [30].

Parameter	Sensitivität	Spezifität	Positiver Vorhersagewert	Negativer Vorhersagewert
Einzelparameter				
T2-Signalintensitätsratio	50 %	94 %	85 %	73 %
Early Gadolinium Enhancement Ratio (EGEr)	77 %	62 %	58 %	80 %
Late Gadolinium Enhancement (LGE)	74 %	100 %	100 %	85 %
myokardiales T1-Mapping	85 %	96 %	94 %	90 %
extrazelluläres Volumen (ECV)	88 %	84 %	79 %	91 %
myokardiales T2-Mapping	79 %	92 %	87 %	87 %
Kombinationen				
Lake-Louise-Kriterien	79 %	98 %	96 %	88 %

Dieses Dokument wurde zum persönlichen Gebrauch heruntergeladen. Vervielfältigung nur mit Zustimmung des Verlages.

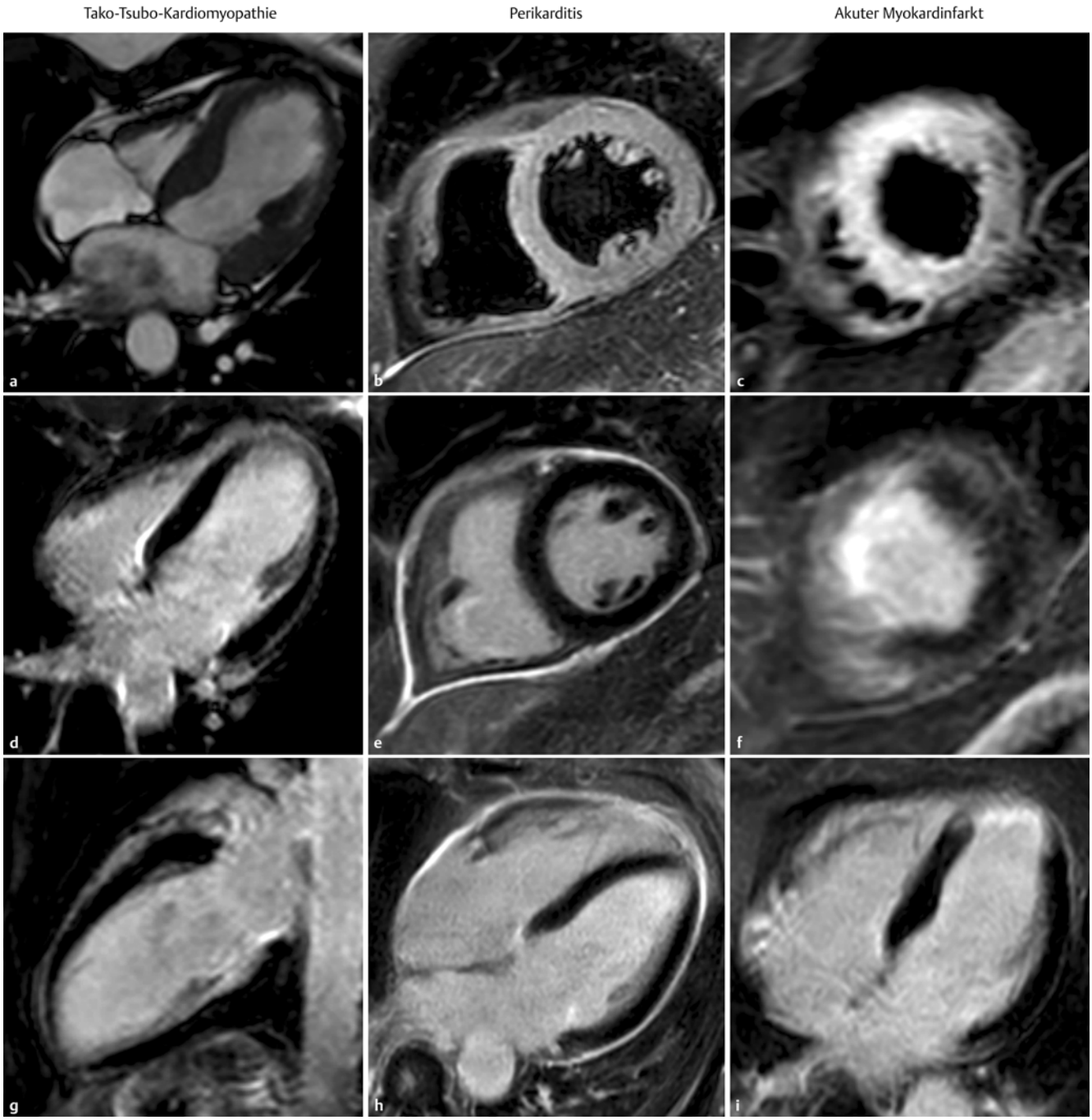

Abb. **8** Bildbefunde möglicher Differenzialdiagnosen in der kardialen MRT bei Patienten mit klinisch vermuteter akuter Myokarditis. **a, d, g** Eine mögliche Differenzialdiagnose ist die Tako-Tsubo-Kardiomyopathie (linke Spalte). Für sie ist eine ausgeprägte Hypokinesie der apikalen Herzsegmente in den Cine-Sequenzen typisch („Apical Ballooning", **a**). In den „Late-Gadolinium-Enhancement"-Aufnahmen stellen sich keine fokalen Läsionen dar (**d** und **g**). **b, e, h** Im Rahmen einer akuten Perikarditis (mittlere Spalte) reichert das verdickte Perikard zirkumferenziell kräftig Kontrastmittel an (**e** und **h**). Myokardiale Läsionen in den T2-STIR (**b**) oder LGE-Aufnahmen (**e** und **h**) sind meistens nicht nachweisbar. **c, f, i** Bei einem akuten Myokardinfarkt (rechte Spalte) findet sich als Ausdruck der akuten Herzmuskelschädigung häufig ein assoziiertes Myokardödem in den T2w STIR-Bildern (**c**). In den LGE-Sequenzen zeigt sich eine typische subendokardiale Kontrastmittelmehranreicherung (**f** und **i**).

Dieses Dokument wurde zum persönlichen Gebrauch heruntergeladen. Vervielfältigung nur mit Zustimmung des Verlages.

nur innerhalb des klinischen Kontextes gewertet werden sollten. Während die genaue Ursache der entzündlichen Myokardveränderungen mit letzter Sicherheit nur über eine Biopsie geklärt werden kann [5], liefert die kardiale MRT in solchen Fällen immerhin wichtige Hinweise, in welchen Herzsegmenten eine Biopsie vorrangig vorgenommen werden sollte [26].

Typische ausgeprägte entzündliche Myokardveränderungen in der MRT ohne subepikardiale narbige Veränderungen wurden z. B. bei Patienten mit Tako-Tsubo-Kardiomyopathie beschrieben [40]. Generell hängen die möglichen Differenzialdiagnosen der kardialen MRT auch von der jeweiligen Symptomatik der Patienten ab:

- Bei Patienten, die sich mit akuten retrosternalen Schmerzen, erhöhten Troponinwerten und unauffälliger Koronarangiografie präsentieren, findet sich als Korrelat in der kardialen MRT neben einer akuten Myokarditis und einer Tako-Tsubo-Kardiomyopathie auch häufig ein akuter Myokardinfarkt (Abb. **8**) [40]. Bei kleinen, subsegmentalen Infarkten ist die endgültige Diagnosestellung ggf. auch erst durch Kontrolluntersuchungen möglich. Seltenere Ursachen sind hierbei auch eine akute Perikarditis, eine hypertrophe Kardiomyopathie, eine hypertensive Herzerkrankung, eine Non-compaction-Kardiomyopathie und eine kardiale Amyloidose [40].
- Bei weniger akuten Erkrankungen mit progredienter Dyspnoe und Zeichen der Herzinsuffizienz ist die dilatative Kardiomyopathie die wichtigste Differenzialdiagnose.

Abstract

Myocarditis represents an important cause in the aetiology of dilative cardiomyopathy and pathogenesis of sudden cardiac death. It frequently results from cardiotropic viral infection followed by inflammatory myocardial destruction. Endomyocardial biopsy is still considered the gold standard in diagnosing myocarditis. During clinical work-up, however, diagnosis is often presumed depending on clinical presentation and non-invasive diagnostic test results. In this regard, cardiac magnetic resonance is particularly important as it offers various techniques to detect inflammatory alterations of the myocardium.

Keywords

Myocarditis · imaging · cardiac magnetic resonance · T1 mapping · T2 mapping

Kernaussagen

- Die Myokarditis ist definiert als histologisch, immunologisch oder immunhistochemisch nachgewiesene entzündliche Erkrankung des Myokards. Entzündlichen myokardialen Veränderungen können verschiedenste infektiöse und nicht infektiöse Ursachen zugrunde liegen. Das klinische Bild der Myokarditis ist sehr heterogen und umfasst auch schwere, akute Krankheitsbilder, die z. B. vom akuten Koronarsyndrom bis hin zum kardiogenen Schock reichen können.
- Die endomyokardiale Biopsie gilt nach wie vor als der Goldstandard zur Diagnosesicherung, wird jedoch nur noch selten durchgeführt. Im Rahmen der Biopsie kann es durch den sog. „Sampling Error“ zu falsch negativen Befunden kommen.
- Erweiterte Diagnosekriterien berücksichtigen neben den klinischen Symptomen (z. B. Fieber, Abgeschlagenheit, Thoraxschmerzen und Palpitation) auch die Ergebnisse laborchemischer und bildgebender Verfahren (wie z. B. die Echokardiografie und die Koronarangiografie). Die kardiale MRT nimmt hierbei eine Sonderstellung ein, da sie es als einziges Verfahren ermöglicht, direkt entzündliche Myokardveränderungen zu visualisieren. Im Rahmen der klinischen Routine kommt die kardiale MRT daher immer häufiger zur Myokarditisabklärung zum Einsatz.
- In der kardialen MRT dienen die Lake-Louise-Kriterien der Gewebecharakterisierung (Myokardödem, myokardiale Hyperämie und Nekrose/Narbe) und damit als Hinweis auf eine Myokarditis. Sind mindestens 2 der 3 Kriterien erfüllt, spricht dies – bei entsprechender Klinik des Patienten – für eine Myokarditis. Ist nur 1 Kriterium erfüllt oder besteht bei gänzlich fehlenden Lake-Louise-Kriterien der starke klinische Verdacht auf eine Myokarditis, sollte die Bildgebung innerhalb von 1 – 2 Wochen wiederholt werden. Mögliche supportive Kriterien sind eine regionale oder globale systolische Funktionsstörung und ein Perikarderguss.
- Eine Implementierung von T1- und T2-Mapping-Techniken erhöht die diagnostische Wertigkeit der kardialen MRT. Die diagnostische Aussagekraft der myokardialen Relaxationszeiten ist dabei vergleichbar mit der Aussagekraft der klassischen Lake-Louise-Kriterien.

Dieses Dokument wurde zum persönlichen Gebrauch heruntergeladen. Vervielfältigung nur mit Zustimmung des Verlages.

Über die Autoren

Julian A. Luetkens

Dr. med. 2005 – 2012 Medizinstudium in Pécs (Ungarn) und Lübeck. Im Rahmen des PJs Auslandsaufenthalte an der National University of Singapore sowie am Universitätsspital Zürich. 2012 Promotion sowie Erlangung des amerikanischen ECFMG-Zertifikats. Seit Ende 2012 Assistenzarzt an der Radiologischen Klinik des Universitätsklinikums Bonn.

Claas P. Nähle

Priv.-Doz. Dr. med. 1995 – 2001 Medizinstudium an der Rheinischen Friedrich-Wilhelm-Universität Bonn mit Auslandsaufenthalten in der Schweiz und den USA. Nach dem Arzt im Praktikum in der Klinik für Angiologie und Kardiologie des Universitätsklinikums Münster Weiterbildung zum Facharzt für diagnostische Radiologie in der Radiologischen Klinik des Universitätsklinikums Bonn. 2004 Promotion. 2012 Habilitation. Aktuell Oberarzt für interventionelle Radiologie am Kantonsspital St. Gallen, Schweiz.

Jonas Dörner

Dr. med. 2004 – 2012 Studium der Humanmedizin in Magdeburg und Bonn mit Auslandsaufenthalt in der Schweiz. 2013 Promotion. 2012 – 2014 Assistenzarzt an der Radiologischen Klinik des Universitätsklinikums Bonn mit Schwerpunkt kardiovaskuläre Bildgebung. Seit 2014 Assistenzarzt am Institut für Diagnostische und Interventionelle Radiologie des Universitätsklinikums Köln.

Korrespondenzadresse
Dr. med. Julian A. Luetkens
Universitätsklinikum Bonn
Radiologische Klinik
Sigmund-Freud-Str. 25
53127 Bonn
Tel. +49 228 287-15871
Fax: +49 228 287-16093
E-Mail: julian.luetkens@ukb.uni-bonn.de

Interessenkonflikt: J. A. Luetkens: Philips Healthcare: Honorare und Reisekosten für Vorträge. C. P. Nähle und J. Dörner: kein Interessenkonflikt angegeben.

Literatur

1 Kindermann I, Barth C, Mahfoud F et al. Update on myocarditis. J Am Coll Cardiol 2012; 59: 779 – 792
2 Kyto V, Saraste A, Voipio-Pulkki LM et al. Incidence of fatal myocarditis: a population-based study in Finland. Am J Epidemiol 2007; 165: 570 – 574
3 Felker GM, Thompson RE, Hare JM et al. Underlying Causes and Long-Term Survival in Patients with Initially Unexplained Cardiomyopathy. N Engl J Med 2000; 342: 1077 – 1084
4 Kandolf R. Virus etiology of inflammatory cardiomyopathy. Dtsch Med Wochenschr 2004; 129: 2187 – 2192
5 Caforio AL, Pankuweit S, Arbustini E et al. Current state of knowledge on aetiology, diagnosis, management, and therapy of myocarditis: a position statement of the European Society of Cardiology Working Group on Myocardial and Pericardial Diseases. Eur Heart J 2013; 34: 2636 – 2648, 2648a-2648d
6 Pollack A, Kontorovich AR, Fuster V et al. Viral myocarditis-diagnosis, treatment options, and current controversies. Nat Rev Cardiol 2015; 12: 670 – 680
7 D'Ambrosio A, Patti G, Manzoli A et al. The fate of acute myocarditis between spontaneous improvement and evolution to dilated cardiomyopathy: a review. Heart 2001; 85: 499 – 504
8 Kühl U, Pauschinger M, Seeberg B et al. Viral Persistence in the Myocardium Is Associated With Progressive Cardiac Dysfunction. Circulation 2005; 112: 1965 – 1970
9 Maisch B, Richter A, Sandmoller A et al. Inflammatory dilated cardiomyopathy (DCMI). Herz 2005; 30: 535 – 544
10 Baughman KL. Diagnosis of myocarditis: death of Dallas criteria. Circulation 2006; 113: 593 – 595
11 Mason JW, O'Connell JB, Herskowitz A et al. A clinical trial of immunosuppressive therapy for myocarditis. The Myocarditis Treatment Trial Investigators. N Engl J Med 1995; 333: 269 – 275
12 Hufnagel G, Pankuweit S, Richter A et al. The European Study of Epidemiology and Treatment of Cardiac Inflammatory Diseases (ESETCID). First epidemiological results. Herz 2000; 25: 279 – 285
13 Lieberman EB, Hutchins GM, Herskowitz A et al. Clinicopathologic description of myocarditis. J Am Coll Cardiol 1991; 18: 1617 – 1626

Dieses Dokument wurde zum persönlichen Gebrauch heruntergeladen. Vervielfältigung nur mit Zustimmung des Verlages.

14 McCarthy RE, Boehmer JP, Hruban RH et al. Long-Term Outcome of Fulminant Myocarditis as Compared with Acute (Nonfulminant) Myocarditis. N Engl J Med 2000; 342: 690 – 695

15 Dec GW Jr, Waldman H, Southern J et al. Viral myocarditis mimicking acute myocardial infarction. J Am Coll Cardiol 1992; 20: 85 – 89

16 Angelini A, Calzolari V, Calabrese F et al. Myocarditis mimicking acute myocardial infarction: role of endomyocardial biopsy in the differential diagnosis. Heart 2000; 84: 245 – 250

17 Herskowitz A, Campbell S, Deckers J et al. Demographic features and prevalence of idiopathic myocarditis in patients undergoing endomyocardial biopsy. Am J Cardiol 1993; 71: 982 – 986

18 Lauer B, Niederau C, Kuhl U et al. Cardiac troponin T in patients with clinically suspected myocarditis. J Am Coll Cardiol 1997; 30: 1354 – 1359

19 Smith SC, Ladenson JH, Mason JW et al. Elevations of Cardiac Troponin I Associated With Myocarditis: Experimental and Clinical Correlates. Circulation 1997; 95: 163 – 168

20 Morgera T, Di Lenarda A, Dreas L et al. Electrocardiography of myocarditis revisited: clinical and prognostic significance of electrocardiographic changes. Am Heart J 1992; 124: 455 – 467

21 Friedrich MG, Marcotte F. Cardiac magnetic resonance assessment of myocarditis. Circ Cardiovasc Imaging 2013; 6: 833 – 839

22 Shanes JG, Ghali J, Billingham ME et al. Interobserver variability in the pathologic interpretation of endomyocardial biopsy results. Circulation 1987; 75: 401 – 405

23 Hauck AJ, Kearney DL, Edwards WD. Evaluation of postmortem endomyocardial biopsy specimens from 38 patients with lymphocytic myocarditis: implications for role of sampling error. Mayo Clinic Proceedings 1989; 64: 1235 – 1245

24 Chow LH, Radio SJ, Sears TD et al. Insensitivity of right ventricular endomyocardial biopsy in the diagnosis of myocarditis. J Am Coll Cardiol 1989; 14: 915 – 920

25 Cooper LT, Baughman KL, Feldman AM et al. The role of endomyocardial biopsy in the management of cardiovascular disease: a scientific statement from the American Heart Association, the American College of Cardiology, and the European Society of Cardiology. Circulation 2007; 116: 2216 – 2233

26 Mahrholdt H, Goedecke C, Wagner A et al. Cardiovascular magnetic resonance assessment of human myocarditis: a comparison to histology and molecular pathology. Circulation 2004; 109: 1250 – 1258

27 Alfakih K, Reid S, Jones T et al. Assessment of ventricular function and mass by cardiac magnetic resonance imaging. Eur Radiol 2004; 14: 1813 – 1822

28 Friedrich MG, Sechtem U, Schulz-Menger J et al. Cardiovascular magnetic resonance in myocarditis: A JACC White Paper. J Am Coll Cardiol 2009; 53: 1475 – 1487

29 Eitel I, von Knobelsdorff-Brenkenhoff F, Bernhardt P et al. Clinical characteristics and cardiovascular magnetic resonance findings in stress (takotsubo) cardiomyopathy. JAMA 2011; 306: 277 – 286

30 Luetkens JA, Homsi R, Sprinkart AM et al. Incremental value of quantitative CMR including parametric mapping for the diagnosis of acute myocarditis. Eur Heart J Cardiovasc Imaging 2016; 17: 154 – 161

31 Luetkens JA, Doerner J, Thomas DK et al. Acute Myocarditis: Multiparametric Cardiac MR Imaging. Radiol 2014; 273: 383 – 392

32 Cummings KW, Bhalla S, Javidan-Nejad C et al. A pattern-based approach to assessment of delayed enhancement in nonischemic cardiomyopathy at MR imaging. Radiographics : a review publication of the Radiological Society of North America, Inc 2009; 29: 89 – 103

33 Huber A, Bauner K, Wintersperger BJ et al. Phase-sensitive inversion recovery (PSIR) single-shot TrueFISP for assessment of myocardial infarction at 3 tesla. Invest Radiol 2006; 41: 148 – 153

34 Zagrosek A, Abdel-Aty H, Boye P et al. Cardiac magnetic resonance monitors reversible and irreversible myocardial injury in myocarditis. JACC Cardiovascular Imaging 2009; 2: 131 – 138

35 Sprinkart A, Luetkens J, Traber F et al. Gradient Spin Echo (GraSE) imaging for fast myocardial T2 mapping. J Cardiovasc Magn Resonance 2015; 17: 12

36 Messroghli DR, Radjenovic A, Kozerke S et al. Modified Look-Locker inversion recovery (MOLLI) for high-resolution T1 mapping of the heart. Magn Reson Med 2004; 52: 141 – 146

37 Radunski UK, Lund GK, Stehning C et al. CMR in patients with severe myocarditis: diagnostic value of quantitative tissue markers including extracellular volume imaging. JACC Cardiovasc Imaging 2014; 7: 667 – 675

38 Moon J, Messroghli D, Kellman P et al. Myocardial T1 mapping and extracellular volume quantification: a Society for Cardiovascular Magnetic Resonance (SCMR) and CMR Working Group of the European Society of Cardiology consensus statement. J Cardiovasc Magn Resonance 2013; 15: 92

39 Hsiao JF, Koshino Y, Bonnichsen CR et al. Speckle tracking echocardiography in acute myocarditis. Int J Cardiovasc Imaging 2013; 29: 275 – 284

40 Emrich T, Emrich K, Abegunewardene N et al. Cardiac MR enables diagnosis in 90% of patients with acute chest pain, elevated biomarkers and unobstructed coronary arteries. Br J Radiol 2015; 88: 20150025

Dieses Dokument wurde zum persönlichen Gebrauch heruntergeladen. Vervielfältigung nur mit Zustimmung des Verlages.

CME-Fragen

Die folgenden Fragen beziehen sich auf den vorangehenden Beitrag. Bitte schicken Sie uns die entsprechenden Lösungsbuchstaben. Jeweils eine Antwort ist richtig. Die Vergabe von CME-Punkten ist an die korrekte Beantwortung der Multiple-Choice-Fragen gebunden.

1

Was gehört zu den Lake-Louise-Kriterien?

- **A** T1-, T2-Mapping und ECV
- **B** Flussmessungen, regionale Wandbewegungsstörung und Perikarderguss
- **C** linksventrikuläre Funktion, myokardialer Strain und linksventrikuläre Masse
- **D** Myokardödem, myokardiale Hyperämie und Nekrose/Narbe
- **E** Klappenfehler, endsystolisches und enddiastolisches Volumen

2

Anhand welchen Kriteriums kann die Myokarditis im LGE i. d. R. gut von ischämischen Veränderungen unterschieden werden?

- **A** Ausdehnung der Kontrastmittelanreicherung
- **B** Lokalisation der Kontrastmittelanreicherung
- **C** eine Unterscheidung ist nicht sicher möglich
- **D** dem zusätzlichen Vorliegen eines Myokardödems
- **E** Zeichen der Rechtsherzbeteiligung

3

Was ist der Goldstandard für die Diagnosestellung der Myokarditis?

- **A** die typische klinische Präsentation und das Vorliegen eines entsprechenden Infektlabors
- **B** eine eingeschränkte linksventrikuläre Funktion in der Echokardiografie bei gleichzeitigem Nachweis eines Perikardergusses
- **C** die kardiale Magnetresonanztomografie
- **D** die Myokardbiopsie
- **E** in der Koronarangiografie nachgewiesene Aneurysmen der Herzkranzgefäße

4

Welche der folgenden Kardiomyopathien ist eine häufige Komplikation der Myokarditis?

- **A** hypertrophe Kardiomyopathie
- **B** dilatative Kardiomyopathie
- **C** restriktive Kardiomyopathie
- **D** arrhythmogene rechtsventrikuläre Kardiomyopathie
- **E** Tako-Tsubo-Kardiomyopathie

5

Als „wahre“ quantitative MRT-Parameter in der Myokarditisdiagnostik gelten?

- **A** T2-Signalintensitätsratio
- **B** Early-Gadolinium-Enhancement-Ratio (EGEr)
- **C** myokardiale T1- und T2-Relaxationszeiten
- **D** Late Gadolinium Enhancement (LGE)
- **E** sichtbare Wandbewegungsstörungen

6

Welcher der folgenden Erreger ist ein typischer Erreger einer viralen Myokarditis?

- **A** Masernvirus
- **B** FSME-Virus
- **C** Zika-Virus
- **D** Rubivirus
- **E** Coxsackievirus

Dieses Dokument wurde zum persönlichen Gebrauch heruntergeladen. Vervielfältigung nur mit Zustimmung des Verlages.

CME-Fragen

Abklärung, Bildgebung und Differenzialdiagnose bei Myokarditis

7

Was ist eine häufige MRT-Differenzialdiagnose der Myokarditis bei Patienten mit akuter Präsentation?

- **A** akuter Myokardinfarkt
- **B** kardiale Amyloidose
- **C** hypertroph-obstruktive Kardiomyopathie
- **D** Aortendissektion
- **E** kardiale Sarkoidose

8

Welche der folgenden Aussagen zur Ödembildgebung in der MRT ist *nicht* richtig?

- **A** Zur Darstellung des Myokardödems werden i. d. R. T2w Triple-Inversion-Recovery-Spin-Echo Sequenzen verwendet.
- **B** Das myokardiale Ödem stellt ein Korrelat für die aktive Entzündung dar.
- **C** Ein Myokardödem kann sowohl diffus als auch fokal auftreten.
- **D** In nekrotischen Arealen ist ein Anstieg der T2-Signalintensität nicht zu erwarten.
- **E** Flussartefakte können ein Myokardödem vortäuschen.

9

Welche der folgenden Aussagen zur MRT-Myokarditisdiagnostik ist richtig?

- **A** Eine normale relative T2-Signalintensitätsratio schließt eine akute Myokarditis aus.
- **B** Im Verlauf kommt es nach einer Myokarditis häufig zu einer Normalisierung der Parameter der Lake-Louise-Kriterien.
- **C** Im Rahmen einer akuten Myokarditis sind die nativen T1-Relaxationszeiten verkürzt.
- **D** Bei der Verwendung von PSIR-Sequenzen für die „Late-Gadolinium-Enhancement"-Bildgebung ist die Wahl der korrekten Inversionszeit besonders wichtig.
- **E** Die Dosierung und die Art des verwendeten MRT-Kontrastmittels haben i. d. R. keinen Einfluss auf die Bildqualität und die Messung von Signalintensitäten.

10

Welche der folgenden Aussagen zur Myokarditis ist *nicht* richtig?

- **A** Bei der Myokarditis werden u. a. fulminante, akute, chronisch aktive und chronisch persistierende Verläufe unterschieden.
- **B** Klinisch inapparente Verläufe der Myokarditis können vorkommen.
- **C** Die Myokarditis stellt immer eine globale Herzerkrankung dar.
- **D** Kardiale Laborparameter können trotz vorliegender Myokarditis normwertig sein.
- **E** Die kardiale MRT sollte nach Möglichkeit vor einer geplanten Myokardbiopsie durchgeführt werden.

CME.thieme.de

CME-Teilnahme

- Viel Erfolg bei Ihrer CME-Teilnahme unter http://cme.thieme.de
- Diese Fortbildungseinheit ist 12 Monate online für eine CME-Teilnahme verfügbar.
- Sollten Sie Fragen zur Online-Teilnahme haben, unter http://cme.thieme.de/hilfe finden Sie eine ausführliche Anleitung.

Dieses Dokument wurde zum persönlichen Gebrauch heruntergeladen. Vervielfältigung nur mit Zustimmung des Verlages.