



Tratamento da lesão muscular com células-tronco – Estudo experimental em coelhos

Treatment of Muscle Injury with Stem Cells – Experimental Study in Rabbits

Alex de Lima Santos¹ Camila Gonzaga da Silva² Leticia Siqueira de Sá Barreto²
 Marcel Jun Sugawara Tamaoki¹ Bruno Fiorelini Pereira³ Fernando Gonçalves de Almeida²
 Flavio Faloppa¹

¹ Departamento de Ortopedia e Traumatologia da Escola Paulista de Medicina da Universidade Federal de São Paulo, São Paulo, SP, Brasil

² Departamento de Cirurgia da Escola Paulista de Medicina da Universidade Federal de São Paulo, São Paulo, Brasil

³ Departamento de Ciências Biológicas, Campus Diadema, UNIFESP, São Paulo, Brasil

Endereço para correspondência Alex de Lima Santos, Doutor em Ciências pela Escola Paulista de Medicina, Departamento de Ortopedia e Traumatologia, Escola Paulista de Medicina, UNIFESP, São Paulo, Brasil (e-mail: alexdels@gmail.com).

Rev Bras Ortop 2022;57(5):788–794.

Resumo

Objetivo Avaliação histológica e macroscópica do processo de cicatrização das lesões agudas do músculo reto femoral, com utilização de células-tronco derivadas de tecido adiposo (ADSCs, na sigla em inglês).

Método Foi realizado um estudo experimental com 18 patas traseiras de coelhos Nova Zelândia, que foram divididos em três nos grupos de estudo de acordo com a intervenção a ser realizada. No grupo I não foi realizado procedimento cirúrgico; no grupo II – SHAN foi realizado a lesão experimental sem nenhum protocolo de intervenção adicional; e no grupo III - Intervenção foi realizado a adição de ADSCs na mesma topografia onde foi realizada a lesão experimental. Após o período proposto, 2 semanas, o material foi coletado, submetido a avaliação macroscópica e histológica.

Resultados A análise quantitativa demonstrou que a adição de ADSCs está relacionada com a diminuição de células inflamatórias na avaliação com 2 semanas (164,2 células no grupo II – SHAN para 89,62 células no grupo III – ADSC). A análise qualitativa das lâminas coradas com Picosírius red demonstrou um aumento das fibras de cor laranja/amarela no grupo III – ADSC, o que evidencia um processo final de cicatrização. A avaliação macroscópica não encontrou diferença entre os grupos.

Conclusão A utilização de ADSCs no tratamento de lesão muscular aguda apresentou vantagens histológicas quando comparada a sua não utilização.

Palavras-chave

- ▶ células-tronco mesenquimais
- ▶ medicina regenerativa
- ▶ doenças musculares
- ▶ músculos
- ▶ regeneração

* Estudo multicêntrico desenvolvido em dois centros de pesquisa na Escola Paulista de Medicina da Universidade Federal de São Paulo e no Departamento de Ciências Biológicas, Campus Diadema, UNIFESP, São Paulo, Brasil.

recebido
26 de Junho de 2021
aceito
20 de Setembro de 2021
Publicado on-line
Fevereiro 7, 2022

DOI <https://doi.org/10.1055/s-0041-1741447>.
ISSN 0102-3616.

© 2022. Sociedade Brasileira de Ortopedia e Traumatologia. All rights reserved.

This is an open access article published by Thieme under the terms of the Creative Commons Attribution-NonDerivative-NonCommercial-License, permitting copying and reproduction so long as the original work is given appropriate credit. Contents may not be used for commercial purposes, or adapted, remixed, transformed or built upon. (<https://creativecommons.org/licenses/by-nc-nd/4.0/>)

Thieme Revinter Publicações Ltda., Rua do Matoso 170, Rio de Janeiro, RJ, CEP 20270-135, Brazil

Abstract

Objective Histological and macroscopic evaluation of the healing process of acute lesions of the femoral rectus muscle using stem cells derived from adipose tissue-derived stem cells (ADSCs).

Method An experimental study was conducted with 18 hind legs of New Zealand rabbits, which were divided into three study groups according to the intervention to be performed. In group I, no surgical procedure was performed; in group II—SHAN, the experimental lesion was performed without any additional intervention protocol; in group III—Intervention, the addition of ADSCs was performed in the same topography of the experimental lesion. After the proposed period, 2 weeks, the material was collected and submitted to macroscopic and histological evaluation.

Results The quantitative analysis showed that the addition of ADSCs is related to the reduction of inflammatory cells in the 2-week evaluation (164.2 cells in group II – SHAN to 89.62 cells in group III – ADSC). The qualitative analysis of the slides with Picrosirius red, noticed an increase in orange/yellow fibers in group III – ADSC, which evidences a final healing process. The macroscopic evaluation found no difference between the groups.

Conclusion The use of ADSCs in the treatment of acute muscle injury presented histological advantages when compared to their non-use.

Keywords

- ▶ mesenchymal stem cells
- ▶ regenerative medicine
- ▶ muscular diseases
- ▶ muscles
- ▶ regeneration

Introdução

A lesão muscular representa aproximadamente um terço das lesões relacionadas à atividade esportiva; ela acomete principalmente os membros inferiores e possui relação importante com o afastamento do esporte.¹⁻³ Para um diagnóstico adequado, optamos por uma avaliação clínica, ficando a utilização de exames de imagem reservada para confirmação diagnóstica, qualificação e quantificação da lesão.⁴

Existem alguns fatores etiológicos com associação bem estabelecida para um risco de aumento de lesões musculares; dentre eles, podemos citar idade, lesão muscular progressiva, etnia, e a sobrecarga e o desequilíbrio de forças musculares.⁵ O manejo terapêutico dessas lesões não apresentou modificações substanciais ao longo dos últimos anos, sendo o protocolo *rest, ice, compression, and elevation* (RICE) o tratamento mais utilizado.^{4,6,7}

Mesmo após a realização de um protocolo de tratamento adequado, o alto índice de re-lesão e o período prolongado de afastamento das atividades esportivas^{3,8} motivam a busca constante por novas terapias que consigam melhorar os resultados. Buscando preencher esse espaço, a utilização de ortobiológicos vem ganhando espaço no tratamento das mais diversas lesões ortopédicas, inclusive as lesões musculares.⁹ Dentre os ortobiológicos disponíveis, a utilização de células-tronco adultas mesenquimais, principalmente as derivadas de tecido adiposo, já apresentam resultados consistentes em relação a sua capacidade de diferenciação,^{10,11} rápido crescimento,¹² facilidade de obtenção,¹³ bons resultados experimentais^{14,15} e promissores resultados clínicos.^{16,17}

Desta forma, na busca de alternativas para reparação muscular, este trabalho propõe avaliar a hipótese de que a

cicatrização muscular pode ser otimizada através da utilização de células-troncos derivadas de tecido adiposo (ADSCs, na sigla em inglês) em um modelo experimental de lesão muscular reproduzido em coelhos, e possui como objetivo justamente a avaliação histológica e macroscópica do processo de cicatrização das lesões agudas do músculo reto femoral, com utilização de ADSCs.

Material e método**Delineamento experimental**

Foi realizado um estudo experimental com 9 coelhos Nova Zelândia puros, machos, com idade de 28 a 32 semanas e peso aproximado entre 3 e 3,5 kg. Os animais foram adquiridos de um estabelecimento comercial e mantidos no centro de desenvolvimento de modelos experimentais para biologia e medicina durante todo o estudo. Nesse período, os animais foram mantidos em ambiente individualizado, ciclo claro escuro 12/12 hrs, com ração e água *ad libitum*. As patas traseiras dos animais (18 patas) foram divididas de forma randômica (utilizando software específico e envelopes opacos) nos grupos do estudo de acordo com a intervenção a ser realizada (→ **Figura 1**). No grupo I - controle, as patas traseiras foram mantidas intactas; no grupo II – SHAN, foi realizada a lesão experimental sem associação com tratamentos adicionais, e no grupo III – ADSC, foi realizada a lesão experimental com adição de ADSCs no local da lesão, como intervenção de tratamento (→ **Figura 1**). O estudo teve sua versão inicial e relatórios subsequentes aprovados pelo comitê de ética para uso de animais da nossa instituição (CEUA) e seguiu as diretrizes para uso e manejo de animais propostos pela nossa instituição além de preencher os critérios propostos pelas diretrizes do *animal research: reporting of in vivo experiments* (ARRIVE).¹⁸

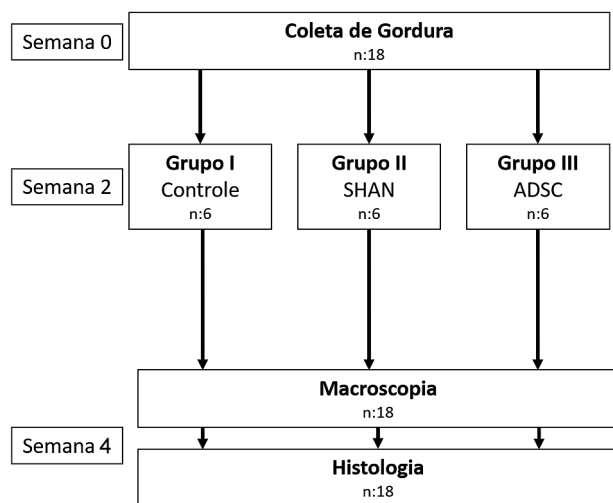


Fig. 1 Delineamento experimental geral. Descrição: A imagem representa a divisão geral dos grupos desde a coleta de gordura na primeira etapa do procedimento até a realização das respectivas avaliações.

Procedimentos

Para a realização dos experimentos (seja coleta de gordura, realização do protocolo de lesão ou coleta do material), os animais foram submetidos ao seguinte protocolo analgésico e anestésico: Para início dos procedimentos, o animal foi submetido a analgesia e antibioticoterapia pré-operatória com tramadol (5 mg/kg) e terramicina (50 mg/kg); após 30 minutos, foi iniciada a anestesia com quetamina 50 (mg/kg) e xilazina (10 mg/kg). Como método de analgesia pós-operatória, o animal era mantido com meloxicam (0,5 mg/kg) e tramadol (5 mg/kg) até completar o 3º dia de pós-operatório, sendo essas mesmas medicações administradas no caso de

dor ou desconforto após esse período. As avaliações com relação ao stress, desconforto e dor eram realizadas diariamente no centro de desenvolvimento de modelos experimentais para biologia e medicina.

Modelo experimental de lesão muscular aguda

Após protocolo anestésico já apresentado, os animais com patas pertencentes ao grupo II - SHAN ou ao grupo III - ADSCs' foram submetidos a tricotomia, antissepsia, assepsia, incisão cutânea anterior na coxa, divulsão por planos e exposição do reto femoral em toda a sua extensão (► **Figura 2A**). Na sequência, foi realizada lesão parcial no 1/3 médio do reto femoral (► **Figura 2B**), com lâmina fria, e marcação das extremidades (► **Figura 2C**) com nylon 6-0 (Nylon 6-0, Shalton, Alto da Boa Vista, GO, Brazil), a uma distância aproximada de 0,5 cm proximal e distal à lesão.^{19,20} Após a realização dos procedimentos e recuperação anestésica, o animal foi estimulado a aplicar carga no membro, sem restrições.

ADSCs – coleta de gordura ao implante das ADSCs

Para preparo e implante de células-tronco oriunda de tecido adiposo autólogo, todos os animais eram submetidos a coleta de gordura abdominal duas semanas antes da realização da lesão experimental. Para coleta de gordura os animais eram anestesiados com o mesmo protocolo e então realizado incisão mediana abdominal inferior, com dissecação por planos até a aponeurose do músculo reto abdominal. Identificação da artéria epigástrica superficial esquerda na região inguinal, e coletado um fragmento de gordura com peso variando entre 2 +/- 0,5 gramas.^{10,11,21}

O fragmento de gordura, era transportado, em solução tampão PBS, do local de coleta até o laboratório para seguir com os procedimentos específicos de preparação da ADSC.

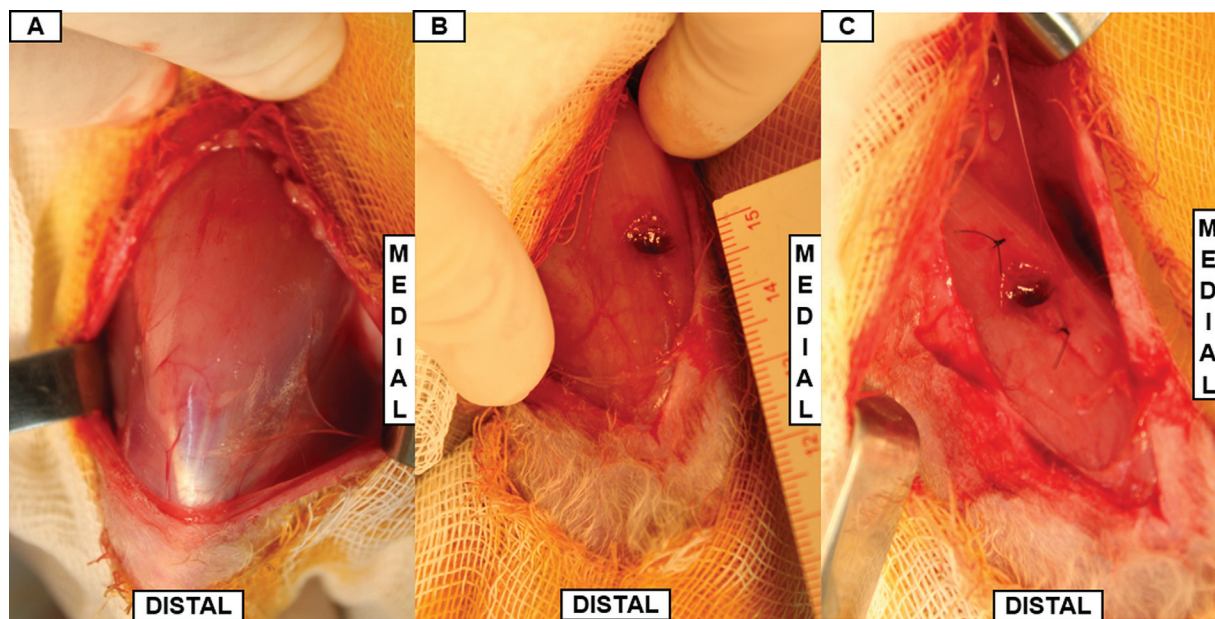


Fig. 2 Modelo experimental de lesão muscular. Descrição: (A) Exposição do músculo reto femoral em toda a sua extensão. (B) Lesão experimental no terço médio de músculo reto femoral. (C) Marcação das extremidades da lesão do músculo reto femoral com ponto não absorvível.

Preparo das ADSCs

A preparação das células seguiu o protocolo que já havia sido publicado previamente;^{10,11,21} de forma resumida, a preparação das ADSCs seguiu as seguintes etapas: Após a coleta de tecido gorduroso autólogo, o fragmento de tecido adiposo foi pesado e lavado extensivamente com solução salina (PBS), cortado em pequenos pedaços e enzimaticamente digerido utilizando colagenase crua tipo IA (Sigma, St Louis, MO, USA) 0,075% por 30 minutos em constante agitação a uma temperatura de 37°C. O tecido digerido foi peneirado (100µm) para obter a fração celular estromal-vascular, que foi ressuspensa em meio de Dulbecco modificado (DMEM, Mediatech, Herndon, VA, USA) suplementado com 10% de soro bovino fetal (FBS Gibco, Grand Island, NY, USA) e 1% de solução antibiótica (Penicilina G 10.000 U/mL, anfotericina B 25µg/ml e estreptomicina 10.000 µg/ml). Após observar a viabilidade celular, as células foram semeadas em pratos de 100 mm na concentração de 1×10^5 . Após 24 a 36 horas, as células não aderentes e eritrócitos foram removidos por meio da troca do meio de cultura. As células foram cultivadas até atingirem aproximadamente 80% de confluência, quando eram tripsinizadas usando tripsina a 0,25% e plaqueadas. As células eram ainda identificadas com marcador de superfície (Vybrant Dil, Molecular Probes, Eugene, OR, USA) utilizando protocolo específico preconizado pelo fabricante. Na realização da intervenção, foram aplicadas aproximadamente $1-2 \times 10^6$ de ADSCs marcadas.

Implante de ADSC

As patas incluídas no grupo III – ADSCs foram inicialmente submetidas ao protocolo de lesão experimental muscular e então submetidas à aplicação de ADSCs diretamente no local da lesão.¹⁵ A aplicação ocorreu através de visualização direta com infiltração intramuscular de $1-2 \times 10^6$ de ADSCs marcadas.

Coleta do tecido muscular

Após o período de 2 semanas pós-intervenção, os animais foram anestesiados, e então submetidos à morte indolor através de superdosagem dos anestésicos (quetamina 200 mg/kg + xilazina 40 mg/kg e tramadol 10 mg/kg). Para a coleta, foi realizada uma incisão cutânea conforme via prévia e divulsão por planos até a exposição da região previamente lesionada no músculo reto femoral (marcado previamente com nylon 6-0). Foi realizada então a incisão do músculo reto femoral na região compreendida entre os pontos de nylon 6-0 (local da lesão muscular). O material coletado foi adicionado a uma solução de formaldeído 10% para seguir com todo o protocolo de avaliação histológica.

Análise histológica

Preparo do material

Os fragmentos musculares foram fixados em formaldeído a 10% por 24 horas e desidratados em concentrações crescentes de álcool etílico, diafanizados pelo xilol e impregnados pela parafina líquida em estufa, regulada à temperatura de 60°C. A inclusão foi realizada de tal

maneira que pode ser observada nas lâminas histológicas, cortes transversais da região medial do músculo reto femoral. Em sequência, os blocos foram cortados em micrótomo do tipo Minot, ajustado para 4µm com distância entre os cortes de 50µm. Os cortes assim obtidos foram colocados em lâminas previamente untadas com albumina de Mayer e mantidos em estufa regulada à temperatura de 37°C, durante 24 horas, para secagem e colagem. Após preparação, as lâminas foram submetidas a coloração com técnicas de hematoxilina e eosina (H&E) e picrosirius red.

Avaliação quantitativa do processo inflamatório

Tendo em vista a existência de processos inflamatórios resultantes de lesões teciduais, cinco imagens de cada lâmina foram obtidas através de microscópio óptico Olympus IX 81 (Olympus Corporation, Shinjuku-ku, Tóquio, Japão), com câmera Olympus DP72 (Olympus Corporation, Shinjuku-ku, Tóquio, Japão) acoplada. Essas imagens, obtidas com aumento de 40X, foram analisadas com o auxílio do Software ImageJ (ImageJ 1.53h, National Institutes of Health, Bethesda MA, EUA).

Para análise, as células relativas ao processo inflamatório cicatricial foram isoladas através do *plugin Segmentation*, excluindo-se dessa forma os núcleos referentes as fibras musculares, e na sequência foi aplicado o *plugin Counter Cell* para quantificação do número de células totais restantes em cada imagem. Os dados obtidos foram compilados e posteriormente separados entre os grupos (grupo II – SHAN ou grupo III – ADSCs). Ao final, foi realizada uma análise comparativa relativa aos efeitos do tratamento com ADSCs na cicatrização muscular.

Avaliação qualitativa da cicatrização muscular

Levando em consideração o processo de cicatrização da lesão muscular e as alterações do colágeno que ocorrem ao longo do tempo, foi realizada uma análise de metodologia qualitativa usando como referência o processo de cicatrização muscular e as respectivas modificações de cor ao longo desse período. Para tal análise utilizamos as imagens obtidas através do microscópio Zeiss AX10 (Zeiss, Jena, Turíngia, Alemanha) com câmera Zeiss AxioCam ICc5 (Zeiss, Jena, Turíngia, Alemanha) acoplada, com lâminas coradas em picrosirius red. De forma simplificada, foi realizada uma análise descritiva sobre a proporção de fibras em aspecto avançado de cicatrização, ou seja, com coloração amarela/laranja.

Análise macroscópica

A avaliação da morfologia local foi realizada no momento imediato da coleta do material; nessa avaliação, foram analisados os seguintes aspectos: alterações na coloração, solidez, nível de fibrose, presença de sinais infecciosos e resposta inflamatória local.²² De forma adicional, as imagens também foram documentadas através de fotografias obtidas com câmera Canon (Canon EOS Rebel T5; Canon, Manaus, AM, Brasil) para posterior verificação e apresentação dos resultados.

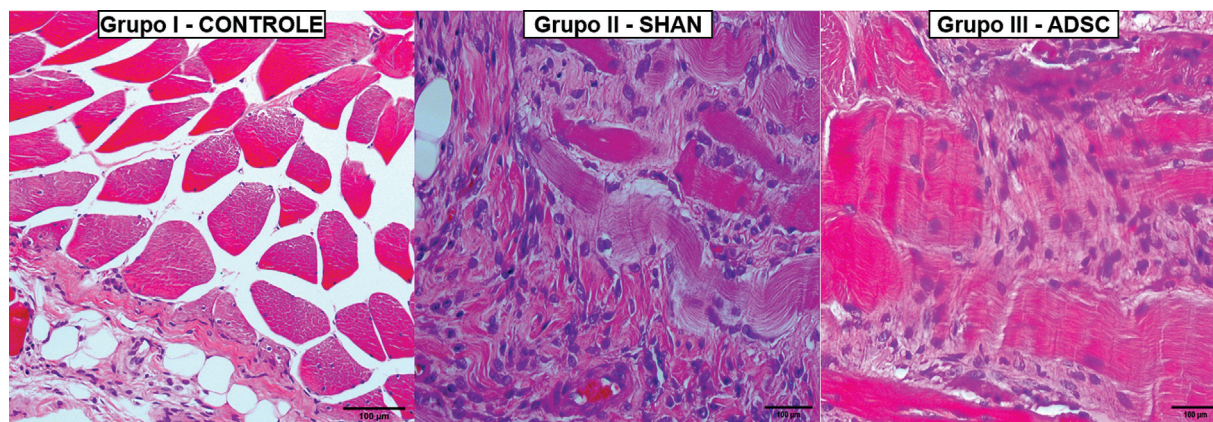


Fig. 3 Histologia microscópica da cicatrização muscular – Avaliação inflamatória. Descrição: Imagens representativas da cicatrização muscular nos diferentes grupos. Grupo I – Controle: Imagem em hematoxilina e eosina (H&E) com aumento de 40X representativa do tecido muscular original, não submetido a protocolos de lesão ou de intervenção, apresentando tecido muscular com aspecto habitual. Grupo II - SHAN: Imagem, em H&E com aumento de 40X, representativa do grupo submetido apenas a lesão experimental com duas semanas de evolução, apresentando grande quantidade de tecido inflamatório e tecido muscular em fase inicial de cicatrização. Grupo III - ADSCs: Imagem, em H&E com aumento de 40X, representativa do grupo submetido a lesão experimental e tratamento com utilização de ADSCs, apresentando diminuição na quantidade de células inflamatórias, e tecido muscular em processo adiantado de cicatrização.

Cálculo amostral e análise estatística

Levando em consideração o pioneirismo do estudo, o número de animais foi decidido após análise da literatura relevante.^{15,23} Os dados obtidos na análise quantitativa da resposta inflamatória foram tabelados e analisados estatisticamente pelo programa BioStat 2009 (AnalystSoft Inc., Alexandria, VA, EUA). Primeiramente, os dados foram submetidos ao teste de Shapiro-Wilk para verificar a normalidade dos grupos e posteriormente ao teste de análise de variância (ANOVA)/Tukey para dados paramétricos, e Kruskal-Wallis/Dunn para dados não paramétricos, para determinar a significância dos resultados. Foi fixado em 5% ($p \leq 0,05$) o nível para rejeição da hipótese de nulidade, assinando-se com asterisco os valores significantes.

Resultados

Análise histológica

O processo inflamatório de cicatrização muscular estava em curso em ambos os grupos, visto a presença de tecido inflamatório na amostra analisada. Todavia, a análise quantitativa demonstrou que a adição de ADSCs está relacionada com diminuição da quantidade de células inflamatórias por campo na avaliação com 2 semanas (► **Figura 3**). Sobre a análise quantitativa, notamos diminuição de 164,2 células no grupo sem adição de ADSCs, para 89,62 células por campo no grupo com adição de ADSCs, representando uma diminuição de 46% na quantidade de células inflamatórias após a adição de ADSCs (► **Figura 4**). Tendo em vista que o grupo controle não apresentou qualquer indício de processo inflamatório, ele não entrou nesta quantificação.

A técnica de picrosirius red, sob polarização, evidenciou que o grupo tratado apresentou mais fibras de cor laranja/amarela, o que evidencia acúmulo de fibras colágenas mais grossas compatíveis com o processo final de cicatrização (► **Figura 5**).

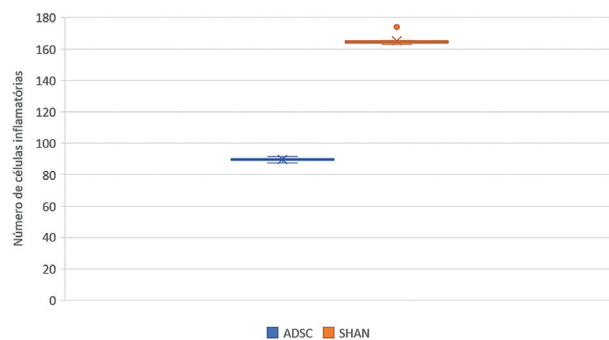


Fig. 4 Imagem gráfica da análise inflamatória. Descrição: Imagens representativa da média do número de células por grupo. Em azul está representado o número de células por campo do grupo submetido ao tratamento com ADSCs e em laranja do grupo não submetido a nenhum tratamento. Nessa análise nota-se uma diminuição

Análise macroscópica

Não foi observada nenhuma alteração no estado geral do animal ou sinais infecciosos nas patas traseiras submetidas à lesão experimental ou à intervenção com adição de ADSCs. Os animais foram capazes de deambular na gaiola nos primeiros dias de pós-operatório e em nenhum momento apresentaram modificação na aceitação da dieta ou de água. Em ambos os grupos, o tecido muscular já se apresentava com aspecto de cicatrização em fase final, com alterações fibróticas notáveis em sua superfície. A avaliação macroscópica não foi capaz de notar diferenças entre os grupos submetidos ou não à intervenção (► **Figura 6**).

Discussão

Os principais achados desse estudo fazem referência à obtenção de bons resultados histológicos após a utilização de ADSCs no tratamento de lesão muscular aguda. Esses




Fig. 5 Histologia microscópica da cicatrização muscular – Avaliação muscular. Descrição: Imagens representativas das modificações do colágeno nos grupos submetidos a lesão experimental e ao tratamento com ADSCs. Grupo II - SHAN: Imagem em picrossírius representativa da fase inicial de modificação do colágeno com mínima quantidade de fibras coradas em laranja ou amarelo. Grupo III - ADSCs: Imagem, em picrossírius, representativa de fase mais avançada de modificação do colágeno com quantidade maior de fibras corada em laranja ou amarelo.

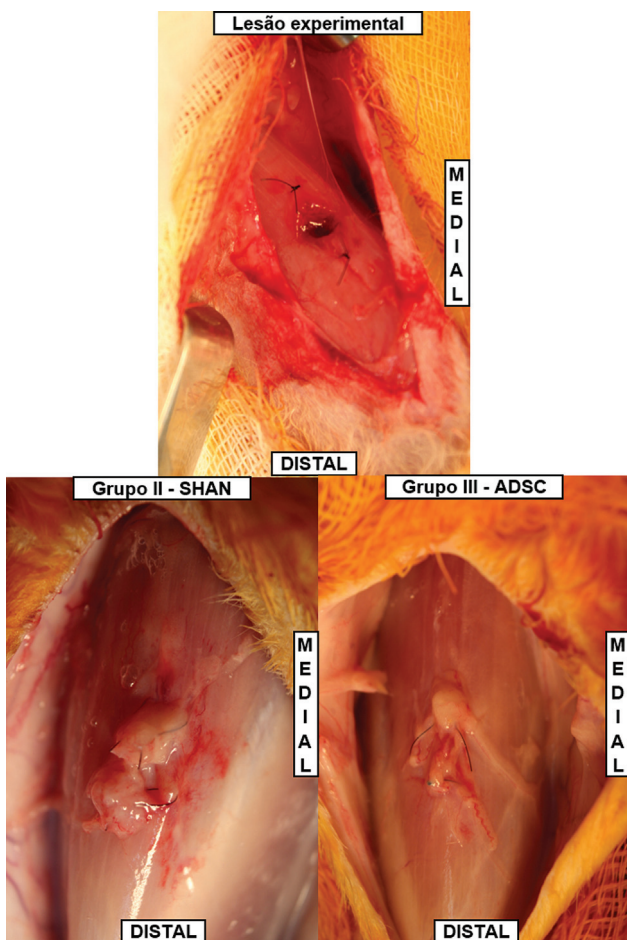


Fig. 6 Avaliação macroscópica com utilização de ADSCs. Descrição: Lesão experimental: Aspecto do modelo experimental logo após a lesão muscular e marcação com nylon 6-0. Grupo II - SHAN: Imagem representativa do aspecto macroscópico após 2 semanas de pós-operatório. Grupo III - ADSCs: Imagem representativa do aspecto macroscópico do grupo submetido a lesão e intervenção (adição de ADSCs) após 2 semanas de pós-operatório.

achados estão somados aos recentes trabalhos publicados por nosso grupo, que mostram resultados promissores para utilização de diferentes ortobiológicos: (i) células-tronco¹⁵ e (ii) *scaffolds*.²² Esses primeiros estudos conseguiram reproduzir de forma satisfatória resultados já bem estabelecidos em outros grupos de pesquisa, e estão funcionando como motivadores para a continuidade no desenvolvimento, aperfeiçoamento e utilização de ortobiológicos.

No modelo experimental apresentado, com uma lesão aguda, cortante do tecido muscular, esperamos que a utilização de ADSCs consiga otimizar a cicatrização muscular através de três mecanismos²⁴: (i) produção de fatores de crescimento, com otimização da angiogênese e diminuição das vias que favorecem a apoptose celular; (ii) ação imunossupressora através da diminuição da atividade nos linfócitos T e B; (iii) indução na diferenciação de fibroblastos em miócitos.

A opção por uma lesão aguda e com avaliação precoce foi motivada pela maior funcionalidade e atuação das células-tronco nos primeiros dias pós-intervenção. Dessa maneira, procuramos avaliar uma provável aceleração na recuperação funcional ao longo do tempo, após utilização de ADSCs. Nesse sentido, a grande inovação desse trabalho foi justamente apresentar o primeiro estudo com utilização de ADSCs no tratamento de lesão muscular aguda em um modelo experimental.

Dentre as limitações deste estudo podemos citar as dificuldades para o cálculo amostral, visto o pioneirismo do estudo; a utilização de um modelo experimental pouco reprodutível na prática clínica, visto que as lesões cortantes não são as mais frequentes; e ausência de avaliação adicional com outros métodos, como a biomecânica e a avaliação funcional. Como perspectivas para o futuro, esperamos manter o pioneirismo e continuar os trabalhos com desenvolvimento, produção e avaliação dos mais diversos ortobiológicos disponíveis.

Conclusão

A utilização de ADSCs no tratamento de lesão muscular aguda apresentou vantagens histológicas quando comparado a sua não utilização.

Suporte Financeiro

O estudo teve o financiamento do Conselho Nacional de Desenvolvimento Científico e Tecnológico (CNPq) – processo número 311237/2018-5.

Contribuições dos autores

Cada autor contribuiu individual e significativamente para o desenvolvimento deste artigo.

Conflito de interesses

Os autores declaram não haver conflito de interesses.

Referências

- 1 Silva RT, Cohen M, Matsumoto MH, Gracitelli GC. Avaliação das lesões ortopédicas Assessment of orthopedic injuries in competitive amateur tennis players. *Rev Bras Ortop* 2005;40(05):270–279
- 2 Cristiano Netto D, Arliani GG, Thiele ES, Cat MNL, Cohen M, Pagura JR. Avaliação prospectiva das lesões esportivas ocorridas durante as partidas do Campeonato Brasileiro de Futebol em 2016. *Rev Bras Ortop* 2019;54(03):329–334
- 3 Ekstrand J, Hägglund M, Waldén M. Epidemiology of muscle injuries in professional football (soccer). *Am J Sports Med* 2011;39(06):1226–1232
- 4 Astur DC, Novaretti JV, Uehbe RK, et al. Lesão muscular: perspectivas e tendências atuais no Brasil. *Rev Bras Ortop* 2014;49(06):573–580
- 5 Opar DA, Williams MD, Shield AJ. Hamstring strain injuries: factors that lead to injury and re-injury. *Sports Med* 2012;42(03):209–226
- 6 Sales RM, Cavalcante MC, Cohen M, Ejnisman B, Andreoli CV, Pochini AC. Treatment of acute thigh muscle injury with or without hematoma puncture in athletes. *Rev Bras Ortop (Sao Paulo)* 2019;54(01):6–12
- 7 Järvinen TAH, Kääriäinen M, Järvinen M, Kalimo H. Muscle strain injuries. *Curr Opin Rheumatol* 2000;12(02):155–161
- 8 Grassi A, Napoli F, Romandini I, et al. Is Platelet-Rich Plasma (PRP) Effective in the Treatment of Acute Muscle Injuries? A Systematic Review and Meta-Analysis. *Sports Med* 2018;48(04):971–989
- 9 LaPrade RF, Dragoo JL, Koh JL, Murray IR, Geeslin AG, Chu CR. AAOS research symposium updates and consensus: Biologic treatment of orthopaedic injuries. *J Am Acad Orthop Surg* 2016;24(07):e62–e78
- 10 Barretto LS, Lessio C, Sawaki e Nakamura AN, et al. Cell kinetics, DNA integrity, differentiation, and lipid fingerprinting analysis of rabbit adipose-derived stem cells. *In Vitro Cell Dev Biol Anim* 2014;50(09):831–839
- 11 Almeida FG, Nobre YTD, Leite KR, Bruschini H. Autologous transplantation of adult adipose derived stem cells into rabbit urethral wall. *Int Urogynecol J Pelvic Floor Dysfunct* 2010;21(06):743–748
- 12 Kern S, Eichler H, Stoeve J, Klüter H, Bieback K. Comparative analysis of mesenchymal stem cells from bone marrow, umbilical cord blood, or adipose tissue. *Stem Cells* 2006;24(05):1294–1301
- 13 Kaleka CC, Zucconi E, Vieira TDS, Secco M, Ferretti M, Cohen M. Evaluation of different commercial hyaluronic acids as a vehicle for injection of human adipose-derived mesenchymal stem cells. *Rev Bras Ortop* 2018;53(05):557–563
- 14 Oh JH, Chung SW, Kim SH, Chung JY, Kim JY. 2013 Neer Award: Effect of the adipose-derived stem cell for the improvement of fatty degeneration and rotator cuff healing in rabbit model. *J Shoulder Elbow Surg* 2014;23(04):445–455
- 15 de Lima Santos A, Silva CGD, de Sá Barretto LS, et al. Biomechanical evaluation of tendon regeneration with adipose-derived stem cell. *J Orthop Res* 2019;37(06):1281–1286
- 16 Freitag J, Bates D, Wickham J, et al. Adipose-derived mesenchymal stem cell therapy in the treatment of knee osteoarthritis: a randomized controlled trial. *Regen Med* 2019;14(03):213–230
- 17 Han X, Yang B, Zou F, Sun J. Clinical therapeutic efficacy of mesenchymal stem cells derived from adipose or bone marrow for knee osteoarthritis: a meta-analysis of randomized controlled trials. *J Comp Eff Res* 2020;9(05):361–374
- 18 Percie du Sert N, Ahluwalia A, Alam S, et al. Reporting animal research: Explanation and elaboration for the ARRIVE guidelines 2.0. *PLoS Biol* 2020;18(07):e3000411
- 19 Utomo DN, Mahyudin F, Hernugrahanto KD, Suroto H, Chilmi MZ, Rantam FA. Implantation of platelet rich fibrin and allogenic mesenchymal stem cells facilitate the healing of muscle injury: An experimental study on animal. *Int J Surg Open* 2018;11:4–9
- 20 Vieira DFF, Guarniero R, Vaz CES, De Santana PJ. Efeito da utilização de um centrifugado de medula óssea no tratamento de lesão muscular: Estudo experimental em coelhos. *Rev Bras Ortop* 2011;46(06):718–725
- 21 Silva CGD, Barretto LSS, Lo Turco EG, et al. Lipidomics of mesenchymal stem cell differentiation. *Chem Phys Lipids* 2020;232:104964
- 22 de Lima Santos A, da Silva CG, de Sá Barreto LS, et al. A new decellularized tendon scaffold for rotator cuff tears - evaluation in rabbits. *BMC Musculoskelet Disord* 2020;21(01):689
- 23 Chong AK, Ang AD, Goh JC, et al. Bone marrow-derived mesenchymal stem cells influence early tendon-healing in a rabbit achilles tendon model. *J Bone Joint Surg Am* 2007;89(01):74–81
- 24 Meirelles LdaS, Fontes AM, Covas DT, Caplan AI. Mechanisms involved in the therapeutic properties of mesenchymal stem cells. *Cytokine Growth Factor Rev* 2009;20(5-6):419–427