



# A eficácia do ácido tranexâmico tópico em pacientes com fraturas no pescoço femoral submetidos a hemiartroplastia bipolar cimentada: Um ensaio controlado duplo-cego randomizado

## *The Efficacy of Topical Tranexamic Acid in Femoral Neck Fractured Patients Undergoing Cemented Bipolar Hemiarthroplasty: A Randomized Double Blinded Controlled Trial*

Theerawit Hongnaparak<sup>1</sup>  Fatin Binlath<sup>1</sup>  Khanin lamthanaporn<sup>1</sup>  Pramot Tanutit<sup>2</sup>   
Varah Yuenyongviwat<sup>1</sup> 

<sup>1</sup> Departamento de Ortopedia, Faculdade de Medicina, Universidade Príncipe da Songkla, Tailândia

<sup>2</sup> Departamento de Radiologia, Faculdade de Medicina, Universidade Príncipe da Songkla, Songkhla, Tailândia

Endereço para correspondência Varah Yuenyongviwat, MD, Departamento de Ortopedia, Faculdade de Medicina, Príncipe da Universidade Songkla, Hat Yai, Songkhla 90110, Tailândia (e-mail: varahortho@gmail.com).

Rev Bras Ortop 2023;58(2):240–245.

### Resumo

**Objetivo** O ácido tranexâmico (TXA) é um antifibrinolítico amplamente utilizado para diminuir as taxas de perda de sangue e de transfusão de sangue na artroplastia total do quadril. No entanto, há evidências limitadas de uso tópico de TXA na hemiartroplastia do quadril para fraturas no pescoço femoral. O presente estudo teve como objetivo avaliar os efeitos do TXA tópico na perda de sangue e transfusões de sangue em pacientes com fratura femoral que foram submetidos a hemiartroplastia bipolar cimentada.

### Palavras-chave

- ▶ ácido tranexâmico
- ▶ fraturas do colo femoral
- ▶ hemiartroplastia
- ▶ artroplastia de quadril

**Métodos** Vinte e seis pacientes com fraturas no pescoço femoral e programados para artroplastia cimentada bipolar foram randomizados em dois grupos. O primeiro grupo de 12 pacientes recebeu TXA tópico durante a operação; no segundo grupo, 14 pacientes receberam placebo. O hematócrito foi medido às 6 e 24 horas no pós-operatório. Também foram registradas transfusões de sangue e complicações pós-operatórias.

*Trabalho desenvolvido na Faculdade de Medicina, Universidade Príncipe da Songkla, Songkhla, Tailândia.*

### recebido

25 de Junho de 2021

### aceito

31 de Agosto de 2021

article Publicado on-line

Dezembro 20, 2021

DOI <https://doi.org/10.1055/s-0041-1740292>

ISSN 0102-3616.

© 2021. Sociedade Brasileira de Ortopedia e Traumatologia. All rights reserved.

This is an open access article published by Thieme under the terms of the Creative Commons Attribution-NonDerivative-NonCommercial-License, permitting copying and reproduction so long as the original work is given appropriate credit. Contents may not be used for commercial purposes, or adapted, remixed, transformed or built upon. (<https://creativecommons.org/licenses/by-nc-nd/4.0/>)

Thieme Revinter Publicações Ltda., Rua do Matoso 170, Rio de Janeiro, RJ, CEP 20270-135, Brazil

**Resultados** A perda total de sangue não foi diferente entre o grupo TXA e o grupo controle (grupo TXA:  $459,48 \pm 456,32$  ml; e grupo controle:  $732,98 \pm 474,02$  ml;  $p = 0,14$ ). No entanto, não houve pacientes dentro do grupo TXA que necessitaram de transfusão de sangue, enquanto 4 pacientes no grupo controle fizeram transfusões de sangue homologênicas ( $p = 0,044$ ). Não houve complicações pós-operatórias, tais como complicação da ferida, tromboembolismo venoso ou complicações cardiovasculares dentro de qualquer grupo.

**Conclusão** O TXA tópico não conseguiu diminuir a perda total de sangue, mas foi capaz de reduzir as taxas de transfusão, em pacientes submetidos a hemiartroplastia de quadril bipolar cimentada em fraturas no pescoço femoral. Outros estudos com doses de TXA tópico em um tamanho amostral maior seriam benéficos.

**Nível de Evidência** II.

## Abstract

**Objective** Tranexamic acid (TXA) is an antifibrinolytic that is widely used for decreasing blood loss and blood transfusion rates in total hip arthroplasty. However, there is limited evidence of topical TXA usage in hip hemiarthroplasty for femoral neck fractures. The present study aimed to evaluate the effects of topical TXA on blood loss and on blood transfusions in femoral neck fracture patients who underwent cemented bipolar hemiarthroplasty.

**Methods** Twenty-six patients with femoral neck fractures who were scheduled for bipolar cemented arthroplasty were randomized into two groups. The first group of 12 patients received topical TXA during their operation, whereas 14 patients in the second group received a placebo. Hematocrit was measured at 6 and 24 hours postoperatively. Blood transfusions and postoperative complications were also recorded.

**Results** Total blood loss was not different between the TXA group and the control group (TXA group:  $459.48 \pm 456.32$  ml, and control group:  $732.98 \pm 474.02$  ml;  $p = 0.14$ ). However, there were no patients within the TXA group who required a blood transfusion, while there were 4 patients in the control group who received allogenic blood transfusions ( $p = 0.044$ ). There were no postoperative complications, such as wound complication, venous thromboembolism, or cardiovascular complications within either group.

**Conclusion** Topical TXA could not decrease total blood loss but was able to reduce transfusion rates in patients who underwent cemented bipolar hip hemiarthroplasty in femoral neck fractures. Further studies in doses of topical TXA in a larger sample size would be beneficial.

**Level of Evidence** II.

## Keywords

- ▶ tranexamic acid
- ▶ femoral neck fractures
- ▶ hemiarthroplasty
- ▶ arthroplasty, replacement, hip

## Introdução

O ácido tranexâmico (TXA) é um antifibrinolítico amplamente utilizado para diminuir as taxas de perda de sangue e de transfusão de sangue na artroplastia articular total.<sup>1,2</sup> Existem muitas rotas para a administração do TXA, como o uso oral, intravenoso, tópico e combinado.<sup>3,4</sup> Em uma meta-análise comparando formulações tópica, intravenosa e oral de TXA, os resultados evidenciaram que qualquer forma de TXA poderia reduzir a perda de sangue e o risco de transfusão em comparação com um placebo. Além disso, não havia propriedades preservadoras de sangue claramente superiores de cada uma em relação às outras.<sup>5</sup> No entanto, foi realizada uma meta-análise que constatou que o TXA tópico demons-

trou a menor razão de risco relativo em comparação com outras rotas. Além disso, o estudo sugeriu o uso de TXA tópico sozinho em pacientes com maiores riscos de trombose para o melhor perfil de segurança.<sup>6</sup> A administração do TXA tópico foi conduzida através da aplicação de TXA no local cirúrgico, colocado durante a operação, além de ser injetado no tubo de drenagem após o fechamento da ferida. Este método poderia produzir altas concentrações terapêuticas no local do sangramento, com absorção sistêmica mínima.<sup>7</sup>

Embora existam muitas evidências que sustentem o uso de TXA tópico na artroplastia total do quadril,<sup>8</sup> há evidências limitadas do uso tópico de TXA na hemiartroplastia do quadril, que é diferente da substituição total do quadril em

aspectos de perda de sangue e de tempo operacional.<sup>9</sup> Além disso, há apenas um número limitado de estudos que se concentram no uso de TXA na substituição do quadril para fraturas no pescoço femoral, que também tem características diferentes em comparação com a artroplastia do quadril eletiva de outras causas.<sup>10</sup> Há um estudo retrospectivo mostrando que pacientes que receberam TXA tópico na hemiartrorplastia de quadril sem cimento tiveram redução da perda sanguínea estimada, da drenagem do tubo de vácuo e do volume total de transfusões em comparação com pacientes que não receberam TXA.<sup>11</sup>

Assim, nosso estudo teve como objetivo avaliar o efeito do TXA tópico na perda de sangue e nas transfusões de sangue em pacientes com fratura no quadril submetidos a hemiartrorplastia bipolar cimentada. Imaginamos que o TXA tópico poderia reduzir a perda total de sangue em comparação com um placebo.

## Material e Métodos

O presente estudo foi um ensaio de controle randomizado prospectivo em ensaio clínico de grupo paralelo, de 2 braços, com uma razão de alocação de 1:1. O presente estudo foi realizado em um hospital de atenção terciária, de 1° de junho de 2017 a 31 de dezembro de 2019. Os procedimentos do presente estudo foram acionados de acordo com as diretrizes da Declaração de Helsinque no que diz respeito aos princípios éticos da pesquisa médica envolvendo sujeitos humanos.<sup>12</sup> O presente estudo foi aprovado pelo comitê de ética local e pelo conselho de revisão institucional. Todos os participantes incluídos no estudo assinaram o termo de consentimento informado.

Vinte e nove pacientes > 60 anos com fraturas no pescoço femoral programadas para artroplastia cimentada bipolar foram abordados para a possível inclusão no presente estudo. Os critérios de exclusão foram: pacientes que fizeram cirurgia anterior no quadril, fraturas patológicas, pacientes alérgicos ao TXA, histórico de tromboembolismo venoso, histórico de distúrbio de coagulação e histórico de infecção no quadril. Três pacientes foram excluídos do estudo pois um paciente apresentava fraturas patológicas e dois pacientes se recusaram a participar do estudo. Por fim, 26 pacientes foram inscritos no estudo (→ Fig. 1).

Todos os pacientes foram randomizados em dois grupos: o grupo TXA ou o grupo placebo. Todos os pacientes foram submetidos a hemiartrorplastia cimentada do quadril dentro do prazo adequado para a sua condição médica (média  $3,17 \pm 2,61$  dias após a internação), com as mesmas técnicas cirúrgicas e instrumentos sendo utilizados em ambos; as operações foram realizadas com abordagem posterior. O plugue de cimento foi colocado no canal intramedular em posição distal à haste femoral de 1 cm e, em seguida, o TXA foi aplicado. No grupo TXA, 1 g de solução TXA (20 ml) foi aplicado no canal femoral e no campo cirúrgico; depois, toda a solução TXA foi sugada após 5 minutos, sobre a qual a haste femoral e a cabeça foram então colocadas. Após o fechamento da ferida, 1 g de solução TXA (20 mL) foi injetado no campo cirúrgico através do tubo de drenagem a vácuo. O

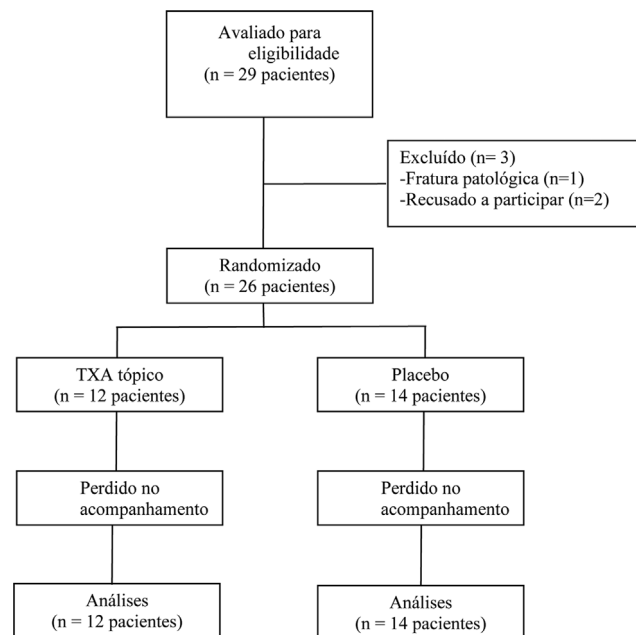


Fig. 1 Diagrama de estudo de fluxo.

tubo de drenagem a vácuo foi então fixado por 30 minutos antes de ser liberado. No grupo controle, foi aplicado o mesmo volume de solução salina de 0,9% normal, em vez de TXA, com os mesmos passos utilizados nos pacientes do grupo TXA. Todos os pacientes foram submetidos ao mesmo protocolo de cuidados pós-operatórios. Aspirina (comprimidos de 300 mg) foi prescrita no dia seguinte à cirurgia para profilaxia venosa de tromboembolismo. Os pacientes foram autorizados a ambular com um dispositivo de suporte no dia seguinte à cirurgia. Os hematócritos foram registrados às 6 e 24 horas do pós-operatório. Os pacientes recebiam transfusões de sangue se o hematócrito estivesse < 25%. A perda total de sangue foi calculada com Camarasa et al.,<sup>13</sup> com hematócrito medido antes da operação e 24 horas após a operação.

A randomização de bloco de quatro foi realizada por números aleatórios gerados por computador, para randomizar os pacientes nos dois grupos. Envelopes selados e opacos foram utilizados para a alocação de pacientes e foram abertos na manhã do dia da cirurgia por um farmacêutico da farmácia hospitalar de internação, que também preparou a solução para aplicação no campo operacional. Todos os 26 pacientes foram alocados em 2 grupos, com 12 pacientes no grupo TXA e 14 pacientes no grupo controle. Tanto os pacientes quanto os cirurgiões foram cegos ao grupo de pacientes, tanto pelos recipientes de TXA quanto pelos placebos idênticos na aparência.

## Análise estatística

Dados demográficos dos pacientes, incluindo idade, peso, altura, índice de massa corporal (IMC), tempo de protrombina, hematócrito pré-operatório, perda de sangue intraoperatória, tempo de cirurgia e perda total de sangue foram avaliados com um teste *t*. O teste qui-quadrado de Pearson foi

utilizado para comparar os gêneros e a incidência de transfusão de sangue. O software *r* versão 3.1.0 (R Foundation for statistical computing, Viena, Áustria) foi utilizado para analisar os dados. A significância estatística foi assumida se o valor *p* fosse < 0,05.

## Resultados

Os dados demográficos da linha de base não foram diferentes entre os grupos em termos de idade, gênero, peso, altura, IMC, tempo de protrombina, hematócrito pré-operatório, perda de sangue intraoperatória e tempo de operação (► **Tabela 1**).

A perda total de sangue não foi diferente entre o grupo TXA e o grupo controle (grupo TXA: 459,48 ± 456,32 mL, e grupo controle: 732,98 ± 474,02 mL, *p* = 0,14). Não houve pacientes no grupo TXA que necessitaram de transfusões de sangue, enquanto 4 pacientes no grupo controle receberam transfusões de sangue halogênicas (*p* = 0,044). Não houve diferença de internação pós-operatória entre os 2 grupos (grupo TXA: 4,25 ± 1,29 dia, e grupo controle: 4,71 ± 1,27 ml, *p* = 0,364). Não houve complicações pós-operatórias, tais como complicação da ferida, tromboembolismo venoso ou complicações cardiovasculares, em nenhum dos grupos.

## Discussão

O ácido tranexâmico é seguro e eficaz para reduzir a perda de sangue e a transfusões de sangue na artroplastia do quadril.<sup>14-16</sup> Houve um relato de que a administração de TXA intravenosa poderia reduzir a incidência média de transfusões e tinha tendência a diminuir as taxas de transfusão, em comparação com um placebo, em pacientes submetidos a artroplastia do quadril para fraturas agudas do pescoço femoral.<sup>10</sup> No entanto, há evidências limitadas de uso tópico de TXA na hemiartroplastia do quadril bipolar em fraturas no pescoço femoral. Por isso, os autores realizaram o presente estudo para avaliar o efeito da TXA tópico em pacientes com fratura no pescoço femoral que foram submetidos a hemiar-

troplastia cimentada do quadril. Descobrimos que o TXA tópico não reduziu a perda total de sangue ou a internação hospitalar. No entanto, o estudo constatou que o TXA tópico poderia reduzir a taxa de transfusão de sangue.

O presente estudo teve várias limitações. Em primeiro lugar, embora houvesse apenas um pequeno número de participantes, os achados do presente estudo serão úteis na organização de um estudo futuro, com poder adequado para validar nossos achados. Em segundo lugar, o presente estudo avaliou apenas 24 horas após o operatório, o que pode ser um período muito curto em comparação com outros estudos. No entanto, os autores acreditam que a maior parte da hemorragia pós-operatória ocorre dentro de 24 horas após o operatório. Assim, estudos adicionais, com maior número de participantes e com maior duração para coleta de dados, seriam benéficos.

Nossos resultados demonstraram que a perda total de sangue não foi diferente entre os grupos. Isto contradizia os resultados de estudos anteriores. Yue et al.<sup>17</sup> relataram um ensaio controlado randomizado duplo-cego avaliando os efeitos de uma alta dose de TXA tópico de 3 g na artroplastia total do quadril comparando-a com um placebo. Este estudo constatou que o TXA tópico reduziu significativamente a perda total de sangue quando comparada com a do grupo controle. Além disso, Kwak et al.<sup>11</sup> realizaram um estudo de caso-controle em pacientes submetidos a hemiartroplastia bipolar sem cimento para fraturas no pescoço femoral que receberam TXA tópico em comparação com pacientes que não receberam TXA tópico. Este estudo também demonstrou que os pacientes do grupo TXA apresentaram menor perda de sangue.

No nosso estudo, a taxa de transfusão foi menor no grupo TXA em comparação com o grupo controle. Da mesma forma, um estudo randomizado de Tavares Sánchez-Monge et al.,<sup>18</sup> comparando TXA tópico e placebo em 119 pacientes com artroplastia total do quadril, relatou menores percentuais de pacientes transfundidos (35,9 versus 19,3%). Houve também um ensaio controlado randomizado duplo-cego que constatou que a aplicação tópica de TXA na artroplastia total primária do quadril reduziu as transfusões de 22,4 para

**Tabela 1** Dados demográficos

Característica	Grupo TXA <i>n</i> = 12	Grupo controle <i>n</i> = 14	valor- <i>p</i>
Idade (anos)	81,67 ± 5,76*	80,57 ± 8,23*	0,703
Gênero (masculino: feminino)	3:9	6:8	0,34
Peso (kg)	54,08 ± 8,63*	57,64 ± 10,57*	0,361
Altura (cm)	158,08 ± 7,68*	161,5 ± 5,42*	0,197
IMC (kg/m <sup>2</sup> )	21,55 ± 2,45*	22,02 ± 3,5*	0,706
Tempo de protrombina (seg)	11,89 ± 1,1	12,34 ± 0,54	0,186
Hematócrito pré-operatório (%)	33,67 ± 3,97	35,11 ± 4	0,367
Perda de sangue intraoperatória (mL)	243,33 ± 110,32	242,86 ± 110,69	0,991
Tempo de operação (min)	160 ± 18,34	161,07 ± 28,8	0,913

Abreviações: IMC, índice de massa corporal.

\*Valores médios com desvios padrão.

5,7%, em comparação com um placebo.<sup>17</sup> Além disso, um estudo de caso-controle também constatou que pacientes com hemiartroplastia para fraturas no pescoço femoral que receberam TXA tópico apresentaram menores taxas de transfusão, juntamente com um volume de transfusão total menor do que o do grupo controle.

O presente estudo constatou que o TXA tópico não aumentou as complicações pós-operatórias nem reduziu a permanência hospitalar. Estudos anteriores sobre TXA tópico em artroplastia total do quadril e hemiartroplastia do quadril tiveram os mesmos resultados.<sup>11,17,19</sup> Liu et al.<sup>19</sup> relatou um estudo retrospectivo em pacientes com fratura do pescoço femoral submetidos a hemiartroplastia do quadril que receberam TXA intra-articular em comparação com um grupo controle, e estes resultados não mostraram trombose venosa profunda ou embolia pulmonar em nenhum dos grupos; além disso, a internação hospitalar não foi diferente entre os grupos. Outro estudo, de Kang et al.,<sup>20</sup> também demonstrou que 80 pacientes submetidos à artroplastia primária total do quadril ou a hemiartroplastia do quadril bipolar e receberam TXA tópico não tiveram complicações como infecção, trombose venosa profunda ou doenças cardiovasculares.

## Conclusões

O TXA tópico não conseguiu reduzir a perda total de sangue nem a internação hospitalar, mas foi capaz de diminuir a taxa de transfusão, sem aumentar as complicações da ferida e tromboembólicas em pacientes submetidos a hemiartroplastia cimentada bipolar do quadril em fraturas no pescoço femoral. Estudos posteriores em doses de TXA tópico ou eficácia de TXA tópico, comparando outras rotas de TXA em um tamanho amostral maior, seriam benéficos.

### Registro de Julgamentos Públicos

Registro de Ensaios Clínicos Tailandeses (<http://www.clinicaltrials.in.th>): TCTR20201224005

### Fonte de Financiamento

O financiamento para a presente pesquisa foi fornecido pela Faculdade de Medicina, Prince of Songkla University, Songkhla, Tailândia (bolsa número 59-390-11-1). Os financiadores não tiveram papel na concepção do estudo, coleta ou análise de dados, tampouco na decisão de publicar ou elaborar o manuscrito.

### Contribuições dos Autores

Hongnaparak T. projetou o estudo, a coleta de dados, realizou a análise e a elaboração do manuscrito; Binlath F. e Tanutit P. projetaram o estudo e a coleta de dados; lamthanaporn K. projetou o estudo e a preparação do manuscrito; Yuenyongviwat Y. projetou o estudo, realizou a análise e a preparação do manuscrito. Todos os autores leram e aprovaram o manuscrito final.

### Disponibilidade de Dados e Materiais

Os conjuntos de dados gerados durante o presente estudo estão disponíveis por meio do autor correspondente mediante solicitação razoável.

### Conflito de Interesses

Os autores declaram não haver conflito de interesses.

### Agradecimentos

Os autores desejam agradecer a Andrew Jonathan Tait, do Departamento de Assuntos Internacionais, por sua ajuda na revisão da língua inglesa do presente relatório.

## Referências

- Sun Q, Li J, Chen J, Zheng C, Liu C, Jia Y. Comparison of intravenous, topical or combined routes of tranexamic acid administration in patients undergoing total knee and hip arthroplasty: a meta-analysis of randomised controlled trials. *BMJ Open* 2019;9(01):e024350
- Xiong H, Liu Y, Zeng Y, Wu Y, Shen B. The efficacy and safety of combined administration of intravenous and topical tranexamic acid in primary total knee arthroplasty: a meta-analysis of randomized controlled trials. *BMC Musculoskelet Disord* 2018; 19(01):321
- Luo ZY, Wang D, Meng WK, et al. Oral tranexamic acid is equivalent to topical tranexamic acid without drainage in primary total hip arthroplasty: A double-blind randomized clinical trial. *Thromb Res* 2018;167:1–5
- Zhang P, Liang Y, Chen P, Fang Y, He J, Wang J. Intravenous versus topical tranexamic acid in primary total hip replacement: A meta-analysis. *Medicine (Baltimore)* 2016;95(50):e5573
- Fillingham YA, Ramkumar DB, Jevsevar DS, et al. The Efficacy of Tranexamic Acid in Total Hip Arthroplasty: A Network Meta-analysis. *J Arthroplasty* 2018;33(10):3083–3089.e4
- Xu S, Chen JY, Zheng Q, et al. The safest and most efficacious route of tranexamic acid administration in total joint arthroplasty: A systematic review and network meta-analysis. *Thromb Res* 2019; 176:61–66
- Alshryda S, Sukeik M, Sarda P, Blenkinsopp J, Haddad FS, Mason JM. A systematic review and meta-analysis of the topical administration of tranexamic acid in total hip and knee replacement. *Bone Joint J* 2014;96-B(08):1005–1015
- Rizzo M, Russo AP, Guarino A, Izzo A, Mariconda M. A comparative study of combined intravenous and topical administration of tranexamic acid with topical tranexamic acid alone for blood loss reduction after primary uncemented total hip arthroplasty. *J Biol Regul Homeost Agents* 2020;34(3, Suppl. 2):105–110, 2019
- van den Bekerom MP, Hilverdink EF, Sierevelt IN, et al. A comparison of hemiarthroplasty with total hip replacement for displaced intracapsular fracture of the femoral neck: a randomised controlled multicentre trial in patients aged 70 years and over. *J Bone Joint Surg Br* 2010;92(10):1422–1428
- Watts CD, Houdek MT, Sems SA, Cross WW, Pagnano MW. Tranexamic Acid Safely Reduced Blood Loss in Hemi- and Total Hip Arthroplasty for Acute Femoral Neck Fracture: A Randomized Clinical Trial. *J Orthop Trauma* 2017;31(07):345–351
- Kwak DK, Jang CY, Kim DH, Rhyu SH, Hwang JH, Yoo JH. Topical tranexamic acid in elderly patients with femoral neck fractures treated with hemiarthroplasty: efficacy and safety? - a case-control study. *BMC Musculoskelet Disord* 2019;20(01):228
- Goodyear MD, Krleza-Jeric K, Lemmens T. The Declaration of Helsinki. *BMJ* 2007;335(7621):624–625

- 13 Camarasa MA, Ollé G, Serra-Prat M, et al. Efficacy of aminocaproic, tranexamic acids in the control of bleeding during total knee replacement: a randomized clinical trial. *Br J Anaesth* 2006;96(05):576–582
- 14 Chen S, Wu K, Kong G, Feng W, Deng Z, Wang H. The efficacy of topical tranexamic acid in total hip arthroplasty: a meta-analysis. *BMC Musculoskelet Disord* 2016;17:81
- 15 Fernández-Cortiñas AB, Quintáns-Vázquez JM, Gómez-Suárez F, Murillo OS, Sánchez-López BR, Pena-Gracia JM. Effect of tranexamic acid administration on bleeding in primary total hip arthroplasty. Efecto de dosis única intravenosa de ácido tranexâmico sobre el sangrado en artroplastia total de cadera. Estudio prospectivo, controlado y aleatorizado *Rev Esp Cir Ortop Traumatol* 2017;61(05):289–295
- 16 Xie J, Hu Q, Huang Q, Ma J, Lei Y, Pei F. Comparison of intravenous versus topical tranexamic acid in primary total hip and knee arthroplasty: An updated meta-analysis. *Thromb Res* 2017;153:28–36
- 17 Yue C, Kang P, Yang P, Xie J, Pei F. Topical application of tranexamic acid in primary total hip arthroplasty: a randomized double-blind controlled trial. *J Arthroplasty* 2014;29(12):2452–2456
- 18 Tavares Sánchez-Monge FJ, Aguado Maestro I, Bañuelos Díaz A, Martín Ferrero MÁ, García Alonso MF. Efficacy and safety of the topical application of tranexamic acid in primary cementless hip arthroplasty: prospective, randomised, double-blind and controlled study. Eficacia y seguridad de la aplicación del ácido tranexâmico tópico en la artroplastia primaria no cementada de cadera: estudio prospectivo, aleatorizado, doble ciego y controlado *Rev Esp Cir Ortop Traumatol (Engl Ed)* 2018;62(01):47–54
- 19 Liu W, Hui H, Zhang Y, Lin W, Fan Y. Intra-Articular Tranexamic Acid Injection During the Hip Hemi-Arthroplasty in Elderly Patients: A Retrospective Study. *Geriatr Orthop Surg Rehabil* 2018;9:2151459318803851
- 20 Kang JS, Moon KH, Kim BS, Yang SJ. Topical administration of tranexamic acid in hip arthroplasty. *Int Orthop* 2017;41(02):259–263