



Prevalencia de la osificación heterotópica tras artroplastia de disco cervical a los 5 años

Prevalence of Heterotopic Ossification after Cervical Disk Arthroplasty at 5 Years

Ivan A. Stepanov¹  Vladimir A. Beloborodov¹

¹Departamento de Cirugía General y Anestesiología, Irkutsk State Medical University, Irkutsk, Russia

Address for correspondence Ivan A. Stepanov, MD, Krasnogo Vosstaniya Str. 1, 664003, Irkutsk, Irkutskaya Oblast', Russia (e-mail: stepanovivanneuro@gmail.com).

Rev Chil Ortop Traumatol 2021;62(3):e174–e179.

Resumen

Introducción En los últimos años, la artroplastia de disco cervical (ADC) se ha utilizado ampliamente en pacientes como alternativa a la disectomía y fusión cervical anterior (DFCA). Sin embargo, se han informado osificación heterotópica (OH) y fusión espontánea después de ADCs, y el desarrollo de OH puede dificultar el mantenimiento de movimiento después de la artroplastia.

Materiales y Métodos El procedimiento ADC con prótesis Activ C y M6-C se realizó en 127 pacientes. El tiempo medio de seguimiento fue de 58.4 meses, con un rango de 51 a 66 meses.

Resultados Las osificaciones de grado 1 estuvieron presentes en 11 niveles (8,6%). Un total de 45 (35,4%) segmentos eran de OH de grado 2. Las OHs que produjeron restricciones del rango de movimiento estuvieron presentes en 13 (10,2%) casos. A los 5 años de seguimiento, sólo había 9 (7,0%) pacientes con osificación de grado 4 en el grupo de prótesis de disco artificial M6-C. En el análisis de la supervivencia tras la ocurrencia de OH, la mediana de los pacientes fue de $28,3 \pm 5,6$ meses. El grupo de prótesis de disco artificial Activ C tuvo una supervivencia estadísticamente más larga ($49,5 \pm 7,8$ meses) que el grupo de disco M6-C.

Conclusiones En este estudio, el 61,4% de los pacientes desarrollaron OH en un período de seguimiento medio de 58,4 meses. En el análisis de la supervivencia tras la ocurrencia de OH, la mediana de los pacientes fue de $28,3 \pm 5,6$ meses. El grupo de prótesis de disco artificial Activ C tuvo una supervivencia estadísticamente más larga ($49,5 \pm 7,8$ meses) que el grupo de disco M6-C.

Palabras Clave

- ▶ disectomía y fusión cervical anterior
- ▶ artroplastia de disco cervical
- ▶ osificación heterotópica
- ▶ prevalencia
- ▶ prótesis Activ C
- ▶ prótesis M6-C

recibido
03 de junio de 2020
aceptado
06 de agosto de 2021

DOI <https://doi.org/10.1055/s-0041-1740171>.
ISSN 0716-4548.

© 2021. Sociedad Chilena de Ortopedia y Traumatología. All rights reserved.

This is an open access article published by Thieme under the terms of the Creative Commons Attribution-NonDerivative-NonCommercial-License, permitting copying and reproduction so long as the original work is given appropriate credit. Contents may not be used for commercial purposes, or adapted, remixed, transformed or built upon. (<https://creativecommons.org/licenses/by-nc-nd/4.0/>)

Thieme Revinter Publicações Ltda., Rua do Matoso 170, Rio de Janeiro, RJ, CEP 20270-135, Brazil

Abstract

Introduction In recent years, cervical disk arthroplasty (CDA) has become widely used in patients as a substitute to anterior cervical discectomy and fusion (ACDF). However, heterotopic ossification (HO) and spontaneous fusion after CDA have been reported, and maintenance of motion following arthroplasty can be hindered by the development of HO.

Materials and Methods The CDA procedure with Activ C and M6-C prostheses was performed on 127 patients. The mean follow-up time was of 58.4 months, ranging from 51 to 66 months.

Results Grade-1 ossifications were present in 11 (8.6%) levels. A total of 45 (35.4%) segments showed grade-2 HO. Cases of HO that led to restrictions in the range of motion were present in 13 (10.2%) patients. Five years postoperatively, there were only 9 (7.0%) patients with grade-4 ossifications in the M6-C artificial disk prosthesis group. In the survival analysis after HO occurrence, the median survival of the patients was of 28.3 ± 5.6 months. The Activ C artificial disk prosthesis group had a statistically longer survival (49.5 ± 7.8 months) than the M6-C disk group.

Conclusion In the present study, 61.4% of the patients developed HO at a mean follow-up period of 58.4 months. In the survival analysis after HO occurrence, the median survival of the patients was of 28.3 ± 5.6 months. The Activ C artificial disk prosthesis group had a statistically longer survival (49.5 ± 7.8 months) than the M6-C disk group.

Keywords

- ▶ anterior cervical discectomy and fusion
- ▶ cervical disk arthroplasty
- ▶ heterotopic ossification
- ▶ prevalence
- ▶ activ C prosthesis
- ▶ M6-C prosthesis

Introducción

La discectomía y fusión cervical anterior (DFCA) es el patrón oro para el tratamiento quirúrgico de la enfermedad degenerativa del disco cervical con un éxito clínico a largo plazo.^{1,2} En los últimos años, la artroplastia de disco cervical (ADC) se ha utilizado ampliamente en pacientes como sustituto para la DFCA.³ La introducción de la ADC comenzó con el concepto de preservación del movimiento para tratar la enfermedad degenerativa del disco cervical. La preservación del movimiento imita de modo más fiel el movimiento natural de la columna cervical, y se cree que preserva los segmentos adyacentes de la degeneración a largo plazo en comparación con la DFCA.⁴ Los ensayos controlados aleatorios⁵⁻⁷ han informado buenos resultados y una alta satisfacción del paciente después de la ADC.

Sin embargo, se ha reportado⁸ osificación heterotópica (OH) y fusión espontánea después de una ADC, y el mantenimiento del movimiento después de la artroplastia puede verse obstaculizado por el desarrollo de OH. La OH se define como la formación de hueso fuera del sistema esquelético. Es un fenómeno bien conocido en el campo de la artroplastia total de cadera o de articulación de rodilla, e impide la actividad de los pacientes después de la cirugía.⁹ McAfee et al.¹⁰ ya describieron y clasificaron el fenómeno de OH para la artroplastia total de disco lumbar. La tasa de OH después de ADCs no está clara, pues las tasas informadas varían drásticamente, lo que genera más debate y preocupación en torno a la tasa real y el impacto de la OH. No se han estudiado lo suficiente los efectos a largo plazo de la OH que resultan en una fusión no intencionada.

El propósito de este estudio fue evaluar la prevalencia de OH y realizar un análisis de la supervivencia tras la ocurrencia de OH entre pacientes después de una artroplastia de disco cervical a los 5 años de seguimiento.

Métodos**Población de pacientes**

El procedimiento de ADC con prótesis Activ C (B. Braun, Sheffield, Reino Unido) y M6-C (Spinal Kinetics, Sunnyvale, CA, EEUU) fue realizado en 127 pacientes, incluidos 65 (51,1%) mujeres y 62 (48,8%) hombres que tenían enfermedad degenerativa del disco cervical sintomática que no respondía al tratamiento conservador entre enero de 2009 y junio de 2011. Los pacientes eran menores de 50 años, con edad media de 38,4 (rango: 18-49) años.

Criterios de elegibilidad y seguimiento

El criterio de inclusión fue la hernia de disco cervical sintomática en los niveles de C3-C4 a C6-C7 con movilidad preservada ($> 3^\circ$ y $< 11^\circ$) en el segmento afectado. Los criterios de exclusión fueron traumatismo, deformidad cifótica, osificación del ligamento longitudinal posterior, o inestabilidad de la columna cervical. Otros criterios de exclusión fueron osteoporosis avanzada, artritis reumatoide, y espondilitis anquilosante (enfermedad de Bekhterev). El tiempo medio de seguimiento fue de 58,4 meses, con un rango de 51 a 66 meses. El protocolo del estudio fue aprobado por el comité de ética local siguiendo la Declaración de Helsinki.¹¹

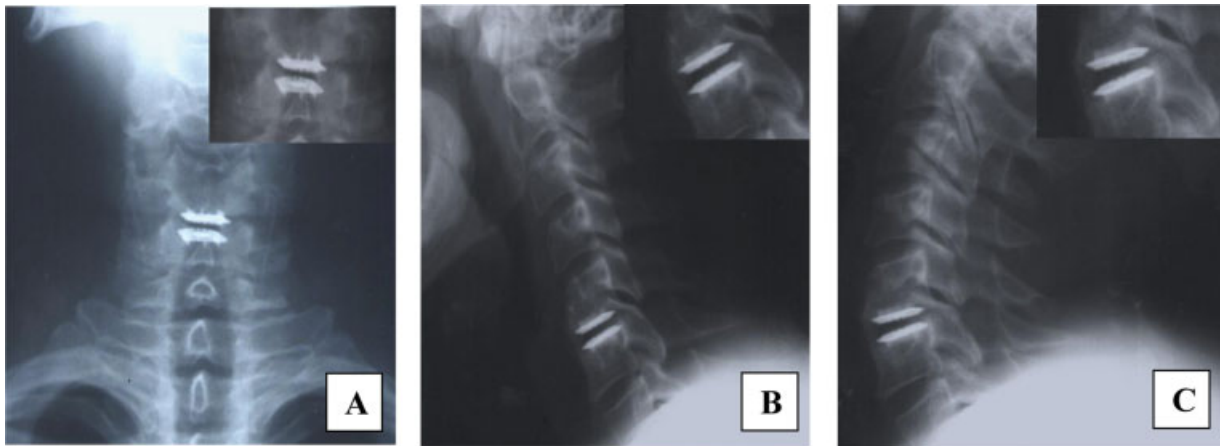


Fig. 1 Paciente del sexo masculino, de 41 años, con enfermedad degenerativa del disco intervertebral C5-C6 tratado mediante procedimiento ADC. Se pueden observar signos claros de OH de grado III, sin una reducción significativa del movimiento de la prótesis en flexión y extensión a los cinco años de seguimiento: (A) radiografía frontal; (B) radiografía lateral en flexión; (C) radiografía lateral en extensión.

Procedimiento quirúrgico

Después de un abordaje estándar microquirúrgico anterior de Cloward, se marcó la línea media bajo control fluoroscópico. Se realizaron discectomía y descompresión, y el segmento se separó y se mantuvo así mediante tornillos de retención. Después de probar la altura y el ancho del disco intervertebral por fluoroscopia, se implantó la prótesis adecuada. Se pidió a los pacientes que se levantaran de la cama 24 horas después. Se requirió llevar un collarín no más de una semana.

Evaluación clínica

Los resultados clínicos de los pacientes incluyeron el índice de discapacidad cervical (IDC), la escala visual analógica (EVA) para el dolor de cuello/brazo, y el puntaje del componente físico (PCF)/puntaje del componente mental (PCM) del cuestionario corto (12) de salud (Short Form [12], SF-12, en inglés).

Evaluación radiológica

Se utilizaron radiografías cervicales laterales obtenidas en períodos programados antes y después de la cirugía para

identificar la OH (→Fig. 1). La OH de algunos casos se confirmó mediante tomografía computarizada (TC) (→Fig. 2). La OH se clasificó según la clasificación de McAfee et al.¹⁰ Se investigó la tasa de ocurrencia, el período libre de ocurrencia, y la ubicación y el grado de las OHs según los diferentes tipos de prótesis. El comportamiento de la OH fue observado por dos cirujanos de columna independientes.

Análisis estadístico

Los análisis de datos se realizaron en los programas Microsoft Office Excel 2016 (Microsoft Corp., Redmond, WA, EEUU) y Statistical Package for the Social Sciences (IBM SPSS Statistics for Windows, IBM Corp., Armonk, NY, EEUU), versión 21.0. Se adoptó un nivel de significancia de 0,05 para todas las pruebas. El análisis estadístico se realizó mediante pruebas *t* y pruebas de Wilcoxon.

Resultados

Las características de referencia y las puntuaciones de los pacientes se clasificaron en OH clínicamente relevante y no

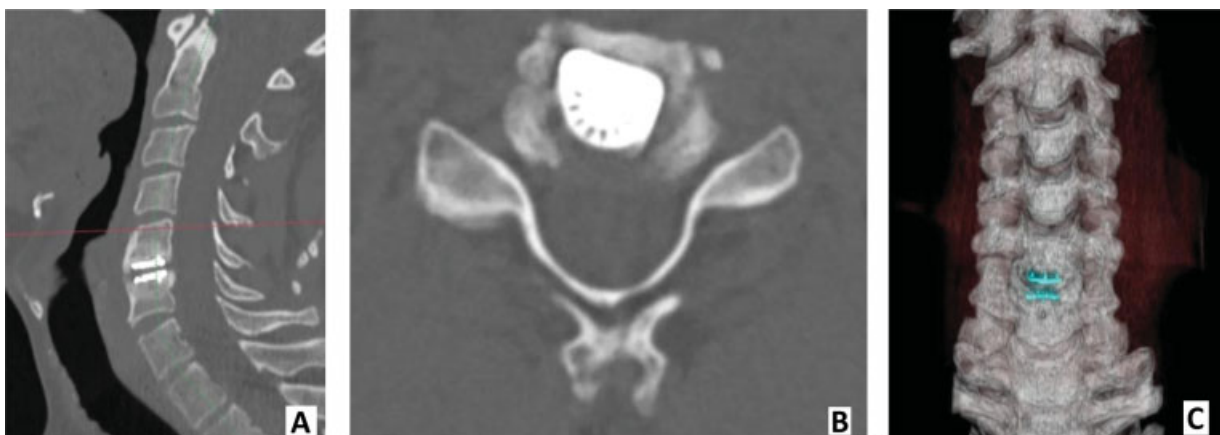

Fig. 2 Tomografías computarizadas (TCs) de OH de grado III (caso clínico anterior): (A) TC sagital; (B) TC axial; (C) TC tridimensional.

Tabla 1 Características de referencia de los pacientes con OH de bajo y alto grado 5 años después de la ADC

	Grupo con OH de bajo grado (n=56)	Grupo con OH de alto grado (n=22)	p
Edad media (años)	39,2 ± 7,3	38,6 ± 6,6	0,81
Sexo femenino: n (%)	11 (19,6%)	16 (72,2%)	0,07
Altura (cm)	173,5 ± 11,3	175,5 ± 11,2	0,26
Peso (kg)	75,2 ± 10,8	79,3 ± 17,4	0,08
Índice de masa corporal*	25,4 ± 2,5	25,7 ± 3,8	0,74
Índice de discapacidad cervical	17,9	19,9	0,17
Escala visual analógica para dolor del cuello	19,2	21,1	0,37
Escala visual analógica para dolor del brazo	15,4	16,9	0,44
PCF del SF-12	46,8	45,3	0,27
PCM del SF-12	50,5	50,2	0,96
Operación en el nivel C5-C6: n (%)	16 (28,5%)	12 (54,5%)	0,19

Abreviaturas: ADC, artroplastia de disco cervical; OH, osificación heterotópica; PCF, puntaje del componente físico; PCM, puntaje del componente mental; SF-12, Short Form (12), cuestionario corto (12) de salud, en inglés.

Nota: *El índice de masa corporal es el peso en kilogramos dividido por el cuadrado de la altura en metros.

relevante presente a los cinco años (►Tabla 1). Estos resultados fueron categorizados para evaluar las tendencias; por lo tanto, las estadísticas no se ejecutaron con estos datos.

En 49 (38,5%) segmentos tratados, no se detectó OH. Las osificaciones de grado 1 estuvieron presentes en 11 (8,6%) niveles. Un total de 45 (35,4%) segmentos mostraron OH de

Tabla 2 Distribución de los diferentes grados de osificación heterotópica según el tipo de prótesis

	Grado 1	Grado 2	Grado 3	Grado 4
Activ C	5 (3,9%)	27 (21,3%)	8 (6,3%)	7 (5,5%)
M6-C	6 (4,7%)	18 (14,1%)	5 (3,9%)	2 (1,5%)
Todas las prótesis	11 (8,6%)	45 (35,4%)	13 (10,2%)	9 (7,0%)

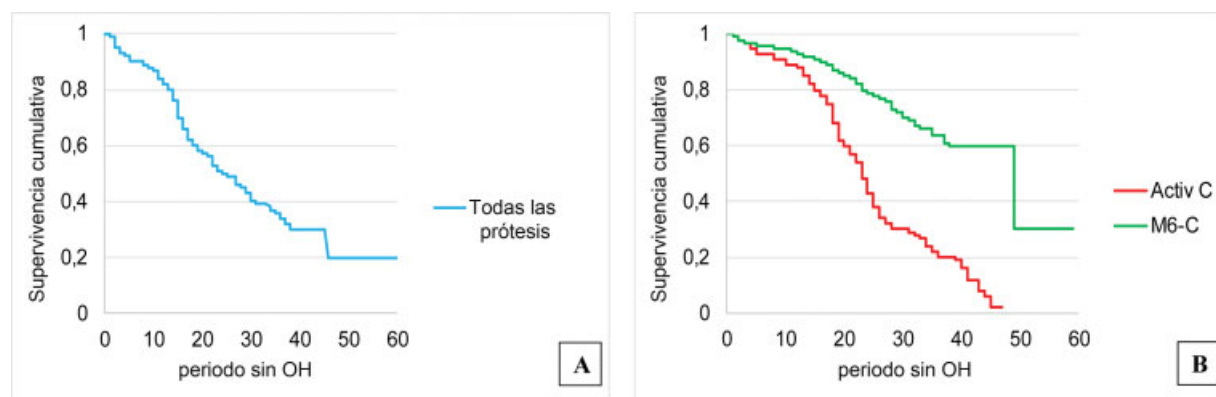
grado 2. Las OHs que llevaron a restricciones del rango de movimiento estuvieron presentes en 13 (10,2%) casos. Cinco años después de la operación, solamente había 9 (7,0%) pacientes con osificaciones de grado 4 en el grupo con prótesis de disco artificial M6-C.

La osificación localizada anteriormente fue más frecuente que la de localización posterior, pero se debe considerar la dificultad en la detección de la osificación posterior mediante radiografías simples. La distribución de los diferentes grados de OH según el tipo de prótesis se muestra en la ►Tabla 2.

En el análisis de la supervivencia tras la ocurrencia de OH, la mediana de los pacientes fue de 28,3 ± 5,6 meses. El grupo con prótesis de disco artificial Activ C tuvo una supervivencia estadísticamente más larga (49,5 ± 7,8 meses) que el grupo con disco M6-C ($p = 0,003$) (►Fig. 3).

Discusión

Es de conocimiento común que la OH es una complicación posoperatoria inevitable después del procedimiento de ADC, y puede disminuir el rango de movimiento del segmento operado, lo que va en contra del objetivo fundamental de implantar un disco artificial.^{12,13} Estudios previos reportaron varios resultados sobre la ocurrencia de OH. Lee et al.¹⁴ relataron que el 78,6% de los pacientes presentaron OH en un período de seguimiento medio de 43,4 meses, pero Leung et al.¹⁵ reportaron un 17,8% en los pacientes estudiados a los 12 meses de seguimiento. En el

**Fig. 3** Análisis de supervivencia tras la ocurrencia de OH: (A) – la mediana de los pacientes fue de 28,3 ± 5,6 meses; (B) el grupo con prótesis de disco artificial Activ C tuvo una supervivencia estadísticamente más larga (49,5 ± 7,8 meses) que el grupo con prótesis M6-C ($p = 0,003$).

estudio realizado por Yang et al.,¹⁶ la prevalencia fue de hasta un 90%, pero sus resultados se basaron en un seguimiento de 30 años. En la presente investigación, sólo el 38,5% de los pacientes no mostraron signos de OH después de la ADC. Existe la hipótesis de que la OH no es un fenómeno estático, sino un fenómeno dinámico y progresivo, que se ve afectado por el medio ambiente.¹⁷ De ser así, una duración diferente del seguimiento definitivamente afectaría los resultados finales.

Los factores asociados con la ocurrencia de OH no se han aclarado. Nunley et al.¹⁸ mostraron que las razones de probabilidades indicaron que la visita de seguimiento, el sexo masculino, y el puntaje preoperatorio en la EVA para el dolor de cuello están relacionados con el desarrollo de OH, mientras que los cocientes de riesgo indicaron el sexo masculino, la obesidad, la cobertura de la placa terminal, los niveles tratados, y el puntaje preoperatorio en la EVA para el dolor de cuello. Yi et al.¹⁹ encontraron diferencias en la ocurrencia de OH según los distintos tipos de prótesis. El uso del Bryan Disc, que es la prótesis menos costreñida, mostró una incidencia significativamente menor de ocurrencia de OH en comparación con otras prótesis. Los autores¹⁹ propusieron que las diferencias en el diseño, las propiedades biomecánicas, y el componente específico de articulación de la placa terminal de la prótesis podrían contribuir a la formación de OH. En el presente estudio, la prótesis M6-C también mostró una incidencia significativamente menor de ocurrencia de OH en comparación con el disco artificial Activ C. Park et al.²⁰ descubrieron que la técnica quirúrgica de ADC influyó en el desarrollo de OH. En este estudio, dos cirujanos de columna realizaron todos los procedimientos de ADC. Sin embargo, tenían diferentes técnicas para recortar las placas terminales. Un cirujano de columna usó una fresa de bola estriada, mientras que el otro usó una fresa tipo diamante. El estudio mostró que el uso de fresa de bola estriada resultó en una tasa significativamente mayor de OH.

Se han discutido varios otros posibles factores causales con respecto a la OH, como no tratar a los pacientes con antiinflamatorios no esteroideos (AINEs) después de diferentes procedimientos quirúrgicos. El uso de AINEs para prevenir la OH después de un reemplazo total de cadera se reportó anteriormente.²¹ Los protocolos de estudio de ensayos clínicos para ADC realizados por la Administración de Alimentos y Medicamentos de los EEUU (Food and Drug Administration, FDA, en inglés) incluyeron el uso perioperatorio de AINEs en un intento de prevenir la ocurrencia de OH. Un estudio²² ha descrito una tendencia hacia la disminución de la formación de OH en pacientes que usaron AINEs después de ADC en comparación con aquellos que no lo hicieron, pero la diferencia no fue estadísticamente significativa. Los AINEs no se usaron de forma rutinaria en la presente investigación, y estudios adicionales deben evaluar el papel de los AINEs en el desarrollo de OH tras CDA.

Otros factores predisponentes que se han discutido son la edad y el sexo. Anteriormente, se había informado que el sexo masculino se correlacionaba con la formación de OH,²³ y podría ser un factor contribuyente con respecto a la

diferencia observada en la ocurrencia en comparación con otros informes. Sin embargo, la proporción actual hombre/mujer no fue muy diferente de la de los otros estudios. No hubo relación entre las OHs de alto y bajo grado y la edad o el sexo en el presente estudio.

Limitaciones

Las limitaciones de este estudio son que sólo se investigaron dos tipos de discos artificiales, y que la población de pacientes era relativamente pequeña. Además, la determinación de OH fue uniformada sólo por la clasificación de McAfee et al.¹⁰

Conclusión

En el presente estudio, el 61,4% de los pacientes presentaron OH en un período de seguimiento medio de 58,4 meses. En el análisis de supervivencia tras la ocurrencia de OH, la mediana de los pacientes fue de $28,3 \pm 5,6$. El grupo con prótesis de disco artificial Activ C tuvo una supervivencia estadísticamente más larga ($49,5 \pm 7,8$ meses) que el grupo con disco M6-C. Esta información es útil para permitir que los cirujanos y los pacientes comprendan mejor la OH durante el seguimiento. Se necesitan ensayos controlados aleatorios con un seguimiento aún más prolongado para obtener respuestas más definitivas sobre la ocurrencia de OH, los factores asociados con su surgimiento, y su impacto en la movilidad, así como en el resultado clínico.

Aprobación Ética

La aprobación de la junta de revisión institucional fue obtenida por el comité de ética de la Irkutsk State Medical University (2013–51/5).

Financiamiento

Los autores no tienen fuentes de financiamiento que declarar.

Conflicto of Intereses

Los autores no tienen conflicto de intereses que declarar.

Agradecimientos

Los autores agradecen al personal del Departamento de Cirugía General y Anestesiología de la Irkutsk State Medical University, por su apoyo.

Referencias

- Ofluoglu AE, Erdogan U, Aydogan M, Cevik OM, Ofluoglu O. Anterior cervical fusion with interbody cage containing beta-tricalcium phosphate: Clinical and radiological results. *Acta Orthop Traumatol Turc* 2017;51(03):197–200. Doi: 10.1016/j.aott.2017.03.001
- Wang T, Wang H, Liu S, An HD, Liu H, Ding WY. Anterior cervical discectomy and fusion versus anterior cervical corpectomy and fusion in multilevel cervical spondylotic myelopathy: A meta-analysis. *Medicine (Baltimore)* 2016;95(49):e5437. Doi: 10.1097/md.00000000000012618

- 3 Byvaltsev VA, Stepanov IA, Riew DK. Mid-term to long-term outcomes after total cervical disk arthroplasty compared with Anterior discectomy and fusion: a systematic review and meta-analysis of randomized controlled trials. *Clin Spine Surg* 2020;33(05):192–200. Doi: 10.1097/BSD.0000000000000929
- 4 Skeppholm M, Svedmark P, Noz ME, Maguire GQ Jr, Olivecrona H, Olerud C. Evaluation of mobility and stability in the Discover artificial disc: an in vivo motion study using high-accuracy 3D CT data. *J Neurosurg Spine* 2015;23(03):383–389. Doi: 10.3171/2014.12.spine14813
- 5 Gornet MF, Lanman TH, Burkus JK, et al. Cervical disc arthroplasty with the Prestige LP disc versus anterior cervical discectomy and fusion, at 2 levels: results of a prospective, multicenter randomized controlled clinical trial at 24 months. *J Neurosurg Spine* 2017;26(06):653–667. Doi: 10.3171/2016.10.spine16264
- 6 Rožanković M, Marasanov SM, Vukić M Cervical Disk Replacement With Discover Versus Fusion in a Single-Level Cervical Disk Disease: A Prospective Single-Center Randomized Trial With a Minimum 2-Year Follow-up. *Clin Spine Surg* 2017;30(05):E515–E522. Doi: 10.1097/bsd.0000000000000170
- 7 Sundseth J, Fredriksli OA, Kolstad F, et al; NORCAT study group. The Norwegian Cervical Arthroplasty Trial (NORCAT): 2-year clinical outcome after single-level cervical arthroplasty versus fusion—a prospective, single-blinded, randomized, controlled multicenter study. *Eur Spine J* 2017;26(04):1225–1235. Doi: 10.1007/s00586-016-4922-5
- 8 Zeng J, Liu H, Chen H, et al. Comparison of Heterotopic Ossification After Fixed- and Mobile-Core Cervical Disc Arthroplasty. *World Neurosurg* 2018;120:e1319–e1324. Doi: 10.1016/j.wneu.2018.09.075
- 9 Arnold PM, Anderson KK, Selim A, Dryer RF, Kenneth Burkus J. Heterotopic ossification following single-level anterior cervical discectomy and fusion: results from the prospective, multicenter, historically controlled trial comparing allograft to an optimized dose of rhBMP-2. *J Neurosurg Spine* 2016;25(03):292–302. Doi: 10.3171/2016.1.spine15798
- 10 McAfee PC, Cunningham BW, Devine J, Williams E, Yu-Yahiro J. Classification of heterotopic ossification (HO) in artificial disk replacement. *J Spinal Disord Tech* 2003;16(04):384–389
- 11 Williams JR. The Declaration of Helsinki and public health. *Bull World Health Organ* 2008;86(08):650–652
- 12 Tu TH, Wu JC, Huang WC, et al. Heterotopic ossification after cervical total disc replacement: determination by CT and effects on clinical outcomes. *J Neurosurg Spine* 2011;14(04):457–465. Doi: 10.3171/2010.11.spine10444
- 13 Mehren C, Suchomel P, Grochulla F, et al. Heterotopic ossification in total cervical artificial disc replacement. *Spine* 2006;31(24):2802–2806. Doi: 10.1097/01.brs.0000245852.70594.d5
- 14 Lee SE, Jahng TA, Kim HJ. Correlation between cervical lordosis and adjacent segment pathology after anterior cervical spinal surgery. *Eur Spine J* 2015;24(12):2899–2909. Doi: 10.1007/s00586-015-4132-6
- 15 Leung C, Casey AT, Goffin J, et al. Clinical significance of heterotopic ossification in cervical disc replacement: a prospective multicenter clinical trial. *Neurosurgery* 2005;57(04):759–763, discussion 759–763. Doi: 10.1093/neurosurgery/57.4.759
- 16 Yang H, Lu X, Yuan W, Wang X, Chen D, Zhao D. Artificial disk replacement in the treatment of degenerative cervical disk disorder: a 30-year follow-up study. *Spine* 2014;39(19):1564–1571. Doi: 10.1097/brs.0000000000000484
- 17 Jin YJ, Park SB, Kim MJ, Kim K-J, Kim H-J. An analysis of heterotopic ossification in cervical disc arthroplasty: a novel morphologic classification of an ossified mass. *Spine J* 2013;13(04):408–420. Doi: 10.1016/j.spinee.2012.11.048
- 18 Nunley PD, Cavanaugh DA, Kerr EJ III, et al. Heterotopic Ossification After Cervical Total Disc Replacement at 7 Years—Prevalence, Progression, Clinical Implications, and Risk Factors. *Int J Spine Surg* 2018;12(03):352–361. Doi: 10.14444/5041
- 19 Yi S, Kim KN, Yang MS, et al. Difference in occurrence of heterotopic ossification according to prosthesis type in the cervical artificial disc replacement. *Spine* 2010;35(16):1556–1561. Doi: 10.1097/brs.0b013e3181c6526b
- 20 Park JH, Rhim SC, Roh SW. Mid-term follow-up of clinical and radiologic outcomes in cervical total disc replacement (Mobi-C): incidence of heterotopic ossification and risk factors. *J Spinal Disord Tech* 2013;26(03):141–145. Doi: 10.1097/BSD.0b013e31823ba071
- 21 Sodemann B, Persson PE, Nilsson OS. Prevention of heterotopic ossification by nonsteroid antiinflammatory drugs after total hip arthroplasty. *Clin Orthop Relat Res* 1988;(237):158–163
- 22 Tu TH, Wu JC, Huang WC, et al. Postoperative nonsteroidal antiinflammatory drugs and the prevention of heterotopic ossification after cervical arthroplasty: analysis using CT and a minimum 2-year follow-up. *J Neurosurg Spine* 2015;22(05):447–453. Doi: 10.3171/2014.10.spine14333
- 23 Yi S, Shin DA, Kim KN, et al. The predisposing factors for the heterotopic ossification after cervical artificial disc replacement. *Spine J* 2013;13(09):1048–1054. Doi: 10.1016/j.spinee.2013.02.036