Article published online: 2021-12-13

Artrodesis de cuatro esquinas con placa circular dorsal bloqueada *versus* tornillos canulados de compresión sin cabeza: estudio clínico-radiológico comparativo

Four-Corner Fusion with Circular Dorsal Locking Plate versus Headless Compression Screws: A Clinico-Radiological Comparative Study

Francisco R. Melibosky[1] Rene A. Jorquera[1] Felipe Z. Saxton[2] Pablo Orellana[1] Diego Junqueras[2,3] Camila Azócar[1]

[1] Unidad de Cirugía de Mano y Microcirugía, Departamento de Traumatología y Ortopedia, Clínica Indisa – Facultad de Medicina de la Universidad de Valparaíso, Santiago, Chile
[2] Unidad de Cirugía de Mano y Microcirugía, Departamento de Traumatología y Ortopedia, Facultad de Medicina Clínica Alemana de Santiago – Universidad del Desarrollo, Santiago, Chile
[3] Unidad de Cirugía de Mano, Departamento de Traumatología y Ortopedia, Hospital de la Florida, Santiago, Chile

Address for correspondence Francisco Melibosky, MD, Facultad de Medicina de la Universidad de Valparaíso, Avenida Santa María 1.810, Providencia, Santiago, 1111, Chile (e-mail: francisco.melibosky@gmail.com).

Rev Iberam Cir Mano 2021;49(2):e105–e114.

Resumen

Introducción La artrodesis de cuatro esquinas es una técnica para el tratamiento de colapsos avanzados del carpo. Consiste en realizar una escafoidectomía asociada a artrodesis de los huesos semilunar, piramidal, ganchoso y grande. La cirugía se puede realizar con distintos tipos de osteosíntesis. En los primeros reportes de uso de las placas circulares dorsales, se describen malos resultados, con altas tasas de no unión, las cuales disminuyeron en los estudios posteriores, en los cuales se pone especial hincapié en puntos de la técnica quirúrgica.

Objetivo Reportar nuestra experiencia en la artrodesis de cuatro esquinas con el uso de una placa dorsal bloqueada (Xpode, Trimed Inc., Santa Clarita, CA, EEUU), y compararla con otro método de fijación tradicional (tornillos canulados de compresión sin cabeza de 3.0 mm, Synthes, Solothurn, Suiza), con énfasis en la consolidación, evaluación de resultados funcionales, y presencia complicaciones.

Material y Métodos Estudio comparativo de dos series de pacientes operados con dos técnicas distintas de osteosíntesis para una artrodesis de cuatro esquinas utilizando injerto autólogo de cresta iliaca.

Palabras Clave
- SNAC
- SLAC
- artrodesis parcial del carpo
- artrodesis de cuatro esquinas
- placa bloqueada dorsal
- tornillos canulados de compresión

recibido
05 de octubre de 2020
aceptado
09 de junio de 2021

DOI https://doi.org/10.1055/s-0041-1739239.
ISSN 1698-8396.

© 2021. SECMA Foundation. All rights reserved.
This is an open access article published by Thieme under the terms of the Creative Commons Attribution-NonDerivative-NonCommercial-License, permitting copying and reproduction so long as the original work is given appropriate credit. Contents may not be used for commercial purposes, or adapted, remixed, transformed or built upon. (https://creativecommons.org/licenses/by-nc-nd/4.0/)
Thieme Revinter Publicações Ltda., Rua do Matoso 170, Rio de Janeiro, RJ, CEP 20270-135, Brazil

En un primer grupo, evaluado entre el 2010 y el 2012, se usó osteosíntesis con 2 tornillos canulados de compresión sin cabeza, con un seguimiento mínimo de 18 meses, y en otro grupo, evaluado entre el 2011 y el 2014, se usó osteosíntesis con placa bloqueada dorsal, con un seguimiento mínimo de 12 meses. Estos fueron operados en cuatro centros por cuatro cirujanos distintos.
Se les evaluó con radiografías, para determinar la presencia de consolidación y el tiempo de la misma. En caso de duda, se certificó la consolidación con tomografía axial computarizada (TAC), a las ocho semanas postquirúrgicas. También se evaluaron los rangos de movimiento, la presencia de complicaciones, y la función con escalas las escalas de discapacidades del brazo, hombro y mano (Disabilities of the Arm, Shoulder and Hand, DASH, en inglés), y de fuerza de puño.
Resultados Logramos tasas de consolidación del 100% en ambos grupos, con tiempos similares. Destaca en el grupo de placas el mejor rango de movimiento total y en especial de la extensión, con una diferencia estadísticamente significativa ($p = 0{,}0016$), al igual que la obtención de puntajes de DASH más bajos, con una diferencia estadísticamente significativa ($p = 0{,}0066$). Sólo en el grupo de tornillos hubo dos casos de complicación de la osteosíntesis.
Conclusión Ambas técnicas son válidas y reproducibles para el tratamiento de las muñecas con colapso avanzado del carpo secundario a una lesión escafolunar (*scapholunate advanced collapse*, SLAC, en inglés) y colapso avanzado del carpo secundario a una no unión del escafoides (*scaphoid non-union advanced collapse*, SNAC, en inglés). Con base en los resultados, consideramos que, con la placa Xpode, los pacientes presentan mejores rangos de movimiento y puntajes en el DASH, por lo que puede ser una excelente alternativa para la artrodesis de cuatro esquinas con técnica abierta. La configuración y el sitio de entrada en el caso de usar tornillos son temas fundamentales a analizar.
La tasa de consolidación del 100% obtenida en este estudio contrasta con las altas tasas de no unión de las placas dorsales circulares reportadas en la bibliografía en los años 2000.

Abstract

Introduction Four-corner fusion is a technique for the treatment of carpal advanced collapse. It consists of scaphoid excision and arthrodesis of the lunate, triquetrum, hamate, and capitate bones. This can be accomplished with different kinds of osteosynthesis. In the first reports of the use of a circular plate, poor outcomes are described, with high rates of non-union, which decreased in later studies, which highlight certain aspects of the surgical technique.
Objective To report our experience with four-corner fusion with the use of a dorsal locking plate (Xpode, Trimed Inc., Santa Clarita, CA, US), and compare it with another traditional fixation method (3.0-mm headless compression screws [HCSs], Synthes, Slothurn, Switzerland), with an emphasis on union, an assessment of the fincitonal outcomes, and the presence of complications.
Material and Methods A comparative study of two prospective series of patients operated on through two fixation techniques for four-corner fusion using autologous bone graft from the iliac crest.
The first group of patients, evaluated between 2010 and 2012, underwent osteosynthesis with 2 HCSs, with a minimum follow up of 18 months. The second group, evaluated between 2011 and 2014, underwent osteosynthesis with a dorsal locking plate, with a minimium foloow up of 12 months. The patients were operated on by four different surgeons in four centers.

Keywords
- SNAC
- SLAC
- partial carpal arthrodesis
- four-corner fusion
- dorsal locking plate
- cannulated compression screws

 © 2021. SECMA Foundation. All rights reserved.

The patients were evaluated with radiographs to establish the presence of union and the time it took to occur. In case of doubt, union was confirmed through a computed tomography (CT) scan at 8 weeks postoperatrively. We also assessed the range of motion, the presence of complications, and function through the Disabilities of the Arm, Shoulder and Hand (DASH) questionnaire and a grip strength score.

Results We achieved a union rate of 100% in both groups at similar times. In the dorsal locking plate group, we obtained better full range of motion, particularly in wrist extension, which was statistically significant ($p = 0.0016$), as well as lower DASH scores, which was also statistically significant ($p = 0.0066$). Complications were only present in two patients in the HCS group.

Conclusion Both techniques are valid and reproducible for the treatment of wrists with scapholunate advanced collapse (SNAC) and scaphoid non-union advanced collapse (SLAC). Based on the outcomes, with the Xpode plate, the patients presented better ranges of motion and DASH scores; therefore it may be an excellent fixation option in the open four-corner fusion surgical technique. The entry point and configuration of the HCS are fundamental variables to analyze.

The union rate of 100% obtained in the present study contrasts with the high rates of non-union reported in the literature published in the early 2000s.

Introducción

La artrosis degenerativa de la articulación de la muñeca puede ser una condición muy limitante, dado que restringe el rango de movimiento (RDM) y provoca dolor en las actividades de la vida diaria, siendo una causa de discapacidad funcional. Se estima que afecta a más del 10% de la población en Estados Unidos.[1]

En el pasado, el tratamiento estándar para estos trastornos degenerativos era la artrodesis total de la articulación.[2] Aunque ésta proporciona un alivio del dolor predecible, la concomitante pérdida completa de movimiento es una compensación muy costosa en los pacientes.[3]

Las fusiones o coaliciones congénitas del carpo descritas como hallazgos radiográficos en pacientes a menudo normales,[4–6] sin dolor ni discapacidad, hicieron postular que las artrodesis intercarpianas podrían restaurar de forma aceptable la función de una muñeca lesionada y obviar la necesidad de artrodesis total de muñeca.[7,8]

La primera descripción existente en la literatura internacional de una artrodesis parcial del carpo fue hecha por Thornton en 1924,[9] luego Sutro (1946) y Helfet (1952) publicaron resultados de una artrodesis escafo-capitate.[10,11] En los años 1960, Graner et al.[12] describieron una artrodesis intercarpiana con la resección del semilunar o fragmento proximal del escafoides, y Peterson y Lipscomb,[7] de la Clínica Mayo, reportaron resultados exitosos en el tratamiento de la artrosis degenerativa secundaria a pseudoartrosis del escafoides, subluxaciones postraumáticas del escafoides, y enfermedad de Kienböck. Luego, en 1980, Watson[13,14] popularizó la "artrodesis triescafoidea", que conlleva la artrodesis del escafoides-trapecio-trapezoide.

La "artrodesis de cuatro esquinas" fue descrita por primera vez en 1984 por Watson y Ballet,[15] para el tratamiento de colapsos avanzados del carpo secundarios a una lesión escafolunar (*scapholunate advanced collapse*, SLAC, en inglés). Por dicha razón, forma parte de nuestro arsenal de herramientas para el tratamiento de salvataje de la muñeca, y consiste en una cirugía en la que se practica una escafoidectomía más la artrodesis de los huesos semilunar, piramidal, ganchoso y grande, logrando una fusión de la articulación mediocarpiana.[11,16,17] De esta forma, se conserva solamente el movimiento de la articulación radiosemilunar, dejando la muñeca libre de artrosis.

Las indicaciones más comunes de esta técnica son el SLAC, patrón degenerativo más frecuente,[2] y el colapso avanzado del carpo secundario a una no unión del escafoides (*scaphoid non-union advanced collapse*, SNAC, en inglés). Los patrones degenerativos SLAC y SNAC cursan en tres fases, y tienen indicación para una artrodesis de cuatro esquinas los estadios II y III.[18–22] En la primera fase, los cambios degenerativos comienzan entre el estiloides radial y el polo distal del escafoides tanto en la pseudoartrosis de escafoides como en la disociación escafolunar. En la segunda fase del SLAC, los cambios degenerativos progresan entre el radio distal y el polo proximal del escafoides, mientras que en el SNAC este espacio permanece respetado, y la afectación progresa hacia la articulación escafo-hueso grande. Y en la tercera fase de ambas situaciones, se afecta la articulación hueso grande-semilunar, respetando siempre la articulación radio-semilunar.[15,22–27] La preservación de la articulación radio-semilunar es la base de la indicación de esta técnica quirúrgica, y cuando los cambios degenerativos avanzan, afectando esta articulación, pasan a ser una contraindicación definitiva de este procedimiento junto con la traslación ulnar.[11,16,23] Algunos cirujanos prefieren realizar una carpectomía proximal en ausencia de cambios degenerativos del capitate como alternativa a la artrodesis de cuatro esquinas.[18,21,28–30]

Otro grupo de pacientes que pueden beneficiarse de la artrodesis de cuatro esquinas son aquellos con una

 © 2021. SECMA Foundation. All rights reserved.

inestabilidad mediocarpiana,[17,31] colapsos avanzados del carpo producto de la condrocalcinosis (*scaphoid chondrocalcinosis advanced collapse*, SCAC, en inglés) u otras artritis de origen reumatológico,[32,33] inestabilidades perilunares crónicas,[34] e inestabilidades del carpo crónicas dinámicas o inestabilidades carpianas no disociativas en que hayan fallado los tratamientos reconstructivos.[35,36]

La técnica quirúrgica ha sido objeto de muy pocas modificaciones desde su primera descripción, el debate se ha centrado en sus métodos de fijación u osteosíntesis. Inicialmente, se utilizó la fijación con múltiples agujas de Kirschner;[37] luego, se utilizaron grapas[21,38] o tornillos de compresión con distintas configuraciones de posición,[11,39] dando también paso al uso de placas circulares dorsales del carpo,[11] que más recientemente han sido innovadas con diseños de bloqueo.

En un inicio, la placa circular dorsal tuvo malos resultados, con elevadas tasas de no unión (48–63%),[40,41] pero autores como Bedford y Yang[42] y Merrel et al.[43] describen tasas de unión del 100%, poniendo especial hincapié en puntos de la técnica quirúrgica.[44]

El objetivo del presente trabajo es reportar nuestra experiencia en la artrodesis de cuatro esquinas con el uso de una placa circular dorsal radiolúcida bloqueada (Xpode, Trimed Inc., Santa Clarita, CA, EEUU), y compararla con otro método de fijación (tornillos canulados de compresión sin cabeza de 3.0 mm, Synthes, Solothurn, Suiza), con énfasis en la consolidación, la evaluación de sus resultados funcionales, y la presencia complicaciones. Creemos que ésta presenta altas tasas de unión, comparables a las de los métodos tradicionales de osteosíntesis.

Material y Métodos

El presente trabajo consiste en un estudio comparativo de 2 series de pacientes, con un total de 17 sujetos, operados con 2 técnicas distintas de osteosíntesis para la realización de una artrodesis de 4 esquinas.

Se dividieron los pacientes en dos grupos según la técnica quirúrgica utilizada. En el primer grupo se realizó una artrodesis de cuatro esquinas con dos tornillos canulados de compresión sin cabeza, según la técnica de Richards et al.[16] En el segundo grupo, se utilizó una técnica de osteosíntesis con la placa Xpode, según la técnica descrita por Shin[11] y por Rhee et al.[45]

Ambos grupos fueron operados por cuatro cirujanos ortopédicos en cuatro centros de atención diferentes: Hospital de la Fuerza Aérea de Chile, Clínica Indisa, Clínica Alemana de Santiago, y Hospital de la Dirección de Previsión de Carabineros de Chile (DIPRECA). Todos fueron evaluados con radiografías, para determinar la presencia de consolidación y el tiempo de la misma. En caso de duda, se certificó con tomografía axial computada (TAC) a las ocho semanas postquirúrgicas (►**Figura 1**).

Las variables utilizadas para el análisis funcional de ambos grupos fueron los RDMs postquirúrgicos, la presencia de complicaciones, la necesidad de nuevas cirugías, la medición de fuerza, y la evaluación funcional con escala de discapacidades del brazo, hombro y mano, (Disabilities of the Arm, Shoulder, and Hand, DASH, en inglés.

Se realizó la recolección y tabulación de datos en el programa Microsoft Office Excel (Microsoft Corp., Redmond, WA, EEUU). En el análisis estadístico, se usó el programa Stata (Statacorp, LLC, College Station, TX, EEUU), versión 12.0; el análisis de variables continuas se hizo con las pruebas *t* de Student y Wilcoxon-Mann-Whitney según distribución normal, y el análisis de variables categóricas, con la prueba del chi cuadrado. Se consideró significancia estadística con valores de $p < 0{,}05$.

Descripción de los Protocolos Aplicados

Como mencionamos previamente, el tratamiento quirúrgico de la artrodesis de cuatro esquinas ha presentado escasas diferencias respecto a su descripción original. Es necesario recordar los puntos claves de toda artrodesis parcial del carpo: 1) lograr una adecuada reducción y alineación del carpo; 2) lograr una adecuada denudación de las superficies articulares; 3) aportar y suplementar con injerto óseo; y 4) proporcionar una adecuada estabilización de la artrodesis mediante algún material de osteosíntesis.

Fig. 1 Caso clínico: radiografía postoperatoria y TAC que confirman consolidación satisfactoria en caso de necesidad.

 © 2021. SECMA Foundation. All rights reserved.

Técnica Quirúrgica

El procedimiento se realiza bajo anestesia general más plexo braquial e isquemia del brazo, con el abordaje dorsal longitudinal de muñeca. Después, se realiza la disección del tejido subcutáneo, protección de los ramos dorsales sensitivos del nervio radial y cubital, incisión longitudinal del retináculo extensor entre el tercer y cuarto compartimentos, y posterior elevación del mismo del tubérculo de Lister, liberando el tendón del músculo *extensor pollicis longus* y separándolo hacia radial. Se abre el cuarto compartimento liberando los tendones del *extensor digitorum comunis* que se separan a cubital. Entonces, se hace la neurectomía del nervio interóseo posterior en la zona más proximal, dejando el muñón del nervio lo más profundo posible, seguida de capsuloplastía dorsal de Berger et al.[46] Se realiza escafoidectomía y exposición de los huesos carpianos y denudación de las superficies articulares a artrodesar (capitolunar – hamatopiramidal – capitohamate y lunopiramidal) con gubias, cucharillas y fresas dentales, y, después, el retiro y aseo de los restos condrales residuales. Hasta este punto, ambas técnicas son similares; desde aquí, diferen con relación a la estabilización definitiva con el método de osteosíntesis seleccionado.

*Grupo 1–tornillos (Richards et al.[16]): corrección de la alineación carpal, con reducción del semilunar (para inestabilidad dorsal del segmento intercalado, *dorsal intercalated segment instability*, DISI, en inglés) y la migración del hueso grande, estabilización transitoria con dos agujas de Kirschner guías del tornillo de compresión seleccionado: una semilunar-hueso grande y otra semilunar-ganchoso. Colocación de los 2 tornillos canulados de compresión sin cabeza de 3.0 mm, desde proximal a distal, tomando como punto de entrada el semilunar. Por fin, tras el aporte de injerto óseo de cresta iliaca, se realiza el Cierre de la capsulotomía y posterior cierre de la herida por planos (►**Figura 2**).

** Grupo 2–placa Xpode (Shin[11] y Rhee et al.[45]): corrección de la alineación carpal, con reducción del semilunar (DISI) y estabilización transitoria con dos agujas de Kirschner: una Radio-semilunar y otra hueso grande-piramidal. Aporte de abundante injerto óseo de cresta iliaca, fresado de sitio de colocación de la placa Xpode, y estabilización definitiva de la misma con dos tornillos bloqueados por esquina (►**Figura 3**), con cuidado para lograr una adecuada movilidad radiocarpiana y evitar el pinzamiento dorsal. Cierre de capsulotomía y posterior cierre por planos.

En el postoperatorio inmediato de ambos grupos, se inmovilizó a los pacientes por dos semanas con un inmovilizador de muñeca hasta el retiro de los puntos, para luego inmovilizar con un yeso antebraquiopalmar por cuatro a seis semanas. Posterior a esto, se inició un protocolo de rehabilitación kinésica para la recuperación de los RDMs.

Resultados

Se incluyeron 17 pacientes; 8 pacientes operados entre 2010 y 2012 con osteosíntesis con 2 tornillos canulados, y 9 pacientes operados entre 2011 y 2014 con placa circular dorsal bloqueada radiolúcida hecha de un polímero sintético denominado poliéter éter cetona (*polyether-ether-ketone*, PEEK, en inglés).

La edad media en el primer grupo era de 45 años (rango: 32 a 64 años), y la proporción entre sexos era de 6 hombres y 2 mujeres. En cinco casos, estaba comprometida la muñeca dominante, y en tres, la no dominante. El diagnóstico etiológico de este grupo fue de 3 casos de SLAC y 5 casos de SNAC, con un seguimiento promedio de 18 meses.

En el segundo grupo, la edad media era de 40 años (rango: 18 a 62 años), y la proporción entre sexos era de 8 hombres y 1 mujer. En 5 casos, estaba comprometida la muñeca dominante, y en 3, la no dominante. El diagnóstico etiológico en este grupo fue de 3 casos de SLAC, 3 casos de SNAC, y 3 casos de inestabilidad y artrosis mediocarpiana secundarias a lesiones perilunares del carpo. El seguimiento promedio fue de 12 meses.

Fig. 2 (**A**) Radiografías preoperatoria y (**B**) postoperatoria de la técnica de quirúrgica con tornillos canulados de compresión sin cabeza (técnica de Richards et al.[16]).

 © 2021. SECMA Foundation. All rights reserved.

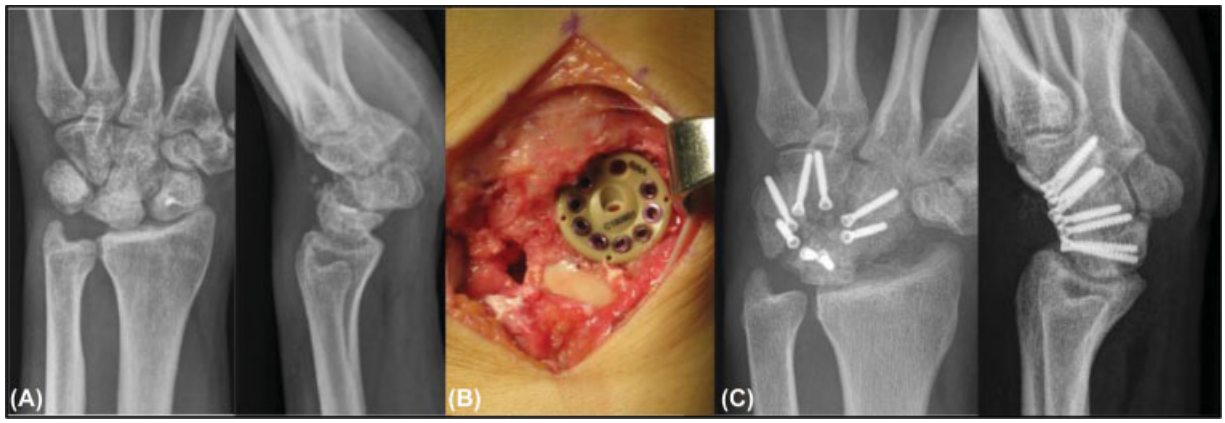

Fig. 3 (**A**) Radiografía preoperatoria, (**B**) fotografía intraoperatoria: placa Xpode *in situ* con dos tornillos por hueso (esquina) e injerto óseo autólogo, y (**C**) radiografía postoperatoria de la técnica de quirúrgica con placa (técnica de Rhee et al.[45]).

Ambos grupos de pacientes son comparables, sin diferencias significativas en cuanto a edad y sexo. A los seis meses de seguimiento, se obtuvo las mediciónes de los RDMs, el puntaje en el DASH, y la fuerza de puño, reflejadas en la ►**Tabla 1**.

El RDM promedio de flexo-extensión del grupo de tornillos fue de 68°, con una flexión promedio de 38.1° (rango: 20°–45°) y una extensión de 29.7° (rango: 20°–40°). En cambio, el RDM promedio de flexo-extensión del grupo de placas fue de 78°, con una flexión promedio de 27.2° (rango: 10°–40°) y una extensión de 50.7° (rango: 30°–75°). Esta diferencia en el rango de extensión de ambos grupos fue estadísticamente significativa ($p = 0{,}0016$). No hubo diferencias estadísticamente significativas con relación a la flexión, radialización, y ulnarización.

En el grupo de tornillos, el puntaje promedio en el DASH fue de 15,2 puntos, y en el grupo de las placas, el promedio fue de 5,3 puntos, con una diferencia estadísticamente significativa ($p = 0{,}0066$). En cuanto a la fuerza de puño, no hubo diferencias estadísticamente significativas entre ambos grupos.

Al evaluar el tiempo de consolidación y sus tasas, se obtuvieron promedios de 8,2 semanas en el grupo de tornillos, y de 8 semanas en el grupo de placas, sin diferencia estadísticamente significativa ($p = 0$, 408), y se logró la consolidación en el 100% de los casos, sin casos de no unión, lo que es comparable con los hallazgos en la literatura internacional (►**Tabla 2** y **3**).

Analizando la presencia de complicaciones de la osteosíntesis, sólo presentamos dos casos de osteolísis, que no provocaron no unión, en el grupo de los tornillos. En un caso, el paciente, clínicamente asintomático, presentó migración de uno de los tornillos de la columna hueso grande-semilunar en la radiografía de control a los seis meses, con riesgo de compromiso de la superficie articular radiocarpiana, por lo que fue necesario una nueva cirugía para el retiro del material de osteosíntesis a los nueve meses del postoperatorio. El segundo presentó dolor persistente que no cedió con la rehabilitación, por lo que se decidió realizar una artrodesis total de muñeca, la cual aún está pendiente.

Tabla 1 Comparación de resultados entre el grupo de placas y el de tornillos

Resultado	Placa (Xpode)	Tornillos	Valor de *p*
	($N = 9$)	($N = 8$)	($p < 0{,}05$)
Rango de flexo-extensión (°)	78	67,8	0,131
Flexión (°)	35,1	38,1	0,214
Extensión (°)	50,7	29,7	**0,001**
Radialización (°)	13,1	15,6	0,478
Cubitalización (°)	28,3	26,8	0,795
Fuerza (Kg)	29,6	23,7	0,102
DASH (puntos)	5,3	15,2	**0,006**
Complicaciones (%)	0	11,76 (osteolisis)	0,111

Abreviatura: DASH, Disabilities of the Arm, Shoulder, and Hand (discapacidades del brazo, hombro y manos).

Discusión y Conclusión

La artrodesis de cuatro esquinas es un procedimiento quirúrgico fiable y reproducible para el tratamiento de muñecas SLAC/SNAC estadios II y III, preservando un RDM adecuado.[18,20,21,43,49]

Durante su historia, muchos métodos de osteosíntesis han sido usados, ya que claramente no se ha encontrado el ideal o perfecto. Las tradicionales agujas de Kirschner descritas por Watson inicialmente dieron bajas tasas de no unión (3–18%)

Tabla 2 Comparación de tiempos de consolidación

Resultado	Placa (Xpode)	Tornillos	Valor de *p*
	($N = 9$)	($N = 8$)	($p < 0{,}05$)
Consolidación (semanas)	8	8,25	0,408
No unión (%)	0	0	

 © 2021. SECMA Foundation. All rights reserved.

Tabla 3 Comparación de resultados con otras series de artrodesis de cuatro esquinas

Series	Seguimiento	Muestra	Osteosíntesis	Rango F-E	DASH	No unión
	(años)	(n)		(°)	(puntos)	(%)
Watson and Ballet[15] (1984)	3,6	252	Agujas de Kirschner	–	–	3%
Vance et al.[40] (2005)	4,9	31	Agujas de Kirschner, grapas y tornillos	65	8	3%
Vance et al.[40] (2005)	4,9	27	Placa Spider	65	27	26%
Richards et al.[16] (2011)	4	21	Tornillos de compresión sin cabeza	30–60	–	5%
Ozyurekoglu y Turker[39] (2012)	2,3	33	Tornillos	71	13	6%
Merrell et al.[43] (2008)	3,8	28	Placa Spider	61	–	0%
Kendall et al.[41] (2005)	1,6	18	Placa Spider	50	–	62,50%
Rhee et al.[45] (2013)	1,33	23	Xpode	–	–	4%
Luegmair y Houvet[62] (2012)	5,25	24	Xpode	64	19,1	8%
Tchurukdichian (2006)[47]	1,4	24	Xpode	61	–	8%
Roux (2006)[48]	0,75	11	Xpode	63	–	9%
Presente estudio	2,5	9	Xpode	78	5,3	0%
Presente estudio	3	8	Tornillos	67,8	15,2	0%

Abreviaturas: DASH, Disabilities of the Arm, Shoulder, and Hand (discapacidades del brazo, hombro y manos); F-E, flexo-extensión.

en la literatura,[16,23,28,49–51] pero se pueden presentar reparos a la técnica, ya que se sabe que biomecánicamente son muy deficitarias respecto a implantes más recientes,[52] y presentan tasas considerables de migración, irritación de tendones, infección del punto de inserción, además de la incomodidad del paciente. Las grapas también presentan bajas tasas de no unión, y complicaciones de pinzamiento dorsal;[50] no obstante, nunca han sido consideradas en nuestro medio local.

En cuanto a los tornillos canulados de compresión sin cabeza, no hubo casos de no unión, y se logró la consolidación en el 100% de los casos en este estudio, lo que está de acuerdo con lo reportado en la literatura.[16,39,40,50] No hubo ningún caso de conversión a artrodesis total de muñeca en ninguna de nuestras series, aunque la tasa de conversión sea de 2.4% a 29%.[28,40,41,51,53–55] Sin embargo, en el grupo de tornillos hay un paciente que está en espera de la realización de ésta, producto del dolor residual, la osteolísis provocada por los tornillos canulados de compresión sin cabeza y el desgaste de la articulación radiolunar (►**Figura 4**).

Es necesario tener en cuenta que la tasa de artrodesis total de muñeca puede ser falsamente baja, debido a que podrían considerarse seguimientos de relativa corta duración. Sin embargo, Bain y Watts[50] y Watson y Ryu[22] mostraron que los resultados de movilidad, escalas de dolor, y tasa de conversión a artrodesis total no fueron diferentes entre el primer año y los 10 años de seguimiento.

Utlizamos la técnica quirúrgica descrita por los primeros autores que usaron tornillos para la artrodesis de cuatro esquinas, Richards et al.:[16] la fijación con dos tornillos de proximal a distal con entrada desde la articulación radiolunar. A pesar de informar buenos resultados, la perforación del cartílago articular del semilunar provoca defectos en la superficie articular que incluyen lesiones iatrogénicas que conducen a una respuesta inflamatoria que podría acelerar el proceso de apoptosis de los condrocitos.[56] Investigaciones[56,57] en otras articulaciones han demostrado una aceleración en la progresión de los defectos de la superficie articular en pacientes con artrosis preexistentes. No obstante, estos defectos pueden ser reemplazados por fibrocartílago, y muchos pacientes pueden ser asintomáticos.[56,57] Es por esto que algunos autores[39,58] recomiendan evitar el daño a esta articulación, dado que el éxito de una artrodesis de cuatro esquinas se basa en conservar la superficie articular radiolunar. De esta forma, en la actualidad, de optar por esta técnica, es fundamental considerar la configuración de los tornillos a utilizar y los puntos de entrada. En la actualidad, muchos cirujanos prefieren una configuración triangular de los tornillos,[59] la cual disminuiría la probabilidad de daño degenerativo de la articulación radiocarpiana por lesiones iatrogénicas, dado que el punto de entrada de los tornillos no es por este sitio. Esta técnica consiste en la utilización de 3 tornillos canulados con puntos de entrada desde distal a proximal, y configuración triangular según lo descrito por Ho en 2008.[59]

El promedio del RDM postquirúrgico de flexo-extensión en el grupo de los tornillos fue de 68°, comparable con el de otras series publicadas.[16,39] Sin embargo, es peor al promedio obtenido en el grupo de las placas, que fue de 78°. Este último promedio se dio por una mayor extensión en este grupo, y presentó una diferencia estadísticamente significativa. Las causas pueden ser múltiples y discutibles, pero tienen gran relevancia la reducción del semilunar y la DISI, las cuales permiten una mayor extensión de la muñeca;[11] en efecto, una posición neutra o ligeramente flexionada del semilunar se considera ideal para facilitar la extensión de la muñeca.[41,49] No se apreciaron pinzamientos dorsales del carpo en el grupo de las placas, una posible causa

 © 2021. SECMA Foundation. All rights reserved.

Fig. 4 Caso clínico: (**A**,**B**) osteolísis de tornillo en radiografía y TAC postoperatoria; (**C**) progresión del proceso degenerativo y artrosis.

de dolor y limitaciones del RDM postquirúrgico. Teóricamente, una de las ventajas de los tornillos en comparación con el uso de las placas es que evitan el pinzamiento dorsal; sin embargo, en nuestro caso, no sólo no se produjo esta complicación, sino que hubo un aumento significativo de la extensión dorsal.

La medición comparativa del DASH también favoreció al grupo de las placas, con puntaje de 5,3 *versus* 15,2 en el grupo de los tornillos, con una diferencia estadísticamente significativa. Sin embargo, los puntajes en el DASH de cada grupo son comparables con los descritos en las publicaciones en la literatura (►**Tabla 3**).

Las placas circulares dorsales son los últimos materiales de fijación incorporados a las alternativas de osteosíntesis de una artrodesis de cuatro esquinas, y sus tasas de consolidación han variado con los años. Uno de los elementos que podría tener un papel en esta variación es la dificultad para hacer la evaluación precisa de la consolidación ósea, en especial con las placas iniciales metálicas tipo Spider (Spider Limited Wrist Fusion Plate, Kineticos Medical Inc., San Diego, CA, EEUU). Kendall et al.[41] y Vance et al.[40] publicaron altas tasas de no unión, de hasta 63%. Pero Merrell et al.,[43] en el 2008, dieron un vuelco en las tasas de unión de las placas publicando porcentajes del 100% de consolidación y con escasas complicaciones, poniendo en debate la importancia de los aspectos técnicos de la cirugía y haciendo hincapié en los siguientes puntos: uso de injerto óseo autólogo (radio distal), cuidadoso debridamiento de las superficies articulares, adecuada remoción del detrito, y utilización de al menos dos tornillos de adecuado tamaño por cada esquina o hueso. Weiss,[44] en su análisis de la razón de los malos resultados al momento de utilizar las placas, concuerda con Merrell et al.[43] en la importancia de los puntos técnicos de la cirugía, y añade a la discusión el origen del injerto a utilizar y los factores mecánicos (no biológicos), como el constructo bloqueado de los tornillos a la placa.

En este estudio, utilizamos técnicas quirúrgicas bien pauteadas tanto en el caso de los tornillos con la técnica de Richards et al.[16] como con las placas según las técnicas y recomendaciones de Shin[11] y de Rhee et al.[45] Con respecto al abordaje quirúrgico, cabe destacar que en ambas técnicas utilizadas realizamos una neurectomía del nervio interóseo posterior, que si bien esta cuestionada por algunos autores, dado su rol en la propiocepción de la muñeca, creemos que es una fuente importante de analgesia en el postoperatorio y en la rehabilitación. Además, dado que con la atrodesis parcial se altera la biomecánica de la muñeca, creemos que este rol propioceptivo puede ser menor.

En relación al uso de injerto óseo, nuestra preferencia es el de cresta iliaca utilizado en ambas series, particularmente por las ventajas descritas y las recomendaciones hechas por Shin[11] y por Rhee et al.[45] Aunque teóricamente no habría diferencias en cuanto al sitio dador del injerto (comparándolo con el radio distal), no se han visto diferencias en los resultados publicados por Kitzinger et al. en 2012.[61] De igual manera, creemos que es necesario tener en cuenta la comorbilidad del sitio donante y la satisfacción del paciente.

En el grupo de placa circular dorsal, utilizamos la placa Xpode, implante de nueva generación bloqueado, radiolúcido, hecho de PEEK, polímero termoplástico que tiene muchos beneficios en aplicaciones ortopédicas.[62,63] La alta tasa de unión (100%) en la serie actual también podría atribuirse al bloqueo del constructo tornillo-placa. Kraisarin et al.,[52] en una investigación biomecánica, observaron que la fijación la Xpode es el constructo más estable en comparación con la placa dorsal convencional tipo Spider o la estabilización con agujas de Kirschner, y fue el único constructo que toleró una gama de fuerzas simuladas en el protocolo de movimiento sin ningún fallo catastrófico. Además, al ser radiolúcida, permite una evaluación más precisa de la consolidación.

La falla del material de osteosíntesis sólo se presentó en 2 casos del grupo de tornillos, ambos por osteolísis, destacando que esto ocurrió después de obtenida la consolidación. Esta complicación requirió de una nueva cirugía para el retiro del material en un caso, y el segundo caso corresponde al paciente

 © 2021. SECMA Foundation. All rights reserved.

en espera de una artrodesis total de muñeca ya mencionado. En el grupo de las placas circulares dorsales bloqueadas, no se observó ninguna falla ni necesidad de nuevas cirugías por dicho motivo. En la literatura internacional, las fallas de las placas dorsales circulares convencionales se estima entre 0% y 27%.[40–43,53,64] Entre las fallas más frecuentes están los tornillos rotos, que se puede atribuir al movimiento persistente y a la falta de unión en la articulación capitohamate, destacando la necesidad de al menos dos tornillos en cada uno de los huesos del carpo (en particular el hueso grande y el semilunar). A diferencia de las placas de acero convencionales, no se ha reportado gran número de fallas con las placas bloqueadas, y esto sugiere que la placa circular dorsal bloqueada de PEEK puede proporcionar suficiente resistencia a la fatiga *in vivo* para resistir la rotura de la placa, y el mecanismo de bloqueo de tornillo puede evitar que el tornillo sufra una rotura a nivel de la interfaz tornillo-placa.[45,65] Además, los tornillos de la placa bloqueada de PEEK son de ángulo variable, ya que si fueran de ángulo fijo podrían limitar los micro movimientos, pudiendo facilitar la pérdida de fijación del tornillo dentro de los huesos del carpo.

Si bien este trabajo muestra datos relevantes sobre las distintas técnicas de osteosíntesis en la cirugía de artrodesis de cuatro esquinas, entre las limitaciones, es importante destacar que el presente trabajo carece de una evaluación preoperatoria para poder realizar un correcto análisis de la recuperación de la función. Además, presenta las limitaciones propias de un trabajo no randomizado y sin evaluador ciego.

En conclusión, por los resultados reportados en el presente estudio y el análisis de la literatura existente, consideramos ambos métodos de osteosíntesis para la técnica de artrodesis de cuatro esquinas reproducibles y válidos para lograr una adecuada consolidación, desmitificando las altas tasas de no unión de las placas dorsales circulares reportadas en la literatura en los años 2000.[41] Sin embargo, por los resultados funcionales, la presencia de complicaciones y las cirugías secundarias a las técnicas, creemos que la placa dorsal circular bloqueada es la mejor alternativa actual para la artrodesis de cuatro esquinas con abordaje dorsal y técnica abierta, siempre teniendo presente los detalles y reparos de la propia técnica quirúrgica.[66]

Así también, los tornillos canulados de compresión sin cabeza son una excelente alternativa, pero actualmente los reservamos para los casos en los que se desea realizar una cirugía con técnica artroscópica,[59,67] con una disposición y configuración distintas a las descritas por Richards et al.[16]

Conflicto de Intereses

Los autores no tienen conflicto de intereses que declarar.

Referencias

1 Sawyer GA, Weiss A-PC. Scaphoid Excision and Four-Corner Arthrodesis. Tech Orthop 2009;24(01):58–61
2 Lyons RP, Weiss A-PC. Scaphoid excision and four-corner fusion in the SLAC/SNAC wrist. Oper Tech Orthop 2003;13(01):34–41
3 Tomaino MM, Miller RJ, Cole I, Burton RI. Scapholunate advanced collapse wrist: proximal row carpectomy or limited wrist arthrodesis with scaphoid excision? J Hand Surg Am 1994;19(01):134–142
4 Campbell AC, Strick MJ. Coalition of the proximal row of the carpus. Ulster Med J 1994;63(01):119–120
5 Delaney TJ, Eswar S. Carpal coalitions. J Hand Surg Am 1992;17 (01):28–31
6 Resnik CS, Grizzard JD, Simmons BP, Yaghmai I. Incomplete carpal coalition. AJR Am J Roentgenol 1986;147(02):301–304
7 Peterson HA, Lipscomb PR. Intercarpal arthrodesis. Arch Surg 1967;95(01):127–134
8 Garcia-Elias M, Lluch A, Ferreres A, Papini-Zorli I, Rahimtoola ZO. Treatment of radiocarpal degenerative osteoarthritis by radioscapholunate arthrodesis and distal scaphoidectomy. J Hand Surg Am 2005;30(01):8–15
9 McAuliffe JA, Dell PC, Jaffe R. Complications of intercarpal arthrodesis. J Hand Surg Am 1993;18(06):1121–1128
10 Sutro CJ. Treatment of nonunion of the carpal navicular bone. Surgery 1946;20:536–540
11 Shin AY. Four-corner arthrodesis. J Am Soc Surg Hand 2001;1(02): 93–111
12 Graner O, Lopes EI, Carvalho BC, Atlas S. Arthrodesis of the carpal bones in the treatment of Kienböck's disease, painful ununited fractures of the navicular and lunate bones with avascular necrosis, and old fracture-dislocations of carpal bones. J Bone Joint Surg Am 1966;48(04):767–774
13 Watson HK. Limited wrist arthrodesis. Clin Orthop Relat Res 1980; (149):126–136
14 Watson HK, Hempton RF. Limited wrist arthrodeses. I. The triscaphoid joint. J Hand Surg Am 1980;5(04):320–327
15 Watson HK, Ballet FL. The SLAC wrist: scapholunate advanced collapse pattern of degenerative arthritis. J Hand Surg Am 1984;9 (03):358–365
16 Richards AA, Afifi AM, Moneim MS. Four-corner fusion and scaphoid excision using headless compression screws for SLAC and SNAC wrist deformities. Tech Hand Up Extrem Surg 2011;15 (02):99–103
17 Pauchard N, Lecoanet-Strugarek C, Segret J, De Gasperi M, Dap F, Dautel G. Dorsal locking plates versus staples in four-corner fusion: a comparative clinical and radiological study. Orthop Traumatol Surg Res 2014;100(06):593–597
18 Mulford JS, Ceulemans LJ, Nam D, Axelrod TS. Proximal row carpectomy vs four corner fusion for scapholunate (Slac) or scaphoid nonunion advanced collapse (Snac) wrists: a systematic review of outcomes. J Hand Surg Eur Vol 2009;34(02):256–263
19 Larsen CF, Jacoby RA, McCabe SJ. Nonunion rates of limited carpal arthrodesis: a meta-analysis of the literature. J Hand Surg Am 1997;22(01):66–73
20 Enna M, Hoepfner P, Weiss AP. Scaphoid excision with four-corner fusion. Hand Clin 2005;21(04):531–538
21 Wyrick JD, Stern PJ, Kiefhaber TR. Motion-preserving procedures in the treatment of scapholunate advanced collapse wrist: proximal row carpectomy versus four-corner arthrodesis. J Hand Surg Am 1995;20(06):965–970
22 Watson HK, Ryu J. Evolution of arthritis of the wrist. Clin Orthop Relat Res 1986;(202):57–67
23 Ashmead D IV, Watson HK, Damon C, Herber S, Paly W. Scapholunate advanced collapse wrist salvage. J Hand Surg Am 1994;19(05):741–750
24 Allende BT. Osteoarthritis of the wrist secondary to non-union of the scaphoid. Int Orthop 1988;12(03):201–211
25 Harrington RH, Lichtman DM, Brockmole DM. Common pathways of degenerative arthritis of the wrist. Hand Clin 1987;3(04): 507–527
26 Ruby LK, Leslie BM. Wrist arthritis associated with scaphoid nonunion. Hand Clin 1987;3(04):529–539
27 Vender MI, Watson HK, Wiener BD, Black DM. Degenerative change in symptomatic scaphoid nonunion. J Hand Surg Am 1987;12(04):514–519
28 Dacho AK, Baumeister S, Germann G, Sauerbier M. Comparison of proximal row carpectomy and midcarpal

 © 2021. SECMA Foundation. All rights reserved.

arthrodesis for the treatment of scaphoid nonunion advanced collapse (SNAC-wrist) and scapholunate advanced collapse (SLAC-wrist) in stage II. J Plast Reconstr Aesthet Surg 2008; 61(10):1210–1218
29 De Smet L, Degreef I, Robijns F, Truyen J, Deprez P. Salvage procedures for degenerative osteoarthritis of the wrist due to advanced carpal collapse. Acta Orthop Belg 2006;72(05):535–540
30 Kiefhaber TR. Management of scapholunate advanced collapse pattern of degenerative arthritis of the wrist. J Hand Surg Am 2009;34(08):1527–1530
31 Goldfarb CA, Stern PJ, Kiefhaber TR. Palmar midcarpal instability: the results of treatment with 4-corner arthrodesis. J Hand Surg Am 2004;29(02):258–263
32 Resnick D, Niwayama G. Carpal instability in rheumatoid arthritis and calcium pyrophosphate deposition disease. Pathogenesis and roentgen appearance. Ann Rheum Dis 1977; 36(04):311–318
33 Chen C, Chandnani VP, Kang HS, Resnick D, Sartoris DJ, Haller J. Scapholunate advanced collapse: a common wrist abnormality in calcium pyrophosphate dihydrate crystal deposition disease. Radiology 1990;177(02):459–461
34 Herzberg GCW. Perilunate fracture dislocations. The wrist: diagnosis and operative treatment . Vol 1. 1998:651–83
35 Lichtman DM, Bruckner JD, Culp RW, Alexander CE. Palmar midcarpal instability: results of surgical reconstruction. J Hand Surg Am 1993;18(02):307–315
36 Wright TW, Dobyns JH, Linscheid RL, Macksoud W, Siegert J. Carpal instability non-dissociative. J Hand Surg [Br] 1994;19(06): 763–773
37 Watson HK, Goodman ML, Johnson TR. Limited wrist arthrodesis. Part II: Intercarpal and radiocarpal combinations. J Hand Surg Am 1981;6(03):223–233
38 Shapiro JS. Power staple fixation in hand and wrist surgery: new applications of an old fixation device. J Hand Surg Am 1987;12 (02):218–227
39 Ozyurekoglu T, Turker T. Results of a method of 4-corner arthrodesis using headless compression screws. J Hand Surg Am 2012;37(03):486–492
40 Vance MC, Hernandez JD, Didonna ML, Stern PJ. Complications and outcome of four-corner arthrodesis: circular plate fixation versus traditional techniques. J Hand Surg Am 2005;30(06): 1122–1127
41 Kendall CB, Brown TR, Millon SJ, Rudisill LE Jr, Sanders JL, Tanner SL. Results of four-corner arthrodesis using dorsal circular plate fixation. J Hand Surg Am 2005;30(05):903–907
42 Bedford B, Yang SS. High fusion rates with circular plate fixation for four-corner arthrodesis of the wrist. Clin Orthop Relat Res 2010;468(01):163–168
43 Merrell GA, McDermott EM, Weiss AP. Four-corner arthrodesis using a circular plate and distal radius bone grafting: a consecutive case series. J Hand Surg Am 2008;33 (05):635–642
44 Weiss A-PC. Results of four-corner arthrodesis using dorsal circular plate fixation. J Hand Surg Am 2006;31(02):327–328, author reply 328
45 Rhee PC, Kakar S, Shin AY. Four-corner arthrodesis with a locking, dorsal circular polyether-ether-ketone (PEEK-Optima) plate. Tech Hand Up Extrem Surg 2012;16(04):236–241
46 Berger RA, Bishop AT, Bettinger PC. New dorsal capsulotomy for the surgical exposure of the wrist. Ann Plast Surg 1995;35(01): 54–59
47 Tchurukdichian A. Scaphoïdectomie et arthrodèse de » 4os « par cupule X-Podeeasy-lock system: technique opératoire, premiers résultats et revue dela littérature. In: Herzberg G editor. Arthrose péri-scaphoïdienne. Montpellier: Sauramps Médical; 2006: 199–213
48 Roux JL. Intérêt de l'ostéosynthèse par plaque dans l'arthrodèse des quatre osinternes pour collapsus arthrosique du carpe. In: Herzberg G editor. Arthrosepéri-scaphoïdienne. Montpellier: Sauramps Médical; 2006:215–228
49 Cohen MS, Kozin SH. Degenerative arthritis of the wrist: proximal row carpectomy versus scaphoid excision and four-corner arthrodesis. J Hand Surg Am 2001;26(01):94–104
50 Bain GI, Watts AC. The outcome of scaphoid excision and four-corner arthrodesis for advanced carpal collapse at a minimum of ten years. J Hand Surg Am 2010;35(05):719–725
51 Krakauer JD, Bishop AT, Cooney WP. Surgical treatment of scapholunate advanced collapse. J Hand Surg Am 1994;19(05): 751–759
52 Kraisarin J, Dennison DG, Berglund LJ, An KN, Shin AY. Biomechanical comparison of three fixation techniques used for four-corner arthrodesis. J Hand Surg Eur Vol 2011;36(07):560–567
53 Chung KC, Watt AJ, Kotsis SV. A prospective outcomes study of four-corner wrist arthrodesis using a circular limited wrist fusion plate for stage II scapholunate advanced collapse wrist deformity. Plast Reconstr Surg 2006;118(02):433–442
54 Gohritz A, Gohla T, Stutz N, et al. Special aspects of wrist arthritis management for SLAC and SNAC wrists using midcarpal arthrodesis: results of bilateral operations and conversion to total arthrodesis. Bull Hosp Jt Dis 2005;63(1-2):41–48
55 Skie MC, Gove N, Ciocanel DE, Smith H. Management of non-united four-corner fusions. Hand (N Y) 2007;2(01):34–38
56 Schulze-Tanzil G. Activation and dedifferentiation of chondrocytes: implications in cartilage injury and repair. Ann Anat 2009;191(04):325–338
57 Dell'accio F, Vincent TL. Joint surface defects: clinical course and cellular response in spontaneous and experimental lesions. Eur Cell Mater 2010;20:210–217
58 Ball B, Bergman JW. Scaphoid excision and 4-corner fusion using retrograde headless compression screws. Tech Hand Up Extrem Surg 2012;16(04):204–209
59 Ho PC. Arthroscopic partial wrist fusion. Tech Hand Up Extrem Surg 2008;12(04):242–265
60 Lluch A, Salvá G, Esplugas M, Llusá M, Hagert E, Garcia-Elias M. El papel de la propiocepción y el control neuromuscular en las inestabilidades del carpo. Rev Iberoam Cir Mano 2015;43(01):70–78
61 Kitzinger HB, Karle B, Prommersberger KJ, van Schoonhoven J, Frey M. Four-corner arthrodesis–does the source of graft affect bony union rate? Iliac crest versus distal radius bone graft. J Plast Reconstr Aesthet Surg 2012;65(03):379–383
62 Kurtz SM, Devine JN. PEEK biomaterials in trauma, orthopedic, and spinal implants. Biomaterials 2007;28(32):4845–4869
63 Pokorný D, Fulín P, Slouf M, Jahoda D, Landor I, Sosna A. [Polyetheretherketone (PEEK). Part II: application in clinical practice]. Acta Chir Orthop Traumatol Cech 2010;77(06):470–478
64 Rodgers JA, Holt G, Finnerty EP, Miller B. Scaphoid excision and limited wrist fusion: a comparison of K-wire and circular plate fixation. Hand (N Y) 2008;3(03):276–281
65 Luegmair M, Houvet P. Effectiveness of four-corner arthrodesis with use of a locked dorsal circular plate. Clin Orthop Relat Res 2012;470(10):2764–2770
66 del Piñal F, Klausmeyer M, Thams C, Moraleda E, Galindo C. Early experience with (dry) arthroscopic 4-corner arthrodesis: from a 4-hour operation to a tourniquet time. J Hand Surg Am 2012;37 (11):2389–2399
67 del Piñal F, Tandioy-Delgado F. (Dry) arthroscopic partial wrist arthrodesis: tips and tricks. Handchir Mikrochir Plast Chir 2014; 46(05):300–306

 © 2021. SECMA Foundation. All rights reserved.