Article published online: 2021-12-13

Técnica AMIC para el tratamiento de las lesiones condrales de mano y muñeca

AMIC Technique for the Treatment of Chondral Injuries of the Hand and Wrist

Pau López-Osornio de Vega[1,2] Vicente Carratalà Bauxauli[3] Fernando Corella[4,5,6]
Cristóbal Martínez Andrade[3,2]

[1] Departmento de Traumatología y Cirugía Ortopédica, HM Nou Delfos. Barcelona, Spain
[2] Traumaunit Centro Médico Teknon, Barcelona, Spain
[3] Unidad de Cirugía de Mano, Hospital Quirónsalud Valencia, Valencia, Spain
[4] Departmento de Ortopedia y Traumatología, Hospital Universitario Infanta Leonor, Madrid, Spain
[5] Unidad de Cirugía de Mano, Hospital Universitario Quirónsalud Madrid, Madrid, Spain
[6] Profesor asociado, Facultad de Medicina, Universidad Complutense de Madrid, Madrid, Spain

Dirección para correspondencia Pau López-Osornio de Vega, MD, MS, Departmento de Traumatología y Cirugía Ortopédica, HM Nou Delfos, Barcelona, España; Unidad de Trauma, Centro Médico Teknon, Barcelona, España
(e-mail: education@traumaunit.es; paulopez@hmtraumadelfos.com).

Rev Iberam Cir Mano 2021;49(2):e165–e175.

Resumen

Las matrices, ya sea utilizadas de forma aislada o asociadas al cultivo de condrocitos, se han demostrado una técnica quirúrgica eficaz para el tratamiento de las lesiones condrales u osteocondrales en rodilla, tobillo y cadera.
Son una alternativa más sofisticada, y aportan algunas ventajas respecto a las más tradicionales técnicas de microfracturas o nanofracturas, usadas éstas de forma aislada.
Asimismo, representan una técnica menos complicada logísticamente y mucho menos cara que las tradicionales del cultivo de condrocitos, al alcance de muy pocos pacientes.
En este artículo, detallamos la técnica a emplear, así como algunas recomendaciones, para el tratamiento de dichas lesiones, en mano y muñeca, mediante la utilización de la matriz de colágeno de origen porcino denominada Chondro-Gide (Geistlich Pharma AG, Wolhausen, Suiza) y su técnica registrada de condrogénesis autóloga inducida por matriz (*autologous matrix-induced chondrogenesis*, AMIC, en inglés; Geistlich Pharma AG).

Palabras Clave
- lesiones osteocondrales
- técnica AMIC
- cirugía reconstructiva mano-muñeca

recibido
24 de agosto de 2021
aceptado
01 de octubre de 2021

DOI https://doi.org/10.1055/s-0041-1739163.
ISSN 1698-8396.

© 2021. SECMA Foundation. All rights reserved.
This is an open access article published by Thieme under the terms of the Creative Commons Attribution-NonDerivative-NonCommercial-License, permitting copying and reproduction so long as the original work is given appropriate credit. Contents may not be used for commercial purposes, or adapted, remixed, transformed or built upon. (https://creativecommons.org/licenses/by-nc-nd/4.0/)
Thieme Revinter Publicações Ltda., Rua do Matoso 170, Rio de Janeiro, RJ, CEP 20270-135, Brazil

Abstract

Scaffolds, either alone or combined with cultured chondrocyte cells, are an effective treatment for chondral or osteochondral defects of the knee and ankle joints.
Scaffolds are a more sophisticated solution and have some advantages compared with the isolated use of the more traditional treatments of microfractures or nanofractures. In addition, scaffolds represent a less complicated technique and a less expensive treatment compared with chondrocyte culture treatments, which are accessible by very few patients.
In the present article, we detail the surgical technique and provide advices and tips for the treatment of ostecochondral hand and wrist lesions using the Chondro-Gide (Geistlich Pharma AG, Wolhausen, Switzerland) scaffold and its patented autologous matrix-induced chondrogenesis (AMIC, Geistlich Pharma AG) technique.

Keywords
- osteochondral defects
- AMIC technique
- hand-wrist reconstructive surgery

Introducción

Las técnicas para el tratamiento de las lesiones condrales en articulaciones como la rodilla y tobillo, localizaciones más clásicas, siempre han sido objeto de controversia en cuanto a su eficacia y resultados, pero podrían ordenarse de menor a mayor complejidad y/o precio de la siguiente manera:

1. Microfracturas;
2. Nanofracturas;
3. Geles;
4. Membranas: técnica de condrogénesis autóloga inducida por matriz (*autologous matrix-induced chondrogenesis*, AMIC, en inglés; Geistlich Pharma AG, Wolhausen, Suiza)/ condrogénesis autóloga inducida por nanofractura sobre una matriz (*nanofractured autologous matrix-induced chondrogenesis*, NAMIC, en inglés);
5. Trasplante osteocondral autólogo(*osteochondral autologous transplantation*, OAT, en inglés) = mosaicoplastia;
6. OAT heterólogo (banco de huesos);
7. Implante de condrocitos autólogos (*autologous chondrocyte implantation*, ACI, en inglés);
8. Implante/Trasplante de condrocitos autólogos asociado a matriz (*matrix-associated autologous chondrocyte implantation/transplantation*, MACI/MACI, en inglés); y
9. Instant Cemtro-Cell (ICC), implante de condrocitos autólogos de alta densidad.

Dichas lesiones osteocondrales siguen siendo el gran caballo de batalla de los cirujanos, cualquiera que sea su articulación de especialización.

Sin entrar a hablar de las técnicas más complejas,[1–3] o de los geles, dado que no son el objeto de este artículo, sí debemos saber que, a modo de conocimientos generales, las técnicas basadas en la utilización de células madre mesenquimales (CMMs) han sido empleadas desde principios de los años 1950.[4]

La más empleada hasta la fecha, y con más artículos publicados, es la de las microfracturas, con amplios estudios al respecto, en rodilla y tobillo, con hasta 80% de buenos resultados a corto y medio plazos (menos de 6–7 años), sobretodo en la mejoría del dolor[5,6] y en aquellos defectos condrales pequeños o medios (inferiores a 2,5–3 cm^2).

Las microfracturas exponen el hueso subcondral y, a través del sangrado del mismo, permiten la migración de las CMMs a la superficie articular, y su posterior diferenciación a células condrales.

Las limitaciones de esta técnica, utilizada de forma aislada, vienen dadas por el moderado resultado a medio y largo plazos (más de 7–10 años) debido a las mediocres características biomecánicas del tejido neoformado, con tendencia a la osificación progresiva. Asimismo, por las características inherentes a la propia técnica, no se consigue la contención de las CMMs a la superficie articular, aspecto clave para poder aumentar su densidad en la zona lesionada, perdiéndose en la cavidad articular gran parte de dichas células, ya de por sí escasas.

Asimismo, la escasa profundidad de las microfracturas (de aproximadamente 3 mm) supone una limitación para llegar a zonas más profundas del hueso subcondral, allí donde residen en mayor densidad las CMMs.

Las nanofracturas mejoraron este punto, pues con su uso se logra hacer penetraciones más estrechas (de 1 mm de diámetro, respecto a 2 mm en las micro), lo que permite aumentar el número de perforaciones por área y, al mismo tiempo, hacerlas más profundas (9 mm, respecto a 3 mm en las micro), lo que mejora el acceso a las CMMs y, en consecuencia, los resultados funcionales[7–9].

Las micro o nanofracturas se han demostrado menos efectivas en las lesiones superiores a 2,5 cm^2.

Por ello, y como siguiente evolución técnica de las perforaciones, se procedió a llevar a cabo la combinación, inicialmente, de las microfracturas,[1,2] y, posteriormente, de las nanofracturas,[10] con una matriz de colágeno que serviría de sustento estructural para las CMMs, técnica presentada en 2004[3] y registrada como AMIC, y posteriormente mejorada y denominada NAMIC,[10] y finalmente, condrogénesis autóloga totalmente artroscópica inducida por nanofractura sobre

 © 2021. SECMA Foundation. All rights reserved.

una matriz (*all-arthroscopic nanofractured autologous matrix-induced chondrogenesis*, A-NAMIC, en inglés),[11] en la que todo el tratamiento se efectúa de forma artroscópica.

Por lo tanto, latécnica AMIC, que consiste en implantar una membrana para cubrir la superficie en la que se han realizado las micro o nanofracturas, mejoraría, teóricamente, el problema de la migración descontrolada de las células madre en la cavidad articular, especialmente en aquellos casos de grandes defectos (superiores a 2,5–3 cm^2).

En la práctica, la mayor parte de los estudios[12–16] así parecen confirmarlo, a pesar de que hay algunos[17,18] que no demuestran mejores resultados por el hecho de asociar la membrana a las microfracturas.

Pero todos coinciden en que hacen falta una mayor homogeneidad en las muestras y un mayor número de casos para poder extrapolar, de forma correcta, conclusiones con sólida base científica a partir de estudios a largo plazo.

Hay estudios que asocian, a la técnica AMIC, plasma rico en plaquetas o ácido hialurónico, o injerto de hueso para cubrir grandes defectos, siendo el sustrato científico de casos registrados muy variable y, por tanto, muy sugestivo de sesgos.

A pesar de dichas variables, una metaanálisis[16] reciente considera probada la mejoría de los resultados respecto a las micro o nanoperforaciones utilizadas de forma aislada, con mayores diferencias con tamaños mayores del defecto condral.

Si buscamos referencias exclusivas de todos estos tratamientos aplicados a muñeca-mano, el número de artículos es prácticamente inexistente y ninguno de ellos trata de la técnica AMIC.

El más mencionado es el de Yao y Kaufman,[19] que obtuvieron buenos resultados en el tratamiento de lesiones condrales del semilunar en caso de pinzamiento cubitocarpiano mediante el uso de microfracturas.

Por lo tanto, y a modo de corolario de la introducción, se trata de una técnica quirúrgica:

1. De un sólo paso, a diferencia del cultivo de condrocitos, lo que ahorra un segundo paso por quirófano al paciente;
2. Que no produce morbilidad en zona dadora de cartílago, como en las mosaicoplastias, dado que no la precisa; y
3. Más completa que las micro o nanofracturas aisladas, dado que limita la migración descontrolada de las CMMs a la cavidad articular, sirviendo la matriz de soporte estructural para el asentamiento y desarrollo de las mismas.

Indicaciones

Si extrapolamos las recomendaciones de la International Cartilage Repair Society (ICRS, en inglés) para las lesiones osteocondrales en rodilla o tobillo, la técnica AMIC estaría indicada para el tratamiento de las lesiones condrales de grados III a IV.

Lesiones de menor grado pueden ser tratadas con buenos resultados con nanofracturas de forma aislada.

Hay que recalcar que estas recomendaciones no provienen de ningún estudio publicado hasta la fecha específicamente sobre lesiones en mano y muñeca.

Contraindicaciones

No debe emplearse esta técnica en pacientes:

1. Que han demostrado hipersensibilidad a derivados de colágeno porcino;
2. Que sufren infección activa o reciente; y
3. En fase inflamatoria sinovítica.

Material

La membrana utilizada es la denominada Chondro-Gide (Geistlich Pharma AG), que presenta determinadas características:

1. Es de colágeno tipo I/III de origen porcino;
2. Una estructura bicapa, con una porción rugosa para contactar y adherirse a la superficie ósea, y una más lisa, orientada a la superficie articular, para un mejor deslizamiento articular (►**Figuras 1**, **2A-B**);
3. Puede ser suturada o adherida con Tissucol (Baxter, Varsovia, Polonia) o adhesivos fibrinosos similares en la zona a implantar;
4. Es reabsorbible;
5. Ha demostrado su biocompatibilidad en múltiples estudios de corto medio y largo plazos;[20–26]
6. Tiene registradas dos técnicas quirúrgicas específicas con su utilización: AMIC y ACI; y
7. Se presenta en 3 formatos (20 × 30 mm; 30 × 40 mm; y 40 × 50 mm), con precios que oscilan, en España, entre los 2.100 y los 3.000 euros.

Método/Secuencia

1. Estudio previo prequirúrgico mediante tomografía axial computarizada (TAC) y resonancia magnética nuclear (RMN) (a ser posible con secuencia ponderada en T2 de mapeo condral) para valorar de la forma más precisa posible la profundidad, la forma y el área de la lesión a

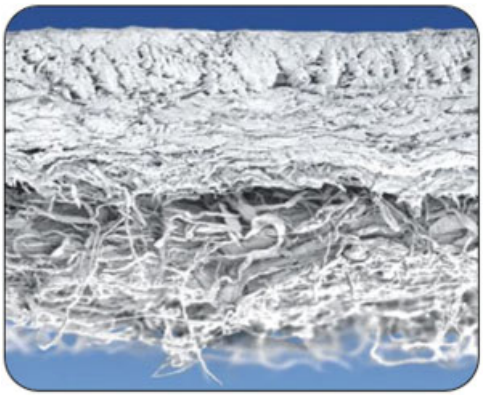

Fig. 1 Estructura bicapa.

 © 2021. SECMA Foundation. All rights reserved.

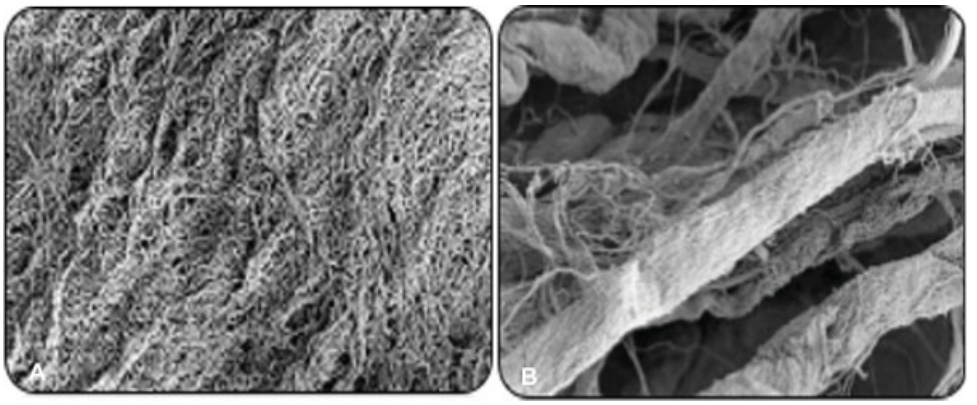

Fig. 2 (**A**) Porción lisa superficial; (**B**) Porción rugosa.

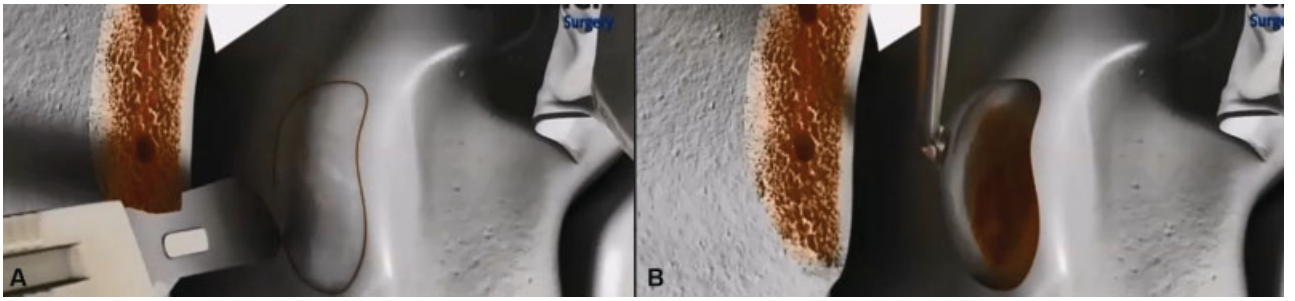

Fig. 3 (**A**) Delimitación del defecto condral; (**B**) curetaje y desbridamiento.

tratar y, así, prever las posibles dificultades en la implantación de la membrana.

2. Ya sea de forma abierta o artroscópica, delimitar y proceder a desbridamiento inicial de la superficie articular, para la homogeneización de la superficie en aquellos casos que sea preciso, sin que queden ondulaciones o escalones (►**Figuras 3A,B**), siendo preferible incluso que, en el momento de la implantación, la membrana quede ligeramente por debajo de los márgenes de la lesión, dado que, con el sangrado óseo, tiende a inflarse y aumentar su protusión articular.
3. Según el estado de la superficie articular, proceder a las perforaciones (►**Figura 4A**), ya sea mediante nanofracturas (actualmente en España, únicamente se dispone del Nanofracture [Arthrosurface, Franklin, MA, EEUU]) (►**Figura 4B**) o mediante microfracturas (varias casas comerciales disponen de equipos específicos; ►**Figura 4C**), según lo que esté disponible en el arsenal quirúrgico.
4. En aquellos casos con lesiones osteocondrales, se recomienda el aporte de injerto óseo para rellenar el defecto y nivelar a la altura de la superficie articular condral.
5. Apertura del envase y marcado, con un rotulador de Codman, de la superficie elegida (rugosa o lisa), dado que, una vez hidratada la membrana, es muy difícil diferenciar la parte lisa de la rugosa.
6. Recortar la membrana al tamaño adecuado utilizando como referencia el fantoma metálico maleable que incopora el envase, en caso de hacerlo por vía abierta (►**Figuras 5A,B**). Por vía artroscópica, se debe intentar definir la forma, ya sea con una impresión previa en 3D esterilizada sobre la que recortaremos la membrana, o bien sea de forma mucho más artesanal, intentando reproducir manualmente el defecto. Hay que tener en cuenta que, una vez hidratada, la membrana aumenta su volumen en un 10% aproximadamente, aumentando, por tanto, su altura y anchura.
7. Hidratación de la membrana con solución salina fisiológica (SSF) y comprobación de su perfecta incorporación al defecto, llevando a cabo tantos recortes o maniobras como sean necesarios para su perfecta integración al defecto, sin ningún saliente que pudiera comprometer su estabilidad al iniciar la movilización de la articulación.
8. Preparación del lecho mediante el aporte de una adhesivo fibrinoso (Tissucol; ►**Figura 6A**), siendo este uno de los momentos críticos, dado que el adhesivo debe estar en su punto exacto de viscosidad, y no se dispone de mucho tiempo para incorporar la membrana antes de que se pierda dicha viscosidad idónea.
9. Aporte de la membrana en el defecto (►**Figura 6B**).
   Para facilitar su entrada, cuando se hace por vía artroscópica, se puede emplear una vaina accesoria de

 © 2021. SECMA Foundation. All rights reserved.

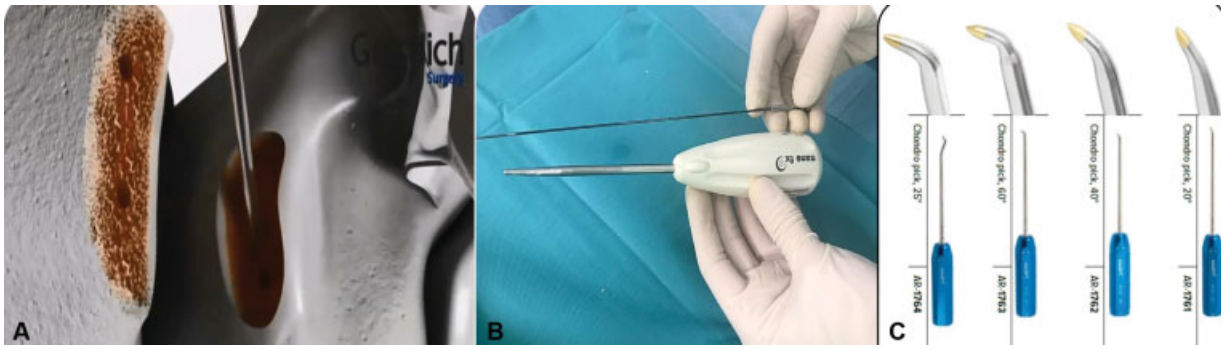

Fig. 4 (A) Micro o nanofracturas; (B) nanofracturas; (C) microfracturas.

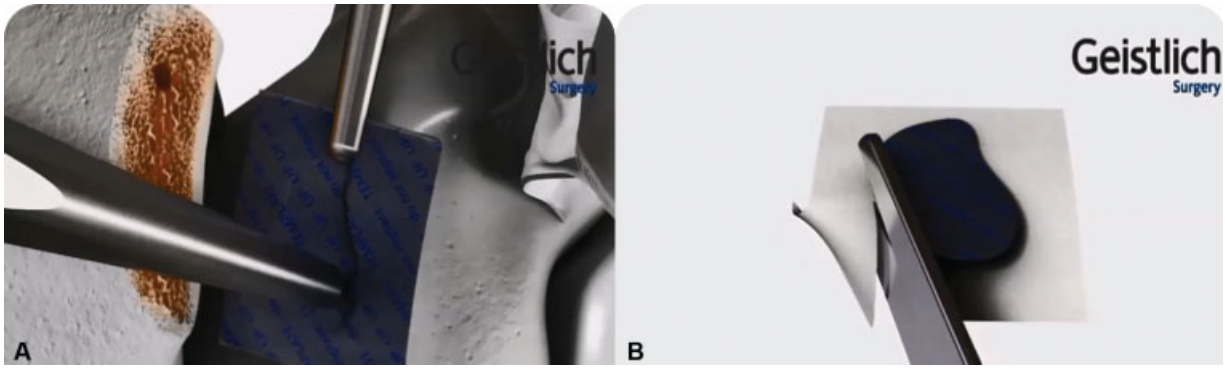

Fig. 5 (A) Impresión sobre fantoma; (B) recorte de la matriz.

artroscopia y utilizar el obturador para empujar la membrana intraarticularmente (ver videos anexos).

10. Sellado de los márgenes con el remanente de adhesivo fibrinoso. Y
11. Dejar reposar por 10 a 15 minutos, y comprobar la estabilidad de la implantación mediante movimientos suaves de la articulación implicada.

Todo el proceso, desde el momento en que se termina la cruentación de la superficie articular, debe hacerse en seco para evitar la migración de las CMMs, así como para facilitar la implantación del adhesivo fibrinoso y de la membrana.

Material Audiovisual Complementario

VIDEO 1
VIDEO 2
VIDEOS 3,4, 5
VIDEO 6
VIDEO 7

Video 1

Pasos de la técnica AMIC completa en osteocondritis de semilunar, por vía artroscópica. Online content including video sequences viewable at: https://www.thieme-connect.com/products/ejournals/html/10.1055/s-0041-1739163.

Video 2

Microfracturas.
Online content including video sequences viewable at: https://www.thieme-connect.com/products/ejournals/html/10.1055/s-0041-1739163.

Videos 3, 4, 5

Nanofracturas.
Online content including video sequences viewable at: https://www.thieme-connect.com/products/ejournals/html/10.1055/s-0041-1739163.
Online content including video sequences viewable at: https://www.thieme-connect.com/products/ejournals/html/10.1055/s-0041-1739163.
Online content including video sequences viewable at: https://www.thieme-connect.com/products/ejournals/html/10.1055/s-0041-1739163.

 © 2021. SECMA Foundation. All rights reserved.

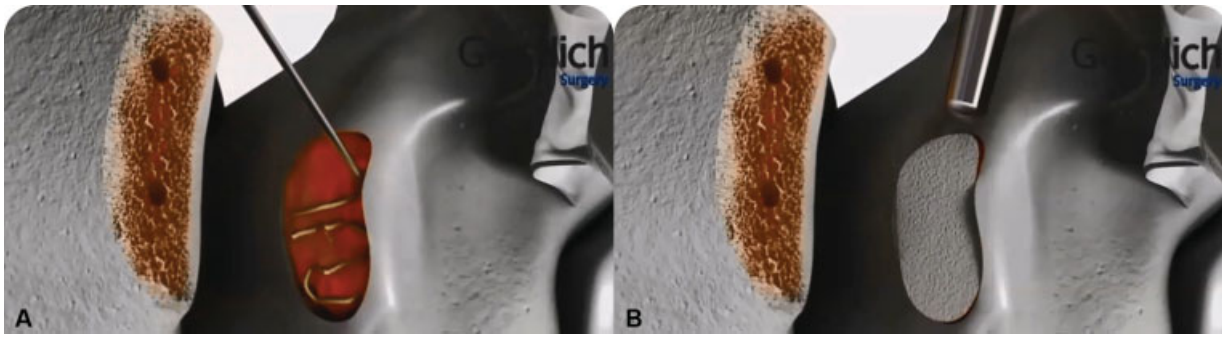

Fig. 6 (**A**) aplicación de Tissucol; (**B**) aplicación de la matriz.

Video 6

Cirugía abierta. Online content including video sequences viewable at: https://www.thieme-connect.com/products/ejournals/html/10.1055/s-0041-1739163.

Video 7

Cirugía en quirófano. Online content including video sequences viewable at: https://www.thieme-connect.com/products/ejournals/html/10.1055/s-0041-1739163.

Postoperatorio

Dado que la utilización del adhesivo fibrinoso y las propias características estructurales de la membrana aportan una buena estabilidad a la movilización precoz, se puede empezar la movilización articular de forma temprana (pasadas 48 horas), hecho especialmente interesante en aquellos casos asociados a artrólisis y/o rigidez de base. En el caso de la utilización en la articulación trapeciometacarpiana (TMC) por vía artroscópica, se ha preferido esperar dos semanas por temor a que la combinación de una precoz carga axial y cizallamiento pudiera comprometer la integración de la membrana en el trapecio.

La evolución y respuesta clínica de todos los casos en mano, muñeca y codo tratados por los autores de este artículo mediante la técnica AMIC serán próximamente publicados de forma detallada.

Complicaciones

No se reportan complicaciones inherentes al propio implante en la utilización de la técnica AMIC en los estudios de rodilla y tobillo.[15,16,20–24]

Sin embargo, se reportan casos de rescates, en muy escaso número (rango: 2-6%[13–16]), por resultados insatisfactorios, transformados en artroplastias o artrodesis.

Notas de los Autores

-En caso de superficies de márgenes muy irregulares, es preferible la adaptación de varias porciones de membrana, en lugar de sólo una, si ello facilita su correcta adaptación al defecto, al "estilo" de las mosaicoplastias.
-Nunca se debe alterar la anatomía ósea normal de la superficie articular, y hay que ser muy meticuloso en dicho paso.
-A diferencia de los geles, que podrían ser motivo de otro artículo, las membranas permiten trabajar contra la gravedad, es decir: en la posición tradicional de trabajo de la artroscopia de muñeca o TMC, con la mano al zénit, se puede trabajar, por ejemplo, en un defecto del semilunar o del piramidal, sin miedo a que la membrana se desprenda, circunstancia que no se da con los geles.
-Se pueden tratar, sin problema, lesiones en espejo, como el caso mencionado antes, de la lesión del semilunar y del radio distal por migración del material de osteosíntesis, hecho que tampoco es factible con los geles.

Casos Clínicos

Paciente 1

Mujer de 37 años, que sufrió fractura de base de la primera falange (F1) del segundo dedo de la mano dominante. La paciente fue intervenida en hospital de residencia habitual, y se podía apreciar cómo la osteosíntesis protuía intraarticularmente, al mismo tiempo que se parecía una pseudoartrosis metáfiso-diafisaria; nos fue derivada siete meses después, con dolor y limitación funcional a nivel de las articulaciones metacarpofalángica (MCF) e interfalángica proximal (IFP).

En un primer tiempo, se procedió a la extracción del material de osteosíntesis (EMO), aporte de injerto óseo, y osteotaxis (OTX) hasta su consolidación (►**Figuras 7A,B,C**). Visto el estado final articular, sobretodo de la cabeza del hueso metacarpiano (MTC), se optó por intentar reconstruir

 © 2021. SECMA Foundation. All rights reserved.

Fig. 7 (**A**) Protusión del material; (**B**) OTX; (**C**) aspecto post-AMO OTX.

la superficie articular de la base de la falange proximal (F1) (lesión focal) y de la cabeza del MTC (lesión completa) mediante la técnica AMIC (►**Figuras 8A,B,C,D**).

Se aprovechó el acto quirúrgico para llevar a cabo una artrólisis, que mejoró parcialmente la movilidad (balance articular [BA] intraoperatorio de la MCF: 0°-70°), iniciándose una movilización precoz a las 48 horas.

La evolución fue a la desaparición progresiva del dolor, con puntuación de 4 en la escala vidsual analógica (EVA) a los 3 meses, y de 0 a los 6, y con TAC y RMN que objetivan recuperación de la morfología articular (►**Figura 9**), pasándose de un defecto inicial de 21 × 18 mm a la cobertura articular completa.

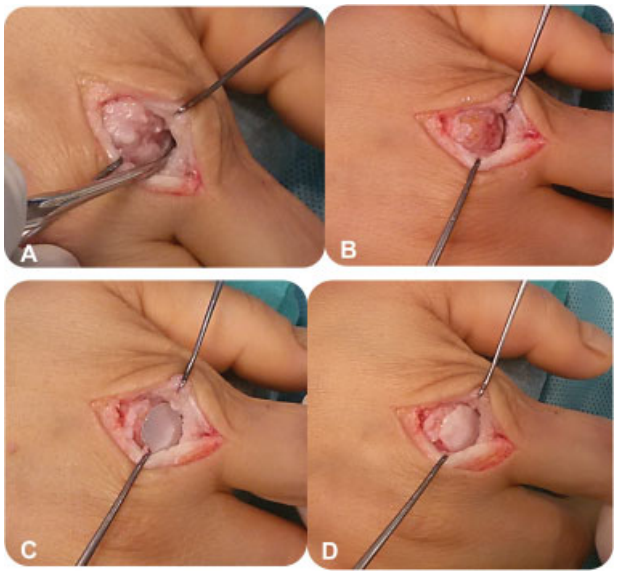

Fig. 8 (**A**) Aspecto previo al desbridamiento; (**B**) nanofracturas; (**C**) fantoma sobre la superficie del MTC; (**D**) implantación de la membrana.

Paciente 2

Paciente varón de 54 años, sometido a intervención quirúrgica (IQ) de artrodesis lunocapitate por muñeca con colapso escafolunar avanzado (*scapholunate advanced collapse*, SLAC, en inglés) de estadio II, que sufrió migración del material de osteosíntesis, con protusión a nivel radiocarpiano y consiguiente lesión condral y dolor secundario (►**Figuras 10A,B**).

Para evitar la artrodesis radiocarpiana, se optó por la técnica AMIC de salvataje articular (►**Figuras 11A,B**) en ambas superficies, la radial y la semilunar. Se inició la movilización articular sin resistencia cuando el paciente toleró el dolor, a los seis días de la intervención. Se empleó férula nocturna de protección durante tres semanas. La evolución fue a la mejoría de 20° de flexión y 30° de extensión, y a la desaparición del dolor de forma casi inmediata y posteriormente mantenida en el tiempo (►**Figuras 12A,B**), con último control a los 5 años, sin dolor y con función mantenida, con TAC a los 2, 4 y 6 meses que confirmó la recuperación articular (►**Figuras 13A,B,C**), habiéndose cubierto el defecto inicial de 16 × 6 mm a nivel radial, y el de 11 × 6 mm a nivel del semilunar.

Paciente 3

Paciente que sufrió traumatismo en hiperextensión de muñeca, con resultado de dolor persistente, consultando a los 2 meses del mismo. En la TAC, se observó la ausencia de todo un fragmento condral en el semilunar (►**Figuras 14A,B,C**).

Por vía artroscópica, se procedió a la exéresis del tejido superficial, desbridamiento, perforaciones, y relleno del defecto con injerto óseo esponjoso de radio distal compactado con Tissucol (►**Figuras 15A,B**), para igualar el defecto osteocondral a la superficie articular del resto del semilunar y, finalmente, cobertura con membrana (►**Figura 15C**).

Se permitió iniciar la movilización activa sin resistencia a los siete días post-IQ, dada la estabilidad de implantación de

 © 2021. SECMA Foundation. All rights reserved.

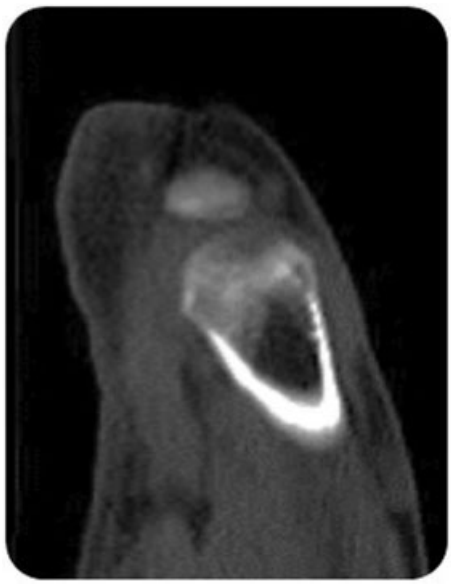

Fig. 9 Relleno y recuperación de la morfología de la cabeza del MTC a los seis meses de la cirugía.

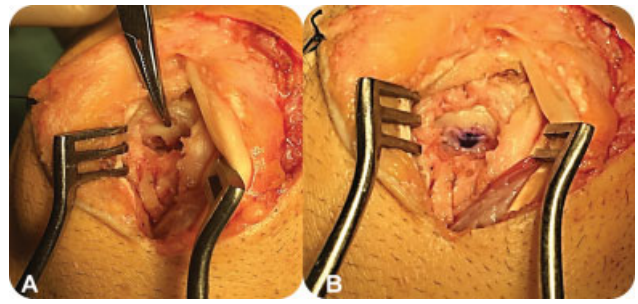

Fig. 11 (**A**) Lesión condral semilunar; (**B**) membrana implantada en defecto. Nota: *el punto azul marca la zona lisa.

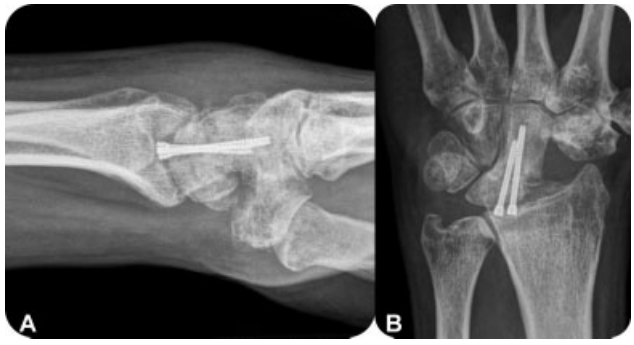

Fig. 10 (**A**) Radiografía de perfil de la protusión del material; (**B**) radiografía anteroposterior.

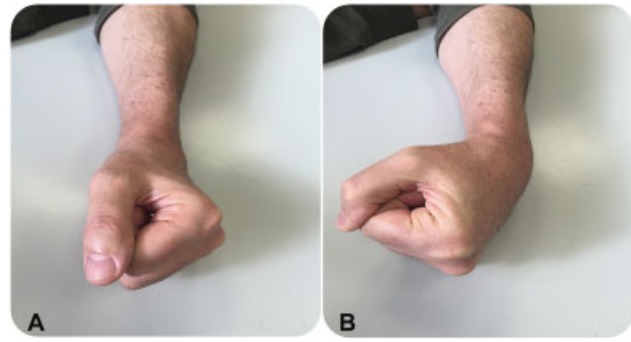

Fig. 12 (**A**) Extensión a los seis meses de la cirugía; (**B**) flexión a los seis meses de la cirugía.

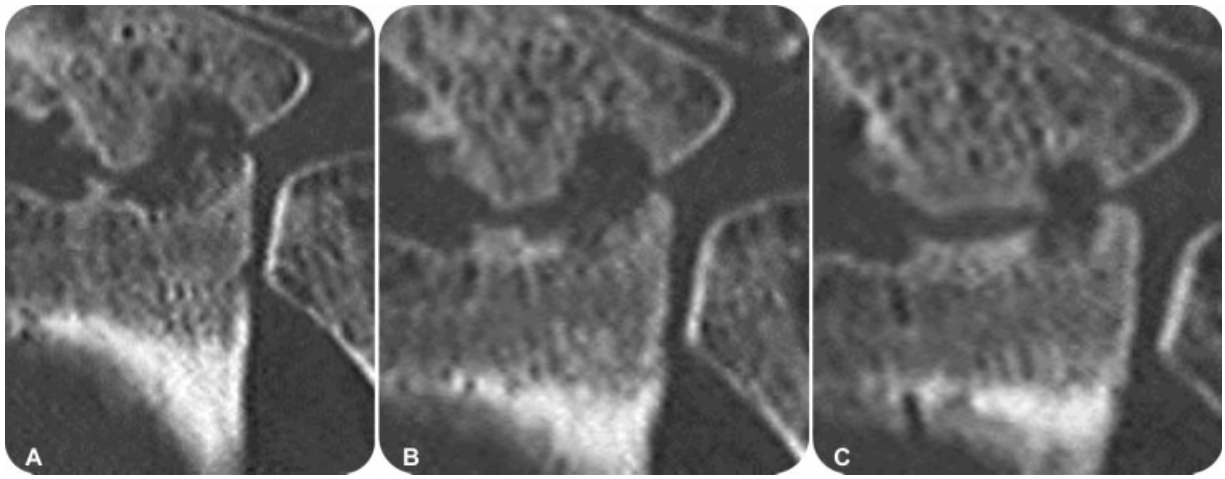

Fig. 13 Tomografía axial computarizada (**A**) a los dos meses; (**B**) a los cuatro meses; (**C**) a los 6 meses.

 © 2021. SECMA Foundation. All rights reserved.

Fig. 14 Tomografía axial computarizada (**A**) sagital; (**B**) coronal; (**C**) 3D.

la matriz. Actualmente, a los 5,5 años de la cirugía, el paciente permanece asintomático.

Otros Casos

Dicha técnica también se ha empleado para el tratamiento de rizartrosis de grado II de Badia (►**Figuras 16A,B,C**), para el tratamiento de defectos condrales postraumáticos en fracturas de radio distal (►**Figuras 17A,B,C**), en secuelas de fracturas-luxaciones de Bennett, y en secuelas de fx de base de la F1 o la cabeza del MTC.

Su indicación de uso abarca cualquier articulación que haya sufrido una lesión condral irrecuperable por si sola y cuya alternativa quirúrgica sea una cirugía paliativa, en modo de artrodesis, carpectomía proximal, artroplastia etc.

Especial importancia cobra el mantener la anatomía en la articulación TMC, sin alterar la forma de silla de montar

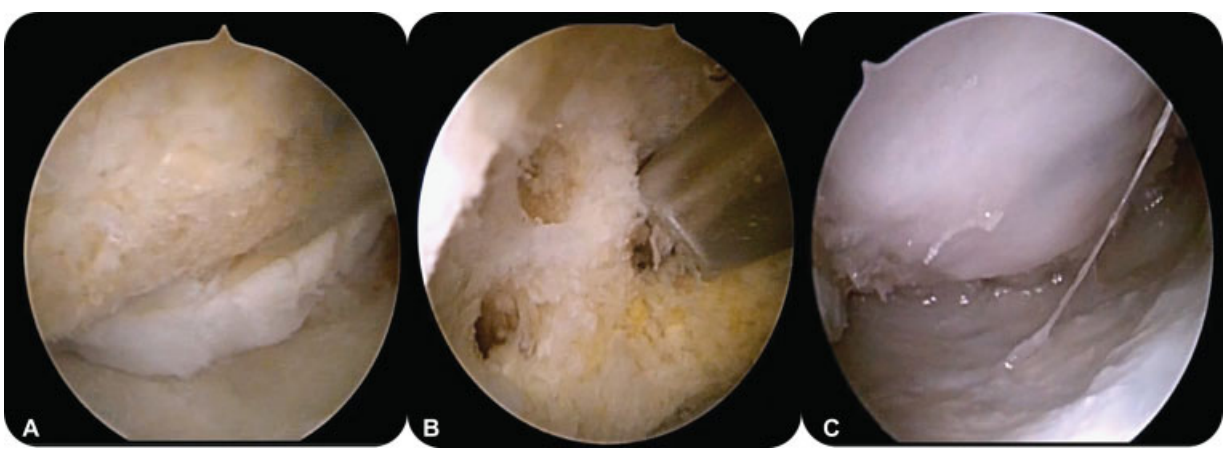

Fig. 15 (**A**) Defecto condral desbridado; (**B**) perforaciones y aporte de injerto óseo; (**C**) aspecto final con la membrana implantada.

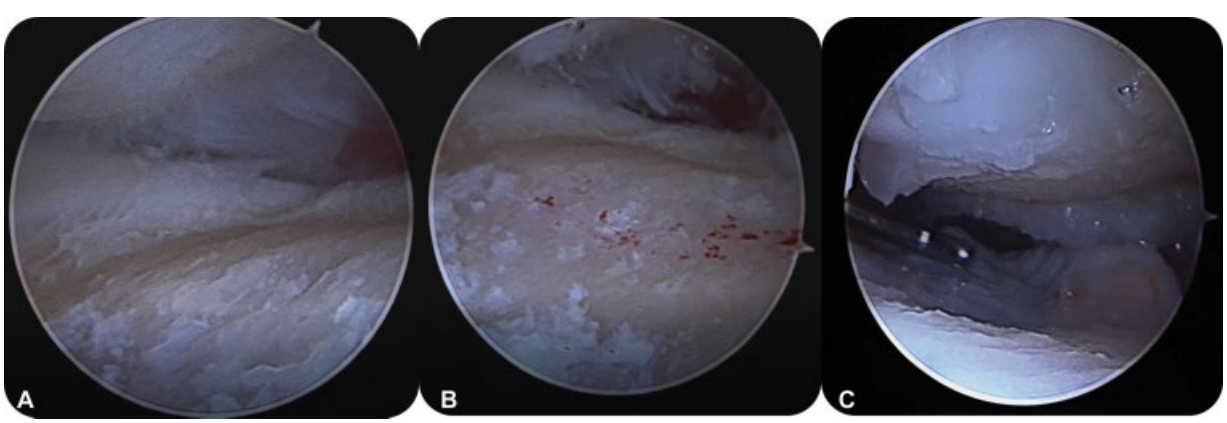

Fig. 16 (**A**) Articulación trapeciometacarpiana grado II de Badia; (**B**) sangrado después de las nanofracturas; (**C**) membrana implantada.

 © 2021. SECMA Foundation. All rights reserved.

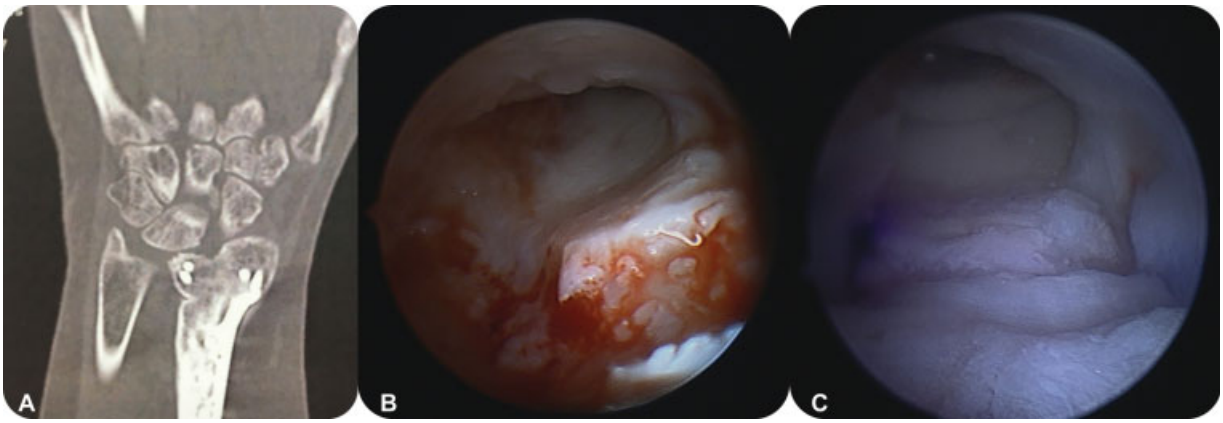

Fig. 17 (**A**) Secuela de fractura de radio; (**B**) defecto desbridado y nanoperforado; (**C**) defecto cubierto con membrana.

del trapecio, y se debe ser meticuloso al rebajar la superficie para adaptarla al grosor de la membrana, resultando, asimismo, más fácil la adaptación de pequeños fragmentos de membrana que no una sola pieza de la misma.

Conclusiones

Se ha demostrado que la técnica AMIC es una alternativa eficaz en el tratamiento de las lesiones condrales en otras articulaciones.

Es más eficaz que las micro o nanofracturas usadas de forma aislada, y mucho menos cara y compleja que los tratamientos de cultivo de condrocitos.

Si dichos buenos resultados se pueden extrapolar, sin miedo a equivocarnos, a pequeña articulación, es un camino que todavía queda por recorrer, mediante estudios correctamente planteados y que nos permitan obtener resultados estadísticamente significativos que avalen científicamente las buenas primeras impresiones que esta técnica ha provocado en estos primeros casos de lesiones condrales de mano y muñeca.

Conflicto de Intereses
Los autores declaran no tener conflicto de intereses.

Bibliografía

1 Benthien JP, Behrens P. The treatment of chondral and osteochondral defects of the knee with autologous matrix-induced chondrogenesis (AMIC): method description and recent developments. Knee Surg Sports Traumatol Arthrosc 2011;19(08):1316–1319
2 Piontek T, Ciemniewska-Gorzela K, Szulc A, Naczk J, Słomczykowski M. All-arthroscopic AMIC procedure for repair of cartilage defects of the knee. Knee Surg Sports Traumatol Arthrosc 2012;20(05):922–925
3 Behrens P. Matrixgekoppelte Mikrofrakturierung. Ein neues Konzept zur Knorpeldefektbehandlung. Arthroskopie 2005;18 (03):193–197
4 Pridie K. A method of resurfacing osteoarthritic knee joints. J Bone Joint Surg [Br] 59 1959;41:618–619
5 Steadman JR, Rodkey WG, Rodrigo JJ. Microfracture: surgical technique and rehabilitation to treat chondral defects. Clin Orthop Relat Res 2001(391, Suppl)S362–S369
6 Lee KB, Bai LB, Chung JY, Seon JK. Arthroscopic microfracture for osteochondral lesions of the talus. Knee Surg Sports Traumatol Arthrosc 2010;18(02):247–253
7 Chuckpaiwong B, Berkson EM, Theodore GH. Microfracture for osteochondral lesions of the ankle: outcome analysis and outcome predictors of 105 cases. Arthroscopy 2008;24(01):106–112
8 Hannon CP, Murawski CD, Fansa AM, Smyth NA, Do H, Kennedy JG. Microfracture for osteochondral lesions of the talus: a systematic review of reporting of outcome data. Am J Sports Med 2013;41 (03):689–695
9 Gobbi A, Karnatzikos G, Kumar A. Long-term results after microfracture treatment for full-thickness knee chondral lesions in athletes. Knee Surg Sports Traumatol Arthrosc 2014; 22(09):1986–1996
10 Benthien JP, Behrens P. Nanofractured autologous matrix induced chondrogenesis (NAMIC©)–Further development of collagen membrane aided chondrogenesis combined with subchondral needling: A technical note. Knee 2015;22(05):411–415
11 Peñalver JM, Villalba J, Yela-Verdú CP, et al. All-Arthroscopic Nanofractured Autologous Matrix-Induced Chondrogenesis (A-NAMIC) Technique for the Treatment of Focal Chondral Lesions of the Knee. Arthrosc Tech 2020;9(06):e755–e759. Doi: 10.1016/j.eats.2020.02.007
12 Migliorini F, Eschweiler J, Maffulli N, et al. Autologous Matrix Induced Chondrogenesis (AMIC) Compared to Microfractures for Chondral Defects of the Talar Shoulder: A Five-Year Follow-Up Prospective Cohort Study. Life (Basel) 2021;11(03):244 Pages 1-9. Doi: 10.3390/life11030244
13 Valderrabano V, Miska M, Leumann A, Wiewiorski M. Reconstruction of Osteochondral Lesions of the Talus With Autologous Spongiosa Grafts and Autologous Matrix-Induced Chondrogenesis. The American Journal of Sports Medicine 2013;41(03):519–527. Doi: 10.1177/0363546513476671
14 Steinwachs M, Kreuz PC. Autologous Chondrocyte Implantation in Chondral Defects of the Knee With a Type I/III Collagen Membrane: A Prospective Study With a 3-Year Follow-up. Arthroscopy: The Journal of Arthroscopic & Related Surgery 2007;23(04):381–387. Doi: 10.1016/j.arthro.2006.12.003
15 Benthien JP, Behrens P. Autologous matrix-induced chondrogenesis (AMIC). A one-step procedure for retropatellar articular resurfacing. Acta Orthop Belg 2010;76(02):260–263
16 Steinwachs MR, Gille J, Volz M, Anders S, Jakob R, De Girolamo L, Wittmann U. Systematic Review and Meta-Analysis of the Clinical Evidence on the Use of Autologous Matrix-Induced Chondrogenesis

 © 2021. SECMA Foundation. All rights reserved.

in the Knee. 2019.1-15 CARTILAGE 194760351987084. doi:10.1177/1947603519870846

17 Gao L, Orth P, Cucchiarini M, Madry H. Autologous Matrix-Induced Chondrogenesis: A Systematic Review of the Clinical Evidence. Am J Sports Med 2019 Jan;47(01):222–231. Doi: 10.1177/0363546517740575. PMID: 29161138

18 Becher C, Malahias MA, Ali MM, Maffulli N, Thermann H. (2018). Arthroscopic microfracture vs. arthroscopic autologous matrix-induced chondrogenesis for the treatment of articular cartilage defects of the talus. Knee Surgery, Sports Traumatology, Arthroscopy 2019;27:2731–2736. Doi: 10.1007/s00167-018-5278-7

19 Kaufman D, Etcheson J, Yao J. Microfracture for Ulnar Impaction Syndrome: Surgical Technique and Outcomes with Minimum 2-Year Follow-up. Journal of Wrist Surgery 2016;6(01):060–064. Doi: 10.1055/s-0036-1586496

20 Kaiser N, Jacobi M, Kusano T, et al. Clinical results 10 years after AMIC in the knee. Swiss Med Wkly 2015;145(Suppl 210):43S

21 Gille J, Kunow J, Boisch L, et al. Cell-Laden and Cell-Free Matrix-Induced Chondrogenesis versus Microfracture for the Treatment of Articular Cartilage Defects: A Histological and Biomechanical Study in Sheep. Cartilage 2010;1(01):29–42. Doi: 10.1177/1947603509358721

22 Volz M, Schaumburger J, Frick H, Grifka J, Anders S. A randomized controlled trial demonstrating sustained benefit of Autologous Matrix-Induced Chondrogenesis over microfracture at five years. Int Orthop 2017;41(04):797–804

23 Kramer J, Böhrnsen F, Lindner U, et al. In vivo matrix-guided human mesenchymal stem cells. Cell Mol Life Sci 2006;63(05): 616–626. Doi: 10.1007/s00018-005-5527-z

24 Gomoll AH, Farr J, Gillogly SD, et al. Surgical management of articular cartilage defects of the knee. J Bone Joint Surg Am 2010; 92(14):2470–2490

25 Mumme M, Barbero A, Miot S, et al. Nasal chondrocyte-based engineered autologous cartilage tissue for repair of articular cartilage defects: an observational first-in-human trial. Lancet 2016;388(10055):1985–1994

26 Fulco I, Miot S, Haug MD, et al. Engineered autologous cartilage tissue for nasal reconstruction after tumour resection: an observational first-in-human trial. Lancet 2014;384(9940): 337–346

 © 2021. SECMA Foundation. All rights reserved.