



Fraturas intracapsulares do colo femoral no idoso*

Femoral Neck Intracapsular Fractures in the Elderly

Roberto Dantas Queiroz¹ Richard Armelin Berger¹ Lourenço Galizia Heitzmann¹
David Jeronimo Peres Fingerhut¹ Luiz Henrique Saito¹

¹ Serviço de Ortopedia e Traumatologia, Hospital do Servidor Público Estadual de São Paulo, Instituto de Assistência Médica ao Servidor Público Estadual (Iamspe), São Paulo, SP, Brasil

Endereço para correspondência Roberto Dantas Queiroz, PhD, Hospital do Servidor Público Estadual de São Paulo, Rua Borges Lagoa, 755, São Paulo, SP, 04038-034, Brasil (e-mail: robdanqueiroz@globocom).

Rev Bras Ortop 2022;57(3):360–368.

Resumo

Palavras-chave

- ▶ fraturas do quadril
- ▶ fraturas do colo femoral
- ▶ idoso

Abstract

Keywords

- ▶ hip fractures
- ▶ femoral neck fractures
- ▶ elderly

Atualmente, a fratura intracapsular do colo femoral (FICF) ainda é um grande desafio para os ortopedistas. Apesar dos grandes avanços feitos, persiste uma grande taxa de mortalidade no primeiro ano, sobretudo no Brasil, onde não há uma conscientização de que tais fraturas nos pacientes idosos devem ser tratadas como uma urgência médica. O presente artigo busca fornecer uma atualização das condutas pré-operatórias, cirúrgicas e pós-operatórias.

Currently, intracapsular femoral neck fracture (IFNF) is still a great challenge for orthopedists. In spite of the progress that has been made, a high mortality rate persists in the first year, especially in Brazil, where there is no awareness that such fractures in elderly patients should be treated as a medical emergency. The present article seeks to provide an update on the preoperative, surgical, and postoperative approaches.

Introdução

A localização e anatomia da articulação do quadril torna o colo do fêmur propenso a fraturas. O suprimento sanguíneo da cabeça femoral corre ao longo do colo femoral, e é essencial para a irrigação da cabeça do fêmur. Em pacientes

com fraturas desviadas, tratados por fixação interna e redução aberta ou fechada, a necrose avascular é a complicação mais comum.¹

Os fatores de risco para fraturas do colo do fêmur (FCFs) incluem sexo feminino, mobilidade reduzida, e baixa densidade óssea.^{2,3}

Normalmente, o paciente tem histórico de trauma recente; no entanto, em casos de demência ou comprometimento cognitivo, pode não haver histórico de trauma ou degeneração osteoarticular. O paciente terá dor com uma diminuição da amplitude de movimento do quadril. Em uma fratura não deslocada, pode não haver deformidade, ao passo

* Trabalho desenvolvido no Serviço de Ortopedia e Traumatologia, Hospital do Servidor Público Estadual de São Paulo, Instituto de Assistência Médica ao Servidor Público Estadual (Iamspe), São Paulo, SP, Brasil.

recebido
20 de Março de 2021
Aceito, após revisão
18 de Maio de 2021

DOI <https://doi.org/10.1055/s-0041-1736473>.
ISSN 0102-3616.

© 2022. Sociedade Brasileira de Ortopedia e Traumatologia. All rights reserved.

This is an open access article published by Thieme under the terms of the Creative Commons Attribution-NonDerivative-NonCommercial-License, permitting copying and reproduction so long as the original work is given appropriate credit. Contents may not be used for commercial purposes, or adapted, remixed, transformed or built upon. (<https://creativecommons.org/licenses/by-nc-nd/4.0/>)

Thieme Revinter Publicações Ltda., Rua do Matoso 170, Rio de Janeiro, RJ, CEP 20270-135, Brazil

que as fraturas deslocadas podem apresentar membro inferior encurtado e rodado lateralmente. No histórico de trauma de baixa energia, o mecanismo é essencial, e os eventos que envolvem a queda devem ser questionados para se descartar qualquer possível causa de síncope. No trauma de alta energia, deve-se seguir o protocolo Suporte Avançado de Vida no Trauma (Advanced Trauma Life Support, ATLS, em inglês), quando indicado. Primeiro, deve-se avaliar qualquer lesão não ortopédica, e, depois, lesões ipsilaterais, incluindo fratura do fêmur ou lesão no joelho. Também é essencial conhecer e avaliar os níveis cognitivo e de atividade, o uso de auxílios para deambular e de anticoagulantes, e os históricos de câncer, de embolia pulmonar, ou de trombose venosa profunda (TVP). O médico deve realizar um exame neurovascular completo da extremidade afetada. A avaliação médica deve incluir exames laboratoriais básicos (hemograma completo, coagulograma completo, eletrólitos, urina tipo 1, funções renal e hepática), além de radiografia de tórax e eletrocardiograma. Pacientes idosos com doença cardíaca conhecida ou suspeita podem se beneficiar da avaliação cardiológica pré-operatória. A otimização médica pré-operatória é vital na população geriátrica. Existem muitas classificações para a FCF, sendo a de Garden a mais utilizada para identificar o tipo de fratura. Esta classificação é útil porque mostra a gravidade da fratura e auxilia na escolha do tratamento cirúrgico. Para o tratamento, a classificação muitas vezes é simplificada em fraturas estáveis (1 e 2) e instáveis (3 e 4) (► **Figura 1**).⁴ Na FCF no idoso, os casos instáveis são preferencialmente tratados com artroplastia de quadril, ao passo que, nos casos estáveis, dependendo dos fatores como osteoporose e nível de atividade do idoso, pode-se optar por osteossíntese. O tratamento não cirúrgico raramente é indicado, só reservado aos pacientes não deam-

buladores, pacientes sob cuidados paliativos e/ou com alto risco cirúrgico.

Para sermos mais didáticos, vamos separar o tema em três grandes tópicos que serão subdivididos: os manejos pré-operatório, cirúrgico e pós-operatório.

Métodos

A base literária para elaboração deste artigo de atualização foi coletada nas bases de dados Scientific Electronic Library Online (SciELO), Literatura Latino-Americana e do Caribe em Ciências da Saúde (Lilacs), Medical Literature Analysis and Retrieval System Online (MEDLINE), Pubmed, e Cochrane Library. Foram selecionados três descritores no Descritores em Ciências de Saúde/Medical Subject Headings (DeCs/MeSH): *femoral neck fracture*, *hip fracture* e *elderly*.

Na Pubmed, os termos foram buscados de forma isolada e nas combinações de dois dos três termos (*femoral neck fracture* e *elderly*; e *hip fracture* e *elderly*). Como critério de inclusão foram estabelecidos artigos originais, guias práticas e de revisão publicados nos idiomas português, espanhol e inglês, no período de 2015 a 2020, e artigos clássicos para compor os objetivos propostos. Como critério de exclusão, utilizou-se artigos que não tratavam diretamente de fratura intracapsular do fêmur proximal na população idosa, como as fraturas transtrocantericas, osteoartrose, e necrose avascular.

Na Cochrane Library, foram usados os termos *femoral neck fracture* e *hip fracture*.

A seleção dos artigos encontrados se deu em três etapas: 1) leitura dos títulos e exclusão daqueles que não se adequaram aos critérios supracitados; 2) leitura somente dos resumos, com exclusão dos que não atendiam aos critérios; e 3) leitura completa de todos os artigos restantes.

Resultados

Na base de dados Pubmed, foram encontrados 743 artigos com as 3 combinações: 1.212 com os termos *femoral neck fracture AND hip fracture*, 937 com os termos *femoral neck fracture AND elderly*, e 4.570 com os termos *hip fracture AND elderly*. Na Cochrane Library, foram encontrados 23 artigos de revisão.

Selecionamos os artigos de maior relevância e mais atualizados para compor nosso artigo de atualização.

Discussão

Pré-operatório

Em relação às condutas pré-cirúrgicas, são abordados exames de imagem, analgesia, uso de tração, momento ideal da cirurgia, e uso prévio de anticoagulantes.

Exames de Imagem

O diagnóstico por imagem da FCF é realizado frequentemente com as incidências de anteroposterior da pelve e de perfil dos quadris, sendo fácil nos casos de deslocamento

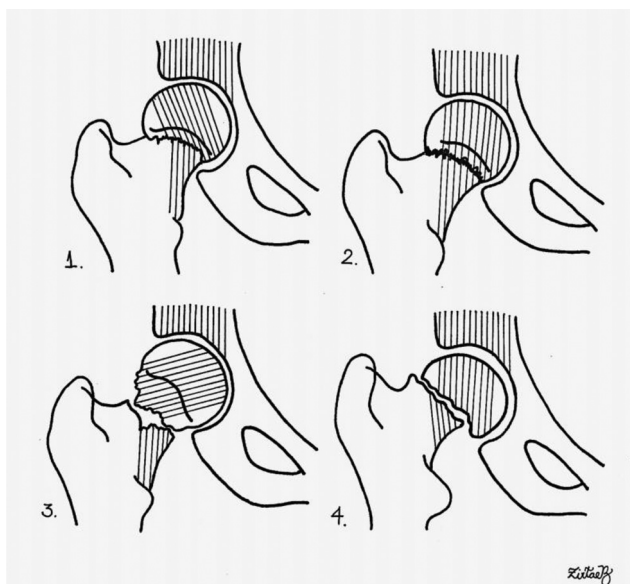


Fig. 1 Classificação de Garden para fraturas do colo do fêmur. 1–Grau 1: incompleta e impactada em valgo; 2–Grau 2: completa e sem desvio; 3–Grau 3: completa, com desvio e as trabéculas acetabulares não alinhadas com as da cabeça; e 4–Grau 4: completa, com desvio e as trabéculas acetabulares alinhadas com as da cabeça.

parcial ou total entre os fragmentos proximal e distal. No entanto, nos casos com histórico compatível e exames radiográficos negativos, faz-se necessário ampliar a investigação com outros exames. A literatura⁵ é unânime em afirmar que o exame de ressonância magnética (RM) é o exame mais sensível para as chamadas fraturas ocultas como as fraturas por estresse em jovens e idosos. Para se evitar o subdiagnóstico e um manejo precipitado destes casos, podemos lançar mão da RM, do que apenas a radiografia anteroposterior da pelve. Foex e Russel,⁵ em breve revisão de seis artigos comparando a tomografia computadorizada (TC) com a RM, chegaram à conclusão de que a TC é uma técnica de imagem de primeira linha válida na suspeita de fratura oculta do quadril, e é facilmente acessível na maioria dos centros. O diagnóstico precoce é importante para o paciente. Entretanto, quando uma suspeita clínica permanece, apesar de resultado normal ou inconclusivo na TC, é necessária uma RM.⁵ De modo geral, o diagnóstico de FCF é realizado com radiografias simples de bacia e de quadril, como referido anteriormente, sendo a TC e a RM utilizadas em casos inconclusivos ou que demandem avaliação específica para planejamento pré-operatório.

Analgésia Regional Pré-operatória

Bloqueios de nervos periféricos com agentes anestésicos locais podem ser usados para reduzir a dor após fratura de quadril e cirurgia subsequente. Há evidências de alta qualidade de que o bloqueio regional reduz a dor provocada por movimento 30 minutos após a aplicação. Evidências de qualidade moderada⁶ mostram risco reduzido de pneumonia, tempo reduzido até a primeira mobilização, e redução de custo da internação e do uso de analgésicos no pós-operatório. A American Society of Regional Anesthesia sugere que as técnicas de anestesia regional não devem ser realizadas rotineiramente em pacientes adultos cujos sentidos estejam comprometidos por anestesia geral ou sedação profunda, mas que pacientes adultos com condições específicas (como atraso de desenvolvimento, por exemplo) podem ser exceções apropriadas a esta recomendação depois que os riscos e benefícios forem considerados.⁷ A analgesia regional não é feita com frequência. A analgesia pré-operatória geralmente é realizada com dipirona, paracetamol, e medicamentos opioides. O uso de anti-inflamatórios não hormonais (AINHs) deve ser evitado no paciente idoso devido à possibilidade de complicações.

Tração Preoperatória

Inúmeros estudos têm demonstrado que a tração cutânea ou esquelética pré-operatória não reduz a dor e o uso de analgésicos durante a internação, assim como não há evidências de melhora ou facilidade na redução, fixação ou qualidade de estabilização de fraturas no intraoperatório. O uso rotineiro de tração (cutânea ou esquelética) antes da cirurgia não parece ter nenhum benefício; no entanto, as evidências são insuficientes para descartar as vantagens e potenciais desvantagens da tração.⁸ Quando não é utilizada a tração, o membro lesado geralmente é colocado sobre um

travesseiro, e o paciente é estimulado a adotar uma posição de maior conforto possível, visando o seu bem-estar.

Momento Ideal da Cirurgia

As FCFs devem ser tratadas como urgências, e devem ser resolvidas em pouco tempo para que se tire o idoso da condição de acamado, pois as complicações, como escaras e pneumonia broncoaspirativa, aumentam a morbimortalidade, e devem ser evitadas.

Um grande desafio foi definir o momento ideal para realizar o tratamento cirúrgico, se imediatamente ou após as avaliações clínicas. Embora vários estudos^{9,10} tenham demonstrado benefícios da cirurgia em 48 horas, um estudo⁹ não mostrou nenhum dano com atraso de até 4 dias, em artroplastia total de quadril (ATQ), para os pacientes aptos para cirurgias que não foram adiadas por razões médicas. Pacientes que tiveram as cirurgias postergadas por motivos médicos tiveram a mortalidade mais alta, e é esse subconjunto de pacientes que poderia se beneficiar mais com a cirurgia mais precoce. Maheshwari et al.¹⁰ observaram uma relação linear entre os tempos e a mortalidade em um ano. Cada atraso de 10 horas desde a internação até a cirurgia foi associado a uma probabilidade estimada em 5% maior de mortalidade em 1 ano. Portanto, esses autores¹⁰ sugerem que as fraturas de quadril sejam tratadas urgentemente e de modo semelhante a outras patologias sensíveis ao tempo, como acidente vascular cerebral e isquemia do miocárdio.

Uso Prévio de Anticoagulantes

Há uma grande preocupação com pacientes em terapia com anticoagulantes (clopidogrel, varfarina, inibidores do fator X ativado (fator Xa), incluído rivaroxabana, apixabana e dabigatana, dipidamol/aspirina, e aspirina 325mg) e, por apreensão e pelas indicações por parte da equipe multidisciplinar, os cirurgiões tendem a retardar as cirurgias em pacientes com fraturas devido ao uso dessas medicações. No entanto, não existe consenso que há vantagem para essa prática, ficando a decisão decorrente da avaliação de exames pré-operatórios e da possibilidade de uso de adjuvantes para o controle da cascata de coagulação.

Lott et al.,¹¹ realizaram uma revisão sistemática de pesquisas relacionadas aos seguintes parâmetros: pacientes com 60 anos ou mais com lesão isolada de quadril, tempo até a cirurgia, tempo de internação, taxa de transfusão, perda de sangue, tempo do procedimento, taxa de complicações, necessidade de cuidados em unidade de terapia intensiva/semi-intensiva, alta hospitalar, e custo de internação. Sendo as principais diferenças relacionadas à indicação de anestesia, com uma proporção maior de pacientes tomando anticoagulantes recebendo anestesia geral, o tempo até a cirurgia e o tempo de internação foram mais longos na coorte anticoagulada (8,3 versus 7,3 dias; $p=0,033$; e 1,9 versus 1,6 dias, respectivamente). No entanto, após comparar controles por idade, índice de comorbidade de Charlson, e tipo de anestesia, essas diferenças não se mostraram significativas. Os resultados cirúrgicos foram equivalentes, e os tempos de procedimento, a perda de sangue, e a necessidade de

transusão foram semelhantes. Houve ainda maior utilização de cuidados pós-agudos na coorte anticoagulada, com apenas 10,7% dos pacientes recebendo alta em comparação com 19,9% do grupo não anticoagulado ($p = 0,026$). Por último, não houve diferença no custo do atendimento.¹¹

Segundo Ginsel et al.,¹² é seguro continuar a administração de aspirina e clopidogrel antes do tratamento cirúrgico da FCF. O risco de adiar a cirurgia supera o risco de sangramento perioperatório.

Aspectos Cirúrgicos

Em relação às condutas cirúrgicas, são abordados: anestesia, ácido tranexâmico (ATX), fraturas estáveis, fraturas instáveis, hemiartroplastia (HA) unipolar *versus* bipolar, HA *versus* ATQ, prótese cimentada *versus* não cimentada, dupla mobilidade e próteses constrictas, e acessos cirúrgicos.

Anestesia

Há três possibilidades de anestesia em pacientes que serão submetidos a cirurgia por FCF: anestesia geral, raqui-anestesia ou bloqueio neuroaxial, e bloqueio de nervos periféricos. Normalmente, a escolha decorre de entendimento entre as equipes cirúrgica e anestésica, visando otimizar o procedimento e reduzir os riscos para o paciente.

Artigos de revisão atuais tentaram determinar a diferenças nas indicações dos tipos de anestesia comparando diversos estudos que avaliaram pacientes submetidos a anestesia no pós-operatório de cirurgias por fraturas de fêmur proximal: a mortalidade no primeiro mês, os eventos tromboembólicos, e as alterações sistêmicas por micro-organismos ou sobrecarga. Em relação à mortalidade no primeiro mês, à pneumonia até o sétimo dia, ao infarto do miocárdio até o sétimo dia, ao acidente vascular cerebral até o sétimo dia, ao estado de confusão aguda até o sétimo dia, à trombose venosa aguda sem profilaxia adequada até o décimo dia, e ao retorno do paciente para casa com um ano de seguimento, apresentam evidências muito baixas para estimar qual o tipo de anestesia teria menos complicações.

A falta de estudos leva à necessidade de um estudo aprofundado e uma atualização da equipe cirúrgica (cirurgiões e anestesiologistas) para proporcionar o melhor desfecho para o tratamento dos pacientes.¹³

Ácido Tranexâmico

O ATX é um agente antifibrinolítico, derivado sintético do aminoácido lisina, que bloqueia reversivelmente os locais de ligação da lisina no plasminogênio, reduzindo sua conversão no metabólito ativo plasmina e, portanto, promovendo a dissolução da fibrina.¹⁴

Estudos demonstraram que o uso do ATX por via endovenosa em cirurgias de quadril reduziu as taxas de sangramento no pós-operatório e a queda da hemoglobina sérica de forma significativa. Conseqüentemente, houve redução da necessidade de hemotransusão. Quanto aos diferentes protocolos de administração, o uso dos métodos *bolus* e *bolus*/bomba de infusão demonstraram ter uma influência bastante semelhante quanto à hemoglobina sérica e à quanti-

dade de perda sanguínea através dos drenos de sucção, não demonstrando diferenças com relevância estatística.¹⁵

Fraturas do Colo Femoral Estável

Cserhati et al.¹⁶ compararam os tratamentos não cirúrgico e cirúrgico nas FCFs estáveis (Garden graus 1 e 2). O benefício de evitar a anestesia e a cirurgia contrastou com o alto índice de deslocamento da fratura, que ocorreu em 20% dos casos, que necessitaram ser operados, o que gerou maior morbidade, mortalidade e permanência hospitalar nos pacientes tratados sem cirurgia.

A osteossíntese pode ser realizada com: parafusos canulados, com diversas combinações de posição de acordo com tipo e traço da fratura; parafuso deslizante (*dynamic hip screw*, DHS, em inglês); e DHS associado a parafuso canulado, placas de apoio medial e/ou placa bloqueada de apoio trocântérico. A opção entre submeter pacientes idosos a HA ou a ATQ deve considerar o alto índice de complicações e reoperações nas fixações. No entanto, a fixação de fraturas foi associada a significativa diminuição no tempo cirúrgico em relação à HA (43 minutos contra 67 minutos), e apresentou ainda menor perda sanguínea, diminuição do índice de mortalidade em 1 ano, nível menor de dor no primeiro ano, menor redução de mobilidade, e redução da necessidade de órtese para deambulação.^{17,18} Deste modo, FCFs estáveis, em paciente hígidos, devem ser tratadas preferencialmente por osteossíntese.

Fraturas Instáveis do Colo Femoral

As FCFs instáveis (Garden graus 3 e 4) são as mais relacionadas com desfechos não satisfatórios após osteossíntese do fêmur proximal. Atualmente, as artroplastias são consideradas obrigatórias na maioria dos casos de FCFs desviadas em idosos. Inúmeros estudos¹⁹⁻²⁴ relataram consistentemente melhores resultados com a HA ou ATQ do que com a fixação, pontuações de dor mais favoráveis, melhor funcionalidade, menores taxas de complicações, e, sobretudo, menores taxas de reoperação.

Para se escolher a melhor opção de implante, devem ser consideradas as características individuais do paciente, tais como: qualidade óssea, perfil de comorbidade, objetivos, expectativas, e estado funcional pré-lesão.²⁵ De modo geral, fraturas instáveis são tratadas com artroplastia do quadril, sendo o tipo de prótese escolhido dependente dos fatores supracitados.

Unipolar *versus* Bipolar

Existem diversas opções de componentes para a realização de HA de quadril em FCFs desviadas, e cada componente tem sua respectiva indicação.

De acordo com estudo de Filippo et al.,²⁶ há evidências de que a HA com implantes bipolares apresentam uma menor erosão acetabular em relação aos implantes unipolares. Segundo os autores,²⁶ a mortalidade e complicações tais como luxações, procedimentos de revisão, e a pontuação no Harris Hip Score não apresentaram diferenças estatísticas após dois anos de seguimento.

Hemiartroplastia versus Artroplastia Total do Quadril

A HA fornece resultados satisfatórios em pacientes com demandas funcionais limitadas, mas pode eventualmente exigir conversão em ATQ, devido ao desgaste e à erosão acetabular em pacientes fisicamente ativos. A ATQ está associada a excelentes resultados funcionais, mas apresenta taxas mais altas de complicações, notadamente, a instabilidade. Nos ensaios clínicos randomizados,^{27,28} o tempo cirúrgico médio e a perda de sangue foram significativamente maiores com ATQ do que com HA: o tempo cirúrgico médio foi de 102 minutos (variação: 70 minutos a 151 minutos) para ATQ, e de 78 minutos (variação: 43 minutos a 131 minutos) para HA, e houve mais de 500 mL de perda sanguínea intraoperatória em 26% dos procedimentos de ATQ, e em 7% dos de HA.^{27,28}

A escolha do tratamento adequado requer discussão sobre os riscos e benefícios para o paciente e seus familiares. Isso pode ajudar a determinar quais pacientes podem se beneficiar do alívio superior da dor e menor probabilidade de cirurgia de revisão.²⁸

Artroplastia Cimentada Versus Não Cimentada

A opção por cimentação da ATQ ou HA do quadril é um tema controverso em revisões sistemáticas.

Parker e Cawley²⁹ avaliaram 400 pacientes submetidos a HA cimentada e não cimentada. No primeiro ano, houve uma mortalidade um pouco superior no grupo de HA não cimentada: 64 versus 51 pacientes. Nos casos tratados com HA não cimentada, houve maior número de fraturas do fêmur no intraoperatório: cinco versus dois casos. No perioperatório, ocorreram quatro mortes no grupo cimentado. Os autores²⁹ concluíram que, quando as condições permitirem, deve-se utilizar a HA cimentada.

Li et al.³⁰ mostraram que próteses não cimentadas podem reduzir o tempo de operação e reduzir a incidência de embolia pulmonar, mas não reduzem a mortalidade, a perda de sangue, e a internação hospitalar. Mais importante ainda é que a incidência de complicações relacionadas à prótese foi maior em pacientes não cimentados. No entanto, Tan et al.³¹ relataram que há uma taxa alta de mortalidade no perioperatório com hastes cimentadas, e elas devem ser usadas com cautela em pacientes idosos com fratura de quadril e múltiplas comorbidades. Em um total de 751 pacientes com fratura de fêmur operados com hastes cimentadas, as taxas de mortalidade em 7 e 30 dias foram de 2,7% e 6,8%, respectivamente.³¹

Atualmente, há uma tendência na literatura pelo uso das próteses não cimentadas. A artroplastia cimentada ainda tem inúmeras indicações, especialmente em relação ao componente femoral, para pacientes com qualidade óssea muito comprometida.

Próteses Constrita e de Dupla Mobilidade

A instabilidade das próteses de quadril sempre foi uma complicação temida pelos cirurgiões. Vários fatores contribuem para esta complicação, e podemos dividi-los em: fatores intrínsecos de cada paciente – fraqueza muscular, obesidade, doenças degenerativas neuromusculares (Parkin-

son, Alzheimer); fatores intraoperatórios – mal posicionamento do implante, via de acesso escolhida; e fatores pós-operatórios – dois ou mais episódios de luxação da prótese. Nesses casos, pode-se indicar as próteses constritas ou de dupla mobilidade (DM), sendo que as constritas apresentam uma restrição maior na amplitude de movimentos.

A prótese de DM sempre exibiu excelentes resultados na redução da instabilidade da ATQ, mas havia um ceticismo em relação às luxações intraprotéticas exclusivas da prótese de DM. Esta é induzida pela perda da borda de retenção de polietileno, o que resulta na separação da cabeça femoral da cobertura de polietileno. Modificações nos implantes, incluindo o uso de polietileno de melhor qualidade e de um colo femoral cilíndrico e liso, têm quase eliminado as luxações intraprotéticas na prótese de DM atual. Em vários estudos de curto prazo, a prótese de DM demonstra uma redução estatisticamente significativa nas taxas de deslocamento em comparação com a ATQ padrão. Os resultados têm sido particularmente promissores em populações de pacientes de risco e em casos de FCFs, em que as taxas de deslocamento baixas e os resultados funcionais melhores são temas recorrentes. De uma perspectiva econômica, a prótese de DM é igualmente atrativa, com pesquisas³² que demonstram custos acumulados mais baixos em comparação aos da ATQ padrão nos pacientes com grande risco de luxação. Evidências clínicas de longo prazo e estudos prospectivos comparativos são necessários para fortalecer as atuais pesquisas. A prótese de DM pode muito bem representar no futuro o padrão-ouro para a ATQ em populações de pacientes de alto risco e casos de FCFs, mas a devida cautela quanto ao seu desempenho no longo prazo é necessária antes de recomendá-la. Atualmente, as principais indicações para o uso da prótese de DM são os chamados pacientes de risco, que são: os de idade avançada (≥ 75 anos), mulheres (de idades ≥ 70 anos), os de grau 3 no Sistema de Classificação Física da American Society of Anesthesiologists, aqueles submetidos a revisão de artroplastia, ou com displasia, deficiência cognitiva, déficit neurológico, os submetidos a cirurgia de osteossíntese prévia e cirurgia prévia de coluna (balanço espinopélvico), aqueles com luxação recorrente e insuficiência do abdutor, os submetidos a revisão de HA, e aqueles com hipermobilidade por doenças autoimunes.³²

Vias de Acesso Cirúrgico

As vias de acesso mais utilizadas em pacientes com FCF são a posterior ou a lateral e, recentemente, a via anterior vem ganhando espaço entre os cirurgiões. A via de acesso posterior para a ATQ é a mais antiga e ainda é a mais utilizada, segundo Chechik et al.³³ Inúmeros estudos de alta qualidade³⁴⁻³⁶ comparam as vias lateral e posterior em HA e ATQ, sendo que há mais casos de ossificação heterotópica e retardo na reabilitação (nos seis meses seguintes ao procedimento) com a via lateral, e maior taxa de luxação com a via posterior, e os autores³⁴⁻³⁶ não encontraram diferenças entre as duas vias (anterior e posterior) no que diz respeito ao tempo de cirurgia, perda sanguínea, tempo de internação hospitalar e discrepância de comprimento dos membros inferiores.

A via anterior, em relação às outras vias cirúrgicas do quadril, demonstra resultados clínicos superiores no curto prazo, mas ao final de seguimento de 12 meses não se observam diferenças na função pós-operatória.³⁶⁻⁴⁰ No entanto, em outros estudos,^{40,41} encontrou-se um maior número de fraturas do fêmur na inserção da haste femoral e de casos de neuropaxia do nervo cutâneo femoral lateral.

Aspectos Pós-operatórios

Em relação às condutas pós-cirúrgicas, são abordados: profilaxia de TVP, limiar de transfusão, terapias ocupacional e física, terapia física intensiva, nutrição, programa interdisciplinar de cuidados, analgesia multimodal, cálcio, vitamina D, e prevenção de novas fraturas.

Profilaxia de Trombose Venosa Profunda

Xia et al.⁴² encontraram dados que mostraram alta prevalência de tromboembolismo venoso pré-operatório em pacientes idosos com FCF, com fatores de risco identificados. Descobriram que as TVPs mais detectadas foram as da panturrilha. Os autores⁴² sugeriram, ainda, que uma cirurgia direta sem uso pré-operatório de anticoagulação terapêutica para TVPMS não reduziria o risco de extensão do trombo, e o uso terapêutico de anticoagulação pode piorar a anemia pós-operatória. Em contrapartida, sabemos que os casos devem ser individualizados; Zhang e Zhang,⁴³ por exemplo, demonstraram, em um estudo sobre o benefício da profilaxia de TVP, que os fármacos anticoagulantes de duração prolongada, até 4 semanas após a cirurgia, podem reduzir significativamente a morbidade do tromboembolismo venoso no pós-operatório, e não aumentam o risco de sangramento. Pacientes com risco de sangramento devem ser avaliados cuidadosamente quanto aos os riscos e benefícios da prevenção de medicamentos para que se escolha o melhor tratamento. Os autores⁴³ concluíram que ainda não há protocolo universal a respeito destes fármacos e seus efeitos, devendo cada caso ser visto isoladamente, e novas pesquisas devem ser realizadas para que se estabeleçam protocolos seguros para a profilaxia de tromboembolismos.

Limiar de Transfusão

A perda sanguínea nas cirurgias de FCFs gira em torno de 500 mL, e, na expectativa da agressão cirúrgica nas artroplastias de quadril, rotineiramente, lançamos mão da transfusão de elementos sanguíneos no manejo perioperatório. Os riscos e benefícios dessa prática são alvo constante de estudos, e a real necessidade de transfusão, muitas vezes, é questionável. Em um estudo retrospectivo de Gupta et al.⁴⁴, verificou-se que a redução do uso de hemotransfusão apresentou resultado clínicos semelhantes ou superiores na cirurgia ortopédica. Um limiar de hemoglobina de 7 g/dL parece ser seguro para muitos pacientes ortopédicos, e não valores superiores, como sugerido no passado. Em uma revisão sistemática, Gu et al.⁴⁵ concluíram que, nos pacientes submetidos a cirurgia ortopédica, quando são comparadas a transfusão liberal (quando se deseja um nível de hemoglobina de 10,0 g/dL no pré-operatório) e a transfusão restritiva

(quando se aceita um nível mínimo de hemoglobina de 8,0 g/dL ou anemia sintomática), a transfusão liberal aumenta o risco de eventos cardiovasculares, independentemente de doença cardiovascular preexistente. É importante ressaltar que o aumento do risco foi observado nos pacientes submetidos à cirurgia de fratura de quadril, mas não alcançou significância naqueles submetidos à artroplastia eletiva.⁴⁵

Terapia de Reabilitação

Em suas diretrizes, o National Institute for Health and Care Excellence (NICE), da Inglaterra, recomenda a mobilização no dia seguinte à cirurgia, a menos que haja contraindicação médica ou cirúrgica.⁴⁶ Lee et al.,⁴⁷ em um trabalho de revisão, preconizam a mobilização precoce, que inclui levantar, sentar fora do leito e caminhar com um dispositivo auxiliar. A sustentação de peso é permitida de acordo com a orientação do cirurgião, exceto para os pacientes que não deambulavam antes da fratura. A deambulação assistida precoce (iniciada dentro de 48 horas após a cirurgia) acelera a recuperação funcional, e está associada a alta mais rápida e a menos cuidados de alto nível. No período subagudo após a cirurgia, a fisioterapia se concentra em aumentar a mobilidade com segurança e melhorar a função muscular. A fisioterapia após a alta tem como o objetivo melhorar as funções de marcha e equilíbrio, sendo que pacientes em pós-operatório de quadril se recuperam em 6 a 9 meses após a cirurgia.

Os exercícios de resistência progressiva usados normalmente incluem flexoextensão do joelho, *leg press*, abdução do quadril, e extensão do quadril.

A recuperação após uma fratura de quadril tende a ser particularmente desafiadora para pacientes com deficiência cognitiva. Aproximadamente 19% de todos os idosos com fratura de quadril têm demência, e até 40% deles têm algum tipo de comprometimento cognitivo. Deve-se ressaltar que é viável a implantação de programas de reabilitação voltados para indivíduos com deficiência cognitiva.⁴⁸ É consenso na literatura que a reabilitação deve ser iniciada precocemente, visando diminuir complicações pulmonares e outras, iniciando-se o mais cedo possível a deambulação com carga parcial e os exercícios de fortalecimento muscular.

Nutrição

Para adequar o consumo calórico e aperfeiçoar a massa muscular e os marcadores nutricionais dos pacientes idosos, diversos estudos aventaram a possibilidade de suplementações oral, nasogástrica e/ou intravenosa.

Em um estudo sobre suplementação nutricional nos cuidados pós-operatórios em casos de fraturas do quadril em idosos, Avenell et al.⁴⁹ concluíram que “há evidências de baixa qualidade de que a suplementação oral com multinutrientes iniciada antes ou logo após a cirurgia pode prevenir complicações nos primeiros doze meses após a fratura de quadril, mas não têm efeitos claros sobre a mortalidade”.

De acordo com Malafarina et al.,⁵⁰ “uma dieta enriquecida com HMB [β -hidroxi β -metilbutirato] melhora a massa muscular, previne o aparecimento de sarcopenia, e está associada à melhora funcional em pacientes idosos com

fratura de quadril. Suplementos nutricionais administrados por via oral podem ajudar a prevenir o início da obesidade sarcopênica”.

Apesar da falta de estudos conclusivos, uma dieta balanceada com consumo de proteínas é indicada para garantir um restabelecimento do arcabouço muscular e ósseo em pacientes submetidos a cirurgias por fraturas de fêmur proximal.

Programa Interdisciplinar de Cuidados

Ao sofrer uma fratura de fêmur, o paciente idoso traz consigo comorbidades crônicas e muitas vezes agudas, que podem até ter sido a causa da queda, e que devem ser tratadas de forma multidisciplinar. A geriatria nos grandes centros é de suma importância. Neuerburg et al.⁵¹ concluíram que o manejo ortogeriátrico interdisciplinar revelou um impacto encorajador no resultado de longo prazo de pacientes idosos com fratura de quadril. Ainda segundo os autores,⁵¹ a redução observada na mortalidade, nas solicitações de atendimento, e nas taxas de reinternação demonstram claramente o impacto econômico e sanitário de um atendimento ortopédico interdisciplinar em enfermarias especializadas. Já Bano et al.,⁵² em um estudo de coorte prospectiva, concluíram que uma abordagem interdisciplinar em idosos com fratura de quadril poderia reduzir a mortalidade hospitalar, melhorar a recuperação funcional, e aumentar a probabilidade de morar sozinho em casa seis meses após a cirurgia.

Analgesia Multimodal Pós-operatória

A combinação de classes de analgésicos, e até mesmo bloqueio de nervo, no pós-operatório de FCF é um assunto importante a ser levado em consideração, pois um paciente com o quadro algico controlado é um paciente de melhor manejo no ponto de vista da reabilitação e da recuperação global após a cirurgia. Kang et al.⁵³ concluíram que “o manejo multimodal da dor proporciona alívio adicional da dor até o quarto dia de pós-operatório, melhora a satisfação do paciente na alta, e reduz o consumo total de narcóticos para ao manejo da dor no pós-operatório depois de hemiartroplastia de quadril por fraturas de quadril”.

A redução da dor e da incapacidade utilizando terapias com opioides e não opioides, anestesia regional, abordagem anestésica personalizada do paciente, e estratégias de prevenção de delírio parece garantir melhores resultados.

Cálcio e Vitamina D

A vitamina D, juntamente com o cálcio, é geralmente considerada necessária para a saúde óssea e a redução de fraturas. Sharma et al.,⁵⁴ após um estudo com medição dos níveis séricos de vitamina D, encontraram dados que demonstram que a concentração sérica de 25-hidroxi-vitamina D (25(OH) D) é um preditor positivo. Sprague et al.⁵⁵ concluíram que uma baixa proporção de pacientes idosos com fratura de quadril consome constantemente vitamina D e cálcio, o que pode contribuir para uma pior saúde óssea. Os autores⁵⁵ também afirmaram que os cirurgiões devem ser instruídos a prescrever/recomendar vitamina D e cálcio, e as instituições devem desenvolver protocolos abrangentes de fraturas

por fragilidade e estratégias de educação do paciente para garantir que os pacientes com osteoporose recebam tratamento da saúde óssea além do tratamento da fratura.⁵⁵

Triagem para a Prevenção de Novas Fraturas

Protocolos foram desenvolvidos com o intuito de diminuir a incidência das fraturas de quadril a partir da prevenção de quedas. O algoritmo do risco de fratura (FRAX) da Organização Mundial da Saúde (OMS) é um programa de rastreamento de osteoporose, para reduzir as fraturas de quadril, que usa fatores de risco como: densidade mineral óssea do colo do fêmur, fraturas anteriores, histórico de fratura de quadril dos pais, idade, sexo, índice de massa corporal, etnia, tabagismo, ingestão de álcool, uso de glicocorticoides, artrite reumatoide, e osteoporose secundária.

A International Osteoporosis Foundation (IOF, Fundação Internacional de Osteoporose) faz campanhas para a prevenção de fraturas secundárias à osteoporose e descreve um programa, denominado Capture the Fracture, que tem como base: tratamento da osteoporose, avaliação do risco de quedas, programa de exercícios, e educação continuada. A IOF desenvolveu um site, com padrões endossados internacionalmente, que é atualizado conforme novos estudos são disponibilizados, e alcançou o reconhecimento de melhores práticas no mundo.^{56,57}

Avaliação e Tratamento da Osteoporose

Existem diversas opções disponíveis de tratamento para controle de transtornos ósseos: reposição de cálcio e vitamina D conjugada à utilização de terapias medicamentosas com alendronato, risedronato, ibandronato, teriparatida, ácido zoledrônico, denosumabe, ranelato de estrôncio, moduladores seletivos do receptor de estrogênio (MSREs), raloxifeno, e calcitonina. Há indicações e contraindicações para cada uma delas, e diversos estudos relacionam o uso de teriparatida, ácido zoledrônico e alendronato com o aumento de densidade mineral óssea (DMO) do fêmur e redução na ocorrência de fraturas ósseas.⁵⁸

O manejo adequado das fraturas de fêmur proximal em pacientes com osteoporose vem se mostrando cada vez mais promissor no que diz respeito ao desfecho das fraturas intracapsulares do quadril. Wang et al.⁵⁹ concluíram que “os bifosfonatos e não bifosfonatos para o tratamento de osteoporose estiveram significativamente associadas à diminuição da mortalidade após fratura de quadril por fragilidade óssea”.

Cabe ao ortopedista, ao tratar FCF no idoso, diagnosticar a osteoporose e encaminhar o paciente a especialista adequado para tratamento.

Considerações Finais

O tratamento da FCF no idoso apresenta vários aspectos que devem ser avaliados objetivando o sucesso da cirurgia e a diminuição da taxa de morbidade e mortalidade. É imprescindível que se façam uma avaliação e um planejamento pré-operatórios minuciosos. Um bom cuidado intraoperatório e

um seguimento pós-operatório adequado, com uma equipe multidisciplinar, se necessário, diminuem bastante os riscos de complicações e a taxa de mortalidade, aumentam a probabilidade de sucesso da cirurgia, e levam o paciente a ter melhor qualidade de vida.

Formulário de Aprovação para Pesquisas Médicas

Envolvendo Sujeitos Humanos

Os autores declaram que o presente estudo não envolveu pesquisas com seres humanos.

Suporte Financeiro

Não houve suporte financeiro de fontes públicas, comerciais, ou sem fins lucrativos.

Conflito de Interesses

Os autores declaram não haver conflito de interesses.

Referências

- Kazley JM, Banerjee S, Abousayed MM, Rosenbaum AJ. Classifications in Brief: Garden Classification of Femoral Neck Fractures. *Clin Orthop Relat Res* 2018;476(02):441–445
- Cummings SR, Black DM, Nevitt MC, et al;The Study of Osteoporotic Fractures Research Group. Bone density at various sites for prediction of hip fractures. *Lancet* 1993;341(8837):72–75
- Li M, Cole PA. Anatomical considerations in adult femoral neck fractures: how anatomy influences the treatment issues? *Injury* 2015;46(03):453–458
- Garden RS. Low-Angle Fixation In Fractures Of The Femoral Neck. *The Journal of Bone and Joint Surgery. British volume* 1961;43-B(04):647–663
- Foex BA, Russell A. BET 2: CT versus MRI for occult hip fractures. *Emerg Med J* 2018;35(10):645–647
- Guay J, Parker MJ, Griffiths R, Kopp S. Peripheral nerve blocks for hip fractures. *Cochrane Database Syst Rev* 2017;5(05):CD001159
- Neal JM, Barrington MJ, Brull R, et al. The Second ASRA Practice Advisory on Neurologic Complications Associated With Regional Anesthesia and Pain Medicine: Executive Summary 2015. *Reg Anesth Pain Med* 2015;40(05):401–430
- Handoll HH, Queally JM, Parker MJ. Pre-operative traction for hip fractures in adults. *Cochrane Database Syst Rev* 2011;(12):CD000168
- Moran CG, Wenn RT, Sikand M, Taylor AM. Early mortality after hip fracture: is delay before surgery important? *J Bone Joint Surg Am* 2005;87(03):483–489
- Maheshwari K, Planchard J, You J, et al. Early Surgery Confers 1-Year Mortality Benefit in Hip-Fracture Patients. *J Orthop Trauma* 2018;32(03):105–110
- Lott A, Haglin J, Belayneh R, Konda SR, Leucht P, Egol KA. Does Use of Oral Anticoagulants at the Time of Admission Affect Outcomes Following Hip Fracture. *Geriatr Orthop Surg Rehabil* 2018; 9:2151459318764151
- Ginsel BL, Taher A, Whitehouse SL, Bell JJ, Pulle CR, Crawford RW. Effects of anticoagulants on outcome of femoral neck fracture surgery. *J Orthop Surg (Hong Kong)* 2015;23(01):29–32
- Guay J, Parker MJ, Gajendragadkar PR, Kopp S. Anaesthesia for hip fracture surgery in adults. *Cochrane Database Syst Rev* 2016;2(02):CD000521
- Haj-Younes B, Sivakumar BS, Wang M, An VV, Lorentzos P, Adie S. Tranexamic acid in hip fracture surgery: A systematic review and meta-analysis. *J Orthop Surg (Hong Kong)* 2020;28(01): 2309499019887995
- Melo GLR, Lages DS, Madureira Junior JL, Pellucci GP, Pellucci JWJ. The use of tranexamic acid in patients submitted to primary total hip arthroplasty: an evaluation of its impact in different administration protocols. *Rev Bras Ortop* 2017;52(01, Suppl 1):34–39
- Cserháti P, Kazár G, Manninger J, Fekete K, Frenyó S Non-operative or operative treatment for undisplaced femoral neck fractures: a comparative study of 122 non-operative and 125 operatively treated cases. *Injury* 1996;27(08):583–588
- Xu DF, Bi FG, Ma CY, Wen ZF, Cai XZ. A systematic review of undisplaced femoral neck fracture treatments for patients over 65 years of age, with a focus on union rates and avascular necrosis. *J Orthop Surg Res* 2017;12(01):28
- Oñativia IJ, Slullitel PA, Diaz Dileria F, et al. Outcomes of nondisplaced intracapsular femoral neck fractures with internal screw fixation in elderly patients: a systematic review. [published correction appears in *Hip Int* 2020;30(2):NP1]*Hip Int* 2018;28(01):18–28
- Davison JN, Calder SJ, Anderson GH, et al. Treatment for displaced intracapsular fracture of the proximal femur. A prospective, randomised trial in patients aged 65 to 79 years. *J Bone Joint Surg Br* 2001;83(02):206–212
- Keating JF, Grant A, Masson M, Scott NW, Forbes JF. Displaced intracapsular hip fractures in fit, older people: a randomised comparison of reduction and fixation, bipolar hemiarthroplasty and total hip arthroplasty. *Health Technol Assess* 2005;9(41): iii–iv, ix–x, 1–65
- Johansson T, Jacobsson SA, Ivarsson I, Knutsson A, Wahlström O. Internal fixation versus total hip arthroplasty in the treatment of displaced femoral neck fractures: a prospective randomized study of 100 hips. *Acta Orthop Scand* 2000;71(06):597–602
- Bray TJ, Smith-Hoefer E, Hooper A, Timmerman L. The displaced femoral neck fracture. Internal fixation versus bipolar endoprosthesis. Results of a prospective, randomized comparison. *Clin Orthop Relat Res* 1988;(230):127–140
- Frihagen F, Nordsletten L, Madsen JE. Hemiarthroplasty or internal fixation for intracapsular displaced femoral neck fractures: randomised controlled trial. *BMJ* 2007;335(7632):1251–1254
- Sikorski JM, Barrington R. Internal fixation versus hemiarthroplasty for the displaced subcapital fracture of the femur. A prospective randomised study. *J Bone Joint Surg Br* 1981;63-B(03):357–361
- Kazley J, Bagchi K. *Femoral Neck Fractures*. In: StatPearls Treasure Island (FL): StatPearls Publishing; May 27, 2020
- Filippo M, Driessen A, Colarossi G, Quack V, Tingart M, Eschweiler J. Bipolar versus monopolar hemiarthroplasty for displaced femur neck fractures: a meta-analysis study. *Eur J Orthop Surg Traumatol* 2020;30(03):401–410
- Blomfeldt R, Törnkvist H, Ponzer S, Söderqvist A, Tidermark J. Internal fixation versus hemiarthroplasty for displaced fractures of the femoral neck in elderly patients with severe cognitive impairment. *J Bone Joint Surg Br* 2005;87(04):523–529
- van den Bekerom MP, Hilverdink EF, Sierevelt IN, et al. A comparison of hemiarthroplasty with total hip replacement for displaced intracapsular fracture of the femoral neck: a randomised controlled multicentre trial in patients aged 70 years and over. *J Bone Joint Surg Br* 2010;92(10):1422–1428
- Parker MJ, Cawley S. Cemented or uncemented hemiarthroplasty for displaced intracapsular fractures of the hip: a randomized trial of 400 patients. *Bone Joint J* 2020;102-B(01):11–16
- Li N, Zhong L, Wang C, Xu M, Li W. Cemented versus uncemented hemiarthroplasty for femoral neck fractures in elderly patients: A systematic review and meta-analysis of randomized controlled trials. *Medicine (Baltimore)* 2020;99(08):e19039
- Tan KG, Whitehouse SL, Crawford RW. On-Table and Short-Term Mortality: A Single-Institution Experience With Cementing All Hip Arthroplasties for Neck of Femur Fractures. *J Arthroplasty* 2020;35(04):1095–1100
- Cuthbert R, Wong J, Mitchell P, Kumar Jaiswal P. Dual mobility in primary total hip arthroplasty: current concepts. *EFORT Open Rev* 2019;4(11):640–646

- 33 Chechik O, Khashan M, Lador R, Salai M, Amar E. Surgical approach and prosthesis fixation in hip arthroplasty world wide. *Arch Orthop Trauma Surg* 2013;133(11):1595–1600
- 34 Schleicher I, Haas H, Adams TS, Szalay G, Klein H, Kordelle J. Minimal-invasive posterior approach for total hip arthroplasty versus standard lateral approach. *Acta Orthop Belg* 2011;77(04):480–487
- 35 Mukka S, Mahmood S, Kadum B, Sköldenberg O, Sayed-Noor A. Direct lateral vs posterolateral approach to hemiarthroplasty for femoral neck fractures. *Orthop Traumatol Surg Res* 2016;102(08):1049–1054
- 36 Zimmerma S, Hawkes WG, Hudson JI, et al. Outcomes of surgical management of total HIP replacement in patients aged 65 years and older: cemented versus cementless femoral components and lateral or anterolateral versus posterior anatomical approach. *J Orthop Res* 2002;20(02):182–191
- 37 Barrett WP, Turner SE, Leopold JP. Prospective randomized study of direct anterior vs postero-lateral approach for total hip arthroplasty. *J Arthroplasty* 2013;28(09):1634–1638
- 38 Zhao HY, Kang PD, Xia YY, Shi XJ, Nie Y, Pei FX. Comparison of Early Functional Recovery After Total Hip Arthroplasty Using a Direct Anterior or Posterolateral Approach: A Randomized Controlled Trial. *J Arthroplasty* 2017;32(11):3421–3428
- 39 Miller LE, Gondusky JS, Bhattacharyya S, Kamath AF, Boettner F, Wright J. Does Surgical Approach Affect Outcomes in Total Hip Arthroplasty Through 90 Days of Follow-Up? A Systematic Review With Meta-Analysis. *J Arthroplasty* 2018;33(04):1296–1302
- 40 Higgins BT, Barlow DR, Heagerty NE, Lin TJ. Anterior vs. posterior approach for total hip arthroplasty, a systematic review and meta-analysis. *J Arthroplasty* 2015;30(03):419–434
- 41 Cheng TE, Wallis JA, Taylor NF, et al. A Prospective Randomized Clinical Trial in Total Hip Arthroplasty-Comparing Early Results Between the Direct Anterior Approach and the Posterior Approach. *J Arthroplasty* 2017;32(03):883–890
- 42 Xia ZN, Xiao K, Zhu W, et al. Risk assessment and management of preoperative venous thromboembolism following femoral neck fracture. *J Orthop Surg Res* 2018;13(01):291
- 43 Zhang W, Zhang PX. [Analysis of prophylactic effect of extended-duration anticoagulant drugs in elderly patients undergoing hip fracture]. *Beijing Da Xue Xue Bao* 2019;51(03):501–504
- 44 Gupta PB, DeMario VM, Amin RM, et al. Patient Blood Management Program Improves Blood Use and Clinical Outcomes in Orthopedic Surgery. *Anesthesiology* 2018;129(06):1082–1091
- 45 Gu WJ, Gu XP, Wu XD, et al. Restrictive Versus Liberal Strategy for Red Blood-Cell Transfusion: A Systematic Review and Meta-Analysis in Orthopaedic Patients. *J Bone Joint Surg Am* 2018;100(08):686–695
- 46 Ftouh S, Morga A, Swift C. Guideline Development Group. Management of hip fracture in adults: summary of NICE guidance. *BMJ* 2011;342:d3304
- 47 Lee KJ, Um SH, Kim YH. Postoperative Rehabilitation after Hip Fracture: A Literature Review. *Hip Pelvis* 2020;32(03):125–131
- 48 Resnick B, Beaupre L, McGilton KS, et al. Rehabilitation Interventions for Older Individuals With Cognitive Impairment Post-Hip Fracture: A Systematic Review. *J Am Med Dir Assoc* 2016;17(03):200–205
- 49 Avenell A, Smith TO, Curtain JP, Mak JC, Myint PK. Nutritional supplementation for hip fracture aftercare in older people. *Cochrane Database Syst Rev* 2016;11(11):CD001880
- 50 Malafarina V, Uriz-Otano F, Malafarina C, Martinez JA, Zulet MA. Effectiveness of nutritional supplementation on sarcopenia and recovery in hip fracture patients. A multi-centre randomized trial. *Maturitas* 2017;101:42–50
- 51 Neuerburg C, Förch S, Gleich J, et al. Improved outcome in hip fracture patients in the aging population following co-managed care compared to conventional surgical treatment: a retrospective, dual-center cohort study. *BMC Geriatr* 2019;19(01):330
- 52 Bano G, Dianin M, Biz C, et al. Efficacy of an interdisciplinary pathway in a first level trauma center orthopaedic unit: A prospective study of a cohort of elderly patients with hip fractures. *Arch Gerontol Geriatr* 2020;86:103957
- 53 Kang H, Ha YC, Kim JY, Woo YC, Lee JS, Jang EC. Effectiveness of multimodal pain management after bipolar hemiarthroplasty for hip fracture: a randomized, controlled study. *J Bone Joint Surg Am* 2013;95(04):291–296
- 54 Sharma DK, Sawyer RK, Robertson TS, et al. Elevated Serum 25-Hydroxyvitamin D Levels Are Associated with Improved Bone Formation and Micro-Structural Measures in Elderly Hip Fracture Patients. *J Clin Med* 2019;8(11):1988
- 55 Sprague S, Madden K, Slobogean G, et al. A Missed Opportunity in Bone Health: Vitamin D and Calcium Use in Elderly Femoral Neck Fracture Patients Following Arthroplasty. *Geriatr Orthop Surg Rehabil* 2017;8(04):215–224
- 56 Gómez-Vaquero C, Fábregas-Canales D, Seoane-Mato D, Sánchez-Piedra C, Díaz-González F, Bustabad-Reyes Sen nombre del Grupo de Trabajo del Proyecto EPISER2016 Grupo de Trabajo del Proyecto EPISER2016. Fracture risk assessment in the general population in Spain by FRAX® algorithm. EPISER2016 study. *Med Clin (Barc)* 2020;154(05):163–170
- 57 Akesson K, Marsh D, Mitchell PJ, et al; IOF Fracture Working Group. Capture the Fracture: a Best Practice Framework and global campaign to break the fragility fracture cycle. *Osteoporos Int* 2013;24(08):2135–2152
- 58 Degli Esposti L, Girardi A, Saragoni S, et al; on the behalf of the Study group. Use of antiosteoporotic drugs and calcium/vitamin D in patients with fragility fractures: impact on re-fracture and mortality risk. *Endocrine* 2019;64(02):367–377
- 59 Wang PW, Li YZ, Zhuang HF, et al. Anti-Osteoporosis Medications Associated with Decreased Mortality after Hip Fracture. *Orthop Surg* 2019;11(05):777–783