



Tratamento das rupturas irreparáveis do manguito rotador: Reconstrução capsular superior com aloenxerto de fásia lata

Treatment of Irreparable Rotator Cuff Tears: Superior Capsular Reconstruction with Fascia Lata Allograft

Rodrigo Alves Beraldo¹ Mauro Emilio Conforto Gracitelli¹ Eduardo Angeli Malavolta¹
Jorge Henrique Assunção¹ Fernando Brandão de Andrade e Silva¹ Arnaldo Amado Ferreira Neto¹

¹Ortopedista e Traumatologista, Especialista em Ombro e Cotovelo, Instituto de Ortopedia e Traumatologia, Hospital das Clínicas, Faculdade de Medicina, Universidade de São Paulo, São Paulo, SP, Brasil

Endereço para correspondência Rodrigo Alves Beraldo, MD, MSc, Universidade de São Paulo, Rua Dr. Ovídio Pires de Campos, 333, 3º andar, Cerqueira Cesar, São Paulo, SP, 05403-010, Brasil (e-mail: beraldo.ortop@gmail.com).

Rev Bras Ortop 2022;57(5):876–883.

Resumo

Objetivo O objetivo do presente estudo foi avaliar a eficácia e a segurança da reconstrução capsular superior (RCS) com a utilização do aloenxerto de fásia lata.

Métodos Uma série de casos prospectivos de 15 pacientes com ruptura irreparável do supraespinhal foi submetida a RCS com aloenxerto de fásia lata, sendo adotada como desfecho primário a escala American Shoulder and Elbow Surgeons (ASES, na sigla em inglês) aos 12 meses do pós-operatório. Como desfechos secundários, foram adotadas as escalas da University of California Los Angeles (UCLA, na sigla em inglês), Constant-Murley, e Single Assessment Numeric Evaluation (SANE, na sigla em inglês), além da amplitude de movimento. Os parâmetros radiológicos também foram avaliados por radiografias simples e ressonância magnética (RM).

Resultados Quinze pacientes completaram 12 meses de acompanhamento pós-operatório. O escore ASES aumentou de 34,0 para 73,0 ($p = 0,005$). As escalas UCLA, Constant-Murley e SANE também apresentaram diferenças estatisticamente significativas ($p = 0,001$; $p = 0,005$; e $p = 0,046$). Na avaliação da amplitude de movimento, houve melhora na elevação e rotação externa (95 a 140°, $p = 0,003$; 30 a 60°, $p = 0,007$). Seis pacientes (40%) tiveram cicatrização completa do enxerto. Os desfechos clínicos foram significativamente maiores nos pacientes que apresentaram cicatrização do enxerto.

Palavras-chave

- ▶ lesões do manguito rotador/cirurgia
- ▶ articulação do ombro
- ▶ cápsula articular
- ▶ fásia lata/transplante
- ▶ resultado do tratamento

* Trabalho desenvolvido no Grupo de Ombro e Cotovelo do Instituto de Ortopedia e Traumatologia, Hospital das Clínicas, Faculdade de Medicina, Universidade de São Paulo, São Paulo, SP, Brasil.

recebido

21 de Outubro de 2020

aceito

11 de Fevereiro de 2021

Publicado on-line

Novembro 11, 2021

DOI <https://doi.org/10.1055/s-0041-1732389>

10.1055/s-0041-1732389.

ISSN 0102-3616.

© 2021. Sociedade Brasileira de Ortopedia e Traumatologia. All rights reserved.

This is an open access article published by Thieme under the terms of the Creative Commons Attribution-NonDerivative-NonCommercial-License, permitting copying and reproduction so long as the original work is given appropriate credit. Contents may not be used for commercial purposes, or adapted, remixed, transformed or built upon. (<https://creativecommons.org/licenses/by-nc-nd/4.0/>)

Thieme Revinter Publicações Ltda., Rua do Matoso 170, Rio de Janeiro, RJ, CEP 20270-135, Brazil

Conclusões A RCS com aloenxerto de fâscia lata é um procedimento seguro e eficaz com um curto acompanhamento de tempo. Nível de evidência IV; Estudo Terapêutico; Série de casos.

Abstract

Objective The objective of the present study was to evaluate the efficacy and safety of superior capsular reconstruction (SCR) using fascia lata allograft.

Methods A prospective case series of 15 patients with irreparable supraspinatus tear who underwent SCR using fascia lata allograft. The American Shoulder and Elbow Surgeons (ASES) scale at 12 months after surgery was the primary outcome. The University of California Los Angeles (UCLA), Constant-Murley, and Single Assessment Numeric Evaluation (SANE) scales, in addition to the range of motion, were secondary outcomes. Radiological parameters were also evaluated by simple radiographs and magnetic resonance imaging (MRI).

Results Fifteen patients completed 12 months of postoperative follow-up. The ASES score increased from 34.0 to 73.0 ($p = 0.005$). The UCLA, Constant-Murley, and SANE scales also showed statistically significant differences ($p = 0.001$; $p = 0.005$; and $p = 0.046$). In the evaluation of range of motion, there was improvement in elevation and in external rotation (95 to 140° , $p = 0.003$; 30 to 60° , $p = 0.007$). Six patients (40%) had complete graft healing. The clinical outcomes were significantly higher in the patients who presented graft healing.

Conclusions Superior capsular reconstruction using a fascia lata allograft is a safe and effective procedure in short follow-up. Level of Evidence IV; Therapeutic Study; Case Series.

Keywords

- ▶ rotator cuff injuries/surgery
- ▶ shoulder joint
- ▶ joint capsule
- ▶ fascia lata/transplantation
- ▶ treatment outcome

Introdução

A ruptura do manguito rotador é uma condição comum que afeta ~ 20% da população.¹ O tratamento cirúrgico para esta lesão geralmente apresenta melhora clínica significativa.² No entanto, as falhas de cicatrização são frequentes, com novas rupturas em 27% dos casos.³ O tratamento da ruptura maciça do manguito rotador é particularmente um desafio, pois o reparo e sua consequente cicatrização são dificultados pela retração do tendão, pela atrofia muscular e pela degeneração gordurosa.³ Ainda não há consenso para o tratamento das rupturas irreparáveis do supraespinhal, principalmente em pacientes jovens.

Mihata et al.^{4,5} descreveram um procedimento de reconstrução capsular superior (RCS) em pacientes com rupturas maciças do supraespinhal, visando restaurar a estabilidade superior da articulação glenoumeral, restabelecendo assim a função remanescente do manguito rotador. Originalmente, a técnica usava enxerto de fâscia lata autóloga.⁴ Para reduzir a morbidade do paciente e o tempo cirúrgico, o enxerto de derme humana acelularizada ganhou popularidade com as cirurgias de RCS.⁶ Até o momento, nenhum estudo clínico usou o aloenxerto de fâscia lata para RCS. O uso desse enxerto teria algumas vantagens; entre elas, a diminuição da morbidade do paciente, o menor tempo cirúrgico e a adequada resistência do enxerto.⁷

O objetivo do presente estudo é avaliar os resultados clínicos e a cicatrização da RCS. Nossa hipótese é que a RCS com aloenxerto de fâscia lata apresenta bons resultados clínicos, principalmente quando há cicatrização do enxerto.

Materiais e Métodos

Desenho do Estudo e a População Estudada

Quinze pacientes foram submetidos a RCS em um estudo de coorte prospectivo. Todos os pacientes foram atendidos na mesma instituição e concordaram em assinar o termo de consentimento livre e esclarecido (CAAE-62105616.4.0000.0068).

Foram incluídos pacientes com sintomas de dor, déficit funcional e diagnóstico de ruptura maciça do tendão supraespinhal, degeneração gordurosa classificada como grau 2, 3 ou 4, segundo Goutallier et al.⁸ Além disso, todos os pacientes realizavam rotação externa de forma ativa $> 0^\circ$.

Não foram incluídos no presente estudo pacientes com ruptura subescapular de espessura total, com degeneração gordurosa tipo 3 ou 4, pacientes com artropatia do manguito rotador, considerada grau 5 pela classificação de Hamada et al.,⁹ nem os pacientes com lesões anteriores do ombro, como as lesões do plexo braquial, fraturas proximais do úmero e com infecção tratada ou ativa. Foram excluídos os casos nos quais foi possível o reparo do tendão supraespinhal e os casos nos quais não foi possível o reparo do tendão subescapular.

Intervenção

As cirurgias foram realizadas pelo mesmo cirurgião de ombro e cotovelo com 11 anos de experiência [cego]. Foram utilizados aloenxertos de fâscia lata do banco de tecidos, conforme protocolo de coleta padrão da instituição.

O procedimento seguiu as etapas descritas por Mihata et al.,^{4,10} mas com a técnica de fixação de fileira simples, previamente descrita pelos autores [cego]. Todos os casos

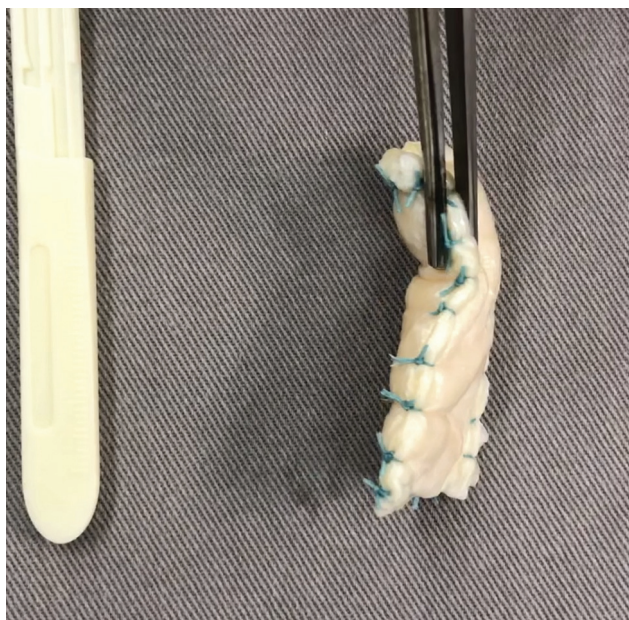

Fig. 1 Aloenxerto de fásia lata com 8 mm de espessura.

foram operados pela técnica artroscópica, sendo o paciente posicionado em decúbito lateral com o braço abduzido a 30°. Em todos os casos, foram realizadas tenotomia do bíceps, bursectomia e acromioplastia. As rupturas subescapulares foram reparadas nos casos de ruptura parcial ou total. Os

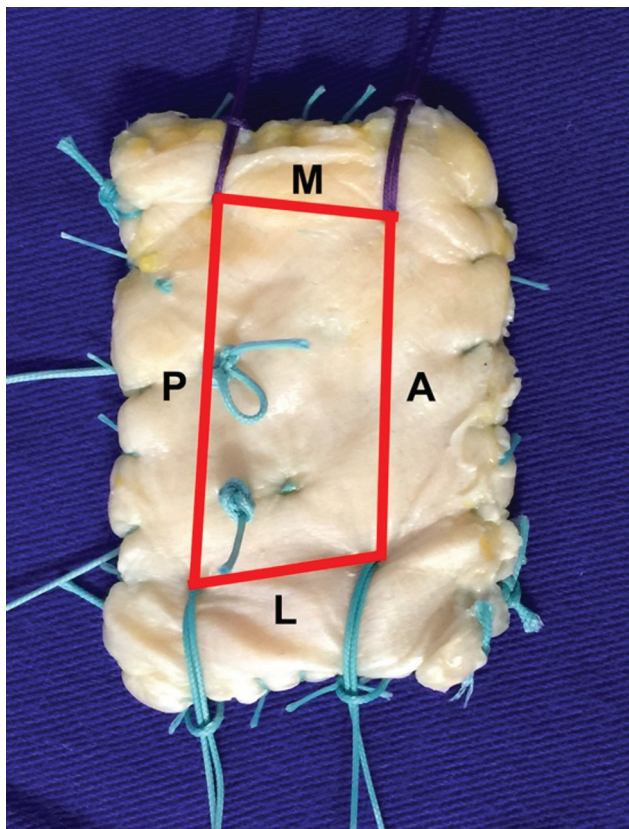


Fig. 2 Aloenxerto de fásia lata com suturas provisórias, de acordo com as medidas tomadas artroscopicamente.

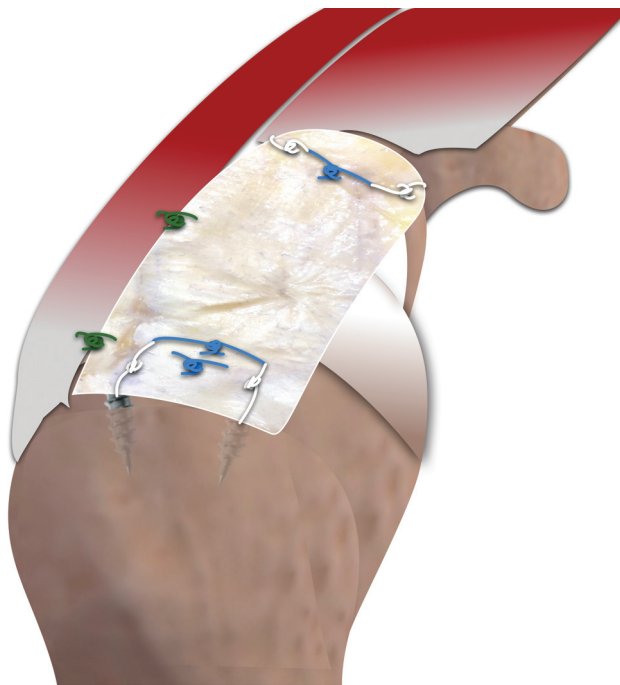


Fig. 3 Aspecto final da reconstrução capsular superior com aloenxerto de fásia lata.

pacientes cujo tendão supraespinhal era passível de reparo foram excluídos do estudo.

A primeira etapa da RCS consistiu em preparar a região superior da glenóide e da tuberosidade maior, com a criação dos portais acessórios. Foram feitos dois portais para a inserção das âncoras no tubérculo maior, anterossuperior e posterossuperior. Também foi feito o portal de Neviaser, que permitiu a inserção da âncora posterior na glenóide, possibilitando a tração do enxerto por um sistema de dupla polia. A âncora anterior da glenóide foi introduzida através do portal anterior. Todas as âncoras utilizadas foram de 5 mm, metálicas, e de dupla carga.

Em seguida, foi preparado um enxerto de tamanho adequado, tendo sido dobrado de 3 a 4 vezes, a fim de atingir a espessura de 6 a 8 mm (→Fig. 1). As distâncias entre as âncoras foram utilizadas para determinar a localização das suturas do enxerto (→Fig. 2).

A etapa subsequente consistiu na fixação do enxerto na glenóide, por meio de sutura com dupla polia de fora para dentro, na qual o enxerto foi tracionado pelos fios da âncora através do portal medial de Neviaser. Após a fixação medial e lateral do enxerto, foram realizadas suturas simples entre o enxerto e o tendão infraespinhal (→Fig. 3).¹¹

Acompanhamento Pós-operatório

A reabilitação seguiu o mesmo protocolo do reparo do manguito rotador. Os pacientes foram orientados a usar uma tipoia com almofada para abdução por 6 semanas. Após quatro semanas, os pacientes foram submetidos à terapia de movimento passivo. Depois da 6ª semana, foi iniciada a terapia de movimento ativo. Doze semanas após a cirurgia, foram iniciados os exercícios de fortalecimento do

manguito rotador e da musculatura estabilizadora da escápula.

Desfechos

A escala ASES aplicada aos 12 meses após a cirurgia foi adotada como desfecho primário. Os desfechos secundários adotados foram as escalas Constant-Murley, UCLA e SANE, sendo que a amplitude de movimento ativa foi avaliada com o paciente na posição ortostática. Foram avaliadas a elevação, a rotação externa e a interna. Todas as medidas foram realizadas com goniômetro, exceto a rotação interna, que foi avaliada de acordo com a posição da mão do paciente em relação aos processos espinhosos vertebrais, sendo posteriormente convertidos para números contínuos, por meio de uma escala de 1 a 19 (T1 a T12 = 1 a 12, L1 a L5 = 13 a 17, sacro = 18, e trocanter maior = 19). A distância entre o acrômio e a cabeça do úmero foi avaliada pelo método de Ellman,¹² e a avaliação da cicatrização do enxerto foi feita por meio de RM, realizada 6 meses após o procedimento; assim como as complicações e as reintervenções cirúrgicas. O enxerto foi considerado “não cicatrizado” quando apresentava sinais de descontinuidade em dois ou mais cortes coronais oblíquos e contínuos em T1 e T2. As escalas e a amplitude de movimento foram avaliadas por um avaliador independente, e as RMs foram avaliadas por um radiologista musculoesquelético.

Análise Estatística

Submetemos as variáveis contínuas à avaliação da normalidade pelo teste de Kolmogorov-Smirnov e da homogeneidade pelo teste de Levene. Os dados contínuos foram expressos em média, mediana, desvio padrão (DP) e intervalo interquartil. As variáveis categóricas foram expressas em valor absoluto e porcentagem. A comparação entre as diferentes variáveis antes e depois do tratamento foi realizada com o teste qui-quadrado ou exato de Fisher para as variáveis categóricas. O teste de Wilcoxon foi utilizado para variáveis contínuas. Utilizou-se o programa IBM SPSS Statistics for Windows versão 21.0 (IBM Corp., Armonk, NY, EUA) para análise dos dados, com nível de significância de 5%.

Resultados

Vinte pacientes foram inicialmente incluídos para RCS com o uso do aloenxerto de fâscia lata entre março de 2017 e fevereiro de 2018. Durante a cirurgia, 5 pacientes foram excluídos do estudo após reparo completo do manguito rotador. Nenhum paciente foi perdido para o acompanhamento. Assim, 15 pacientes receberam o tratamento cirúrgico proposto. As características gerais da amostra são apresentadas na **Tabela 1**.

A mediana da escala ASES passou de um valor pré-operatório de 34,0 para 73,0 em 12 meses ($p=0,005$). A escala UCLA passou de 11,0 para 27,0, a Constant-Murley de 41,0 para 73,0, e a SANE de 50,0 para 70,0 ($p=0,001$, $p=0,005$ e $p=0,046$, respectivamente). Os valores são mostrados na **Tabela 2**.

Os pacientes apresentaram diferença estatisticamente significativa para a amplitude de movimento ativa, tanto

Tabela 1 Distribuição das frequências absolutas e relativas das variáveis intrínsecas ao paciente

	Casos
Gênero, n (%)	
Masculino	8 (53,3)
Feminino	7 (46,7)
Idade (anos)	
Média (DP)	60.6 (8,56)
Tabagismo, n (%)	
Sim	1 (6,7)
Ex-tabagista	4 (26,7)
Não	11 (66,6)
Diabetes, n (%)	
Sim	4 (26,7)
Não	11 (73,3)
Lado acometido, n (%)	
Direito	13 (86,7)
Esquerdo	2 (13,3)
Lado dominante acometido, n (%)	
Sim	15 (100)
Não	0 (0)
Cirurgia prévia, n (%)	
Sim	3 (20)
Não	12 (80)

Abreviações: DP, desvio padrão; n, número de pacientes.

na elevação ($p=0,003$) quanto na rotação externa ($p=0,007$). Os valores são mostrados na **Tabela 3**.

Houve aumento da distância acromioclavicular média de 3,62 mm (DP = 1,4) para 7,04 mm (DP = 1,6).

A cicatrização do enxerto ocorreu em 6 pacientes (40%), evidenciada por RM pós-operatória aos 6 meses. Entre os pacientes sem cicatrização, houve predomínio de Hamada 3 e 4 (66,7%), enquanto entre aqueles com cicatrização, houve predomínio de Hamada 1 e 2 (83,3%). A **Tabela 4** mostra a distribuição dos pacientes, comparando a classificação de Hamada pré-operatória e a cicatrização do enxerto.

Na análise do subgrupo comparando os casos com e sem cicatrização do enxerto, ficou demonstrado que os casos com cicatrização apresentaram melhores resultados funcionais de acordo com as escalas ASES, UCLA e Constant-Murley, além de uma maior elevação ativa e rotação interna. Os valores são apresentados na **Tabela 5** e na **Tabela 6**.

Não foram relatadas infecções superficiais ou profundas, lesões neurológicas, hematomas ou rigidez articular.

Discussão

Em relação aos desfechos clínicos, houve melhora estatisticamente significativa na escala ASES, com pontuação pré-operatória mediana de 34,0 e escore em 12 meses de

Tabela 2 Resultados da avaliação clínica de acordo com as escalas ASES, UCLA, Constant-Murley e SANE

	Mediana	valor-p
ASES		
Inicial	34	
6 meses	72	0,008
12 meses	73	0,005
UCLA		
Inicial	11	
6 meses	24	0,005
12 meses	27	0,001
Constant-Murley		
Inicial	41	
6 meses	66	0,017
12 meses	73	0,005
SANE		
Inicial	50	
6 meses	60	0,231
12 meses	70	0,046

Abreviações: ASES, American Shoulder and Elbow Surgeons; SANE, Single Assessment Numeric Evaluation; UCLA, University of California, Los Angeles.

Tabela 3 Avaliação da amplitude de movimento ativa

	Mediana	valor-p
Elevação		
Inicial	95,0	
6 meses	140,0	0,044
12 meses	140,0	0,003
Rotação externa		
Inicial	30,0	
6 meses	40,0	0,076
12 meses	60,0	0,007
Rotação interna		
Inicial	10,0	
6 meses	10,0	0,398
12 meses	10,0	0,624

valor-p: nível de significância; *A rotação interna foi convertida em números contínuos. T1 a T12 equivale aos valores de 1 a 12, L1 a L5 aos valores de 13 a 17, o sacro equivale a 18 e o trocanter maior a 19.

73,0 ($p = 0,003$). Embora todos os estudos mostrem melhorias estatisticamente significativas, existem algumas diferenças nos valores da escala ASES em comparação com os outros. Mihata et al.,⁴ utilizando autoenxerto, obtiveram resultados excelentes com o escore médio da escala ASES, passando de 23,5 para 92,9 em seu primeiro estudo clínico publicado. Além disso, os mesmos autores relataram resul-

Tabela 4 Relação entre a cicatrização do enxerto e a classificação de Hamada¹⁶

	Não cicatrizado		Cicatrizado	
	n	%	n	%
HAMADA				
1 + 2	3	37,5	5	62,5
3	2	66,7	1	33,3
4	4	100,0	0	0,0

Abreviação: n, número de pacientes.

tados semelhantes em outros estudos publicados posteriormente.^{13,14} No entanto, Pennington et al.¹⁵ e Burkhart et al.¹⁶ publicaram resultados promissores com o uso da derme acelular humana, porém sem atingir uma pontuação média na escala ASES > 90 pontos (82 e 89, respectivamente). Semelhante ao nosso estudo, tanto Denard et al.¹⁷ quanto Hirahara et al.¹⁸ obtiveram resultados estatisticamente significativos, com valores da escala ASES < 80 pontos (77,5 e 70,7, respectivamente), utilizando o enxerto dérmico. A melhora em todos os escores clínicos corrobora os resultados apresentados em quatro revisões da literatura publicadas recentemente.¹⁹⁻²²

Na avaliação da amplitude de movimento ativa, houve melhora tanto na elevação, que passou de 95 para 140° ($p = 0,003$), quanto na rotação externa, que passou de 30 para 60° ($p = 0,007$). Nossos resultados estão de acordo com o que já foi publicado em relação à amplitude de movimento após a RCS, tanto em estudos que utilizaram enxerto autólogo^{4,13,23} quanto em estudos que utilizaram enxerto da derme acelular humana.¹⁵⁻¹⁸

Em relação à distância acromioclavicular, observamos uma média de 3,62 mm no pré-operatório e de 7,04 mm no pós-operatório. Esse achado é semelhante ao demonstrado em publicações anteriores, com ganho que varia de 2,6 a 5 mm após a cirurgia.^{4,15,18}

Na avaliação da cicatrização do enxerto após 6 meses de acompanhamento, 6 pacientes (40%) apresentaram cicatrização completa, sendo que 9 pacientes (60%) apresentaram sinais de não cicatrização. Da mesma forma, em 2018, Denard et al.¹⁷ publicaram uma taxa de cicatrização de 45%, enquanto AlRamadhan et al.²⁴ e Lee et al.²⁵ relataram taxas de 69,3% e 63,8%, respectivamente. No entanto, Mihata et al.^{4,13} observaram taxas mais elevadas após a RCS, com níveis de 83,3 e de 93% em estudos publicados em 2013 e 2015. Após uma revisão sistemática que avaliou um total de 350 casos, Catapano et al.¹⁹ relataram uma taxa de cicatrização do enxerto de 87,5%, achado semelhante aos 85,8% publicados por Sochacki et al.,²⁰ também em revisão sistemática.

Quando correlacionamos a taxa de cicatrização do enxerto com a classificação de Hamada pré-operatória, observamos que dos 9 pacientes que não apresentaram cicatrização, 6 (66,7%) foram classificados como Hamada 3 ou 4, enquanto 83,3% dos pacientes que apresentaram cicatrização foram classificados como Hamada 1 ou 2. Embora nossa amostra

Tabela 5 Análise do subgrupo para as escalas ASES, UCLA, Constant-Murley e SANE, de acordo com a cicatrização do enxerto

Cicatrização	NÃO		SIM		
	Média	Mediana	Média	Mediana	valor-p
ASES					
Inicial	36,1	37,0	39,0	31,5	0,906
6 meses	48,1	43,0	86,5	90,0	0,003
12 meses	58,0	55,0	87,3	90,0	0,013
UCLA					
Inicial	10,5	10,0	13,8	14,5	0,238
6 meses	16,1	15,0	29,3	30,0	0,011
12 meses	19,7	25,0	30,6	30,0	0,013
Constant-Murley					
Inicial	38,0	38,0	54,3	60,5	0,195
6 meses	44,7	37,0	74,8	80,0	0,007
12 meses	53,3	65,0	75,1	78,5	0,011
SANE					
Inicial	57,7	50,0	38,3	35,0	0,210
6 meses	53,3	50,0	80,0	80,0	0,023
12 meses	66,6	70,0	81,6	85,0	0,188

Abreviações: ASES, American Shoulder and Elbow Surgeons; SANE, Single Assessment Numeric Evaluation; UCLA, University of California, Los Angeles.

Tabela 6 Avaliação da amplitude de movimento ativa de acordo com a cicatrização do enxerto

	Não cicatrizado	Cicatrizado	valor-p
Elevação (mediana°)			
Inicial	90	148	0,288
12 meses	133	175	0,020
Rotação externa (mediana°)			
Inicial	20	47,5	0,121
12 meses	60	67,5	0,159
Rotação interna (mediana°)			
Inicial	12	8,5	0,184
12 meses	13	7	0,001

tenha sido pequena, o que diminui o poder dos resultados, nossos dados corroboram os de Denard et al.,¹⁷ que publicaram uma taxa de cicatrização de 75% nos pacientes Hamada 1 e 2, e de apenas 44% nos pacientes classificados como Hamada 3 ou 4. Esses dados podem nos ajudar a entender as elevadas taxas de cicatrização publicadas por Mihata et al.⁴ (83,3%), visto que apenas 2 pacientes em sua série de 24 casos foram classificados como Hamada 3 ou 4.

Ao avaliarmos os escores clínicos pelos subgrupos “cicatrizados” e “não cicatrizados”, observamos que eles não apresentaram diferença estatística pré-operatória. No entanto, no acompanhamento de 12 meses, todas as pontuações foram estatisticamente mais elevadas no grupo de cicatrização, exceto para a escala SANE, achados semelhantes

aos descritos por Denard et al.,¹⁷ que publicaram pontuação média do ASES de 90,0 em pacientes com cicatrização do enxerto *versus* 66,5 em casos sem cicatrização ($p = 0,027$). Também observamos diferença estatisticamente significativa na avaliação da elevação ativa dos pacientes, com mediana de 175° no subgrupo cicatrizado *versus* 133° no subgrupo não cicatrizado ($p = 0,020$), achado semelhante ao publicado por Mihata et al.¹³ Esses dados sugerem que a classificação de Hamada pré-operatória, pode auxiliar no prognóstico e na indicação do melhor procedimento de RCS. Frank et al.,²⁶ em revisão de literatura, sugeriram que apenas os pacientes classificados como Hamada 1 e 2 são candidatos à RCS, e nosso estudo corrobora essa sugestão.

Como limitações, podemos destacar o fato do presente estudo não ser comparativo com uma amostra relativamente

pequena e um curto período de acompanhamento. No entanto, o tamanho da amostra está dentro da faixa média dos outros estudos,^{4,16,18} e o tempo de acompanhamento foi semelhante ao publicado em estudos anteriores.^{15-18,24} Além disso, outra limitação foi a fixação lateral do enxerto, realizada com a técnica de fileira simples. No entanto, bons resultados foram alcançados com a técnica de fileira simples, principalmente em pacientes com classificação 1 ou 2 de Hamada.^{24,25}

Apesar de apresentar resultados iniciais satisfatórios, a RCS é um procedimento relativamente recente. Mais estudos clínicos são necessários para confirmar sua eficácia em longo prazo e definir o tipo certo de paciente para esta cirurgia. Além disso, o enxerto ideal e seu método de fixação também precisam ser definidos.

Conclusão

A RCS com aloenxerto de fâscia lata é um procedimento seguro que proporciona melhora clínica aos pacientes. Melhores resultados são demonstrados nos casos em que ocorre a cicatrização completa do enxerto.

Suporte Financeiro

Não houve suporte financeiro de fontes públicas, comerciais, ou sem fins lucrativos.

Contribuições dos autores

Cada autor contribuiu individual e significativamente para o desenvolvimento deste artigo:

RAB: redigiu o artigo; realizou as cirurgias; coleta de dados; aprovou a versão final.

MECC: redação do artigo; realizou as cirurgias; acompanhamento dos pacientes; aprovou a versão final.

EAM: análise estatística; revisão bibliográfica; aprovou a versão final.

JHA: interpretou os resultados do estudo; revisão bibliográfica; exame clínico; aprovou a versão final.

FBAS: coleta de dados; levantamento dos prontuários médicos; acompanhamento dos pacientes; aprovou a versão final.

AAFN: participou do processo de revisão; exame clínico; aprovou a versão final.

Conflito de Interesses

Os autores declaram não haver conflito de interesses.

Referências

- 1 Yamamoto A, Takagishi K, Osawa T, et al. Prevalence and risk factors of a rotator cuff tear in the general population. *J Shoulder Elbow Surg* 2010;19(01):116-120
- 2 Burks RT, Crim J, Brown N, Fink B, Greis PE. A prospective randomized clinical trial comparing arthroscopic single- and double-row rotator cuff repair: magnetic resonance imaging and early clinical evaluation. *Am J Sports Med* 2009;37(04):674-682
- 3 McElvany MD, McGoldrick E, Gee AO, Neradilek MB, Matsen FA 3rd. Rotator cuff repair: published evidence on factors associated with repair integrity and clinical outcome. *Am J Sports Med* 2015; 43(02):491-500
- 4 Mihata T, Lee TQ, Watanabe C, et al. Clinical results of arthroscopic superior capsule reconstruction for irreparable rotator cuff tears. *Arthroscopy* 2013;29(03):459-470
- 5 Mihata T, McGarry MH, Pirolo JM, Kinoshita M, Lee TQ. Superior capsule reconstruction to restore superior stability in irreparable rotator cuff tears: a biomechanical cadaveric study. *Am J Sports Med* 2012;40(10):2248-2255
- 6 Tokish JM, Becker C. Superior capsule reconstruction technique using an acellular dermal allograft. *Arthrosc Tech* 2015;4(06): e833-e839
- 7 Mihata T, Bui CNH, Akeda M, et al. A biomechanical cadaveric study comparing superior capsule reconstruction using fascia lata allograft with human dermal allograft for irreparable rotator cuff tear. *J Shoulder Elbow Surg* 2017;26(12):2158-2166
- 8 Goutallier D, Postel JM, Bernageau J, Lavau L, Voisin MC. Fatty muscle degeneration in cuff ruptures. Pre- and postoperative evaluation by CT scan. *Clin Orthop Relat Res* 1994;(304):78-83
- 9 Hamada K, Fukuda H, Mikasa M, Kobayashi Y. Roentgenographic findings in massive rotator cuff tears. A long-term observation. *Clin Orthop Relat Res* 1990;(254):92-96
- 10 Mihata T, McGarry MH, Kahn T, Goldberg I, Neo M, Lee TQ. Biomechanical Effects of Acromioplasty on Superior Capsule Reconstruction for Irreparable Supraspinatus Tendon Tears. *Am J Sports Med* 2016;44(01):191-197
- 11 Gracitelli MEC, Beraldo RA, Malavolta EA, Assunção JH, Oliveira DRO, Ferreira Neto AA. Superior capsular reconstruction with fascia lata allograft for irreparable supraspinatus tendon tears. *Rev Bras Ortop* (Sao Paulo) 2019;54(05):591-596
- 12 Ellman H, Hunker G, Bayer M. Repair of the rotator cuff. End-result study of factors influencing reconstruction. *J Bone Joint Surg Am* 1986;68(08):1136-1144
- 13 Mihata T, Lee TQ. Clinical Outcomes of Superior Capsule Reconstruction for Irreparable Rotator Cuff Tears without Osteoarthritis in the Glenohumeral Joint. *Journal of Shoulder and Elbow Surgery* 2015;24(04):e107-e109
- 14 Mihata T, Lee TQ, Fukunishi K, et al. Return to sports and physical work after arthroscopic superior capsule reconstruction among patients with irreparable rotator cuff tears. *Am J Sports Med* 2018;46(05):1077-1083
- 15 Pennington WT, Bartz BA, Pauli JM, Walker CE, Schmidt W. Arthroscopic superior capsular reconstruction with acellular dermal allograft for the treatment of massive irreparable rotator cuff tears: short-term clinical outcomes and the radiographic parameter of superior capsular distance. *Arthroscopy* 2018;34(06):1764-1773
- 16 Burkhart SS, Hartzler RU. Superior capsular reconstruction reverses profound pseudoparalysis in patients with irreparable rotator cuff tears and minimal or no glenohumeral arthritis. *Arthroscopy* 2019;35(01):22-28
- 17 Denard PJ, Brady PC, Adams CR, Tokish JM, Burkhart SS. Preliminary results of arthroscopic superior capsule reconstruction with dermal allograft. *Arthroscopy* 2018;34(01):93-99
- 18 Hirahara AM, Andersen WJ, Panero AJ. Superior capsular reconstruction: clinical outcomes after minimum 2-year follow-up. *Am J Orthop* (Belle Mead NJ) 2017;46(06):266-278
- 19 Catapano M, de Sa D, Ekhtiari S, Lin A, Bedi A, Lesniak BP. Arthroscopic superior capsular reconstruction for massive, irreparable rotator cuff tears: a systematic review of modern literature. *Arthroscopy* 2019;35(04):1243-1253
- 20 Sochacki KR, McCulloch PC, Lintner DM, Harris JD. Superior capsular reconstruction for massive rotator cuff tear leads to significant improvement in range of motion and clinical outcomes: a systematic review. *Arthroscopy* 2019;35(04):1269-1277
- 21 Ekhtiari S, Adili AF, Memon M, et al. Sources, quality, and reported outcomes of superior capsular reconstruction: a systematic review. *Curr Rev Musculoskelet Med* 2019;12(02):173-180

- 22 Galvin JW, Kenney R, Curry EJ, et al. Superior capsular reconstruction for massive rotator cuff tears: a critical analysis review. *JBJS Rev* 2019;7(06):e1; 1–11
- 23 Mihata T, Lee TQ, Hasegawa A, et al. Arthroscopic superior capsule reconstruction can eliminate pseudoparalysis in patients with irreparable rotator cuff tears. *Am J Sports Med* 2018;46(11):2707–2716
- 24 Al Ramadhan H, Sungjoon L, In-Ho J. Early MRI findings of arthroscopic superior capsule reconstruction (ASCR): how to prevent early failure. *Arthroscopy* 2017;33(06 Suppl):e21
- 25 Lee SJ, Min YK. Can inadequate acromiohumeral distance improvement and poor posterior remnant tissue be the predictive factors of re-tear? Preliminary outcomes of arthroscopic superior capsular reconstruction. *Knee Surg Sports Traumatol Arthrosc* 2018;26(07):2205–2213
- 26 Frank RM, Cvetanovich G, Savin D, Romeo AA. Superior capsular reconstruction: indications, techniques, and clinical outcomes. *JBJS Rev* 2018;6(07):e10; 1–8