



# Uso do portal piramidal-hamato na fusão de punho de quatro cantos: Um bom truque técnico\*

## *Use of the Triquetrum-Hamate Portal in Four-Corner Wrist Fusion: A Useful Technical Trick*

Diego Figueira Falcochio<sup>1</sup> João Pedro Farina Brunelli<sup>1</sup>

<sup>1</sup> Departamento de Ortopedia e Traumatologia, Serviço de Cirurgia da Mão e Microcirurgia, Santa Casa de Misericórdia, São Paulo, Brasil

Endereço para correspondência João Pedro Farina Brunelli, MD, Rua Leopoldo Bier, 825/301, Porto Alegre, RS, 90620-100, Brasil (e-mail: brunelli.joao@gmail.com).

Rev Bras Ortop 2022;57(2):348–350.

### Resumo

As técnicas de fusão parcial do punho assistidas por artroscopia estão se tornando mais populares. Ficou claro que evitar a violação de importantes estruturas ligamentares e tendíneas, o que é impossível com as técnicas abertas clássicas, permite uma abordagem mais biológica, essencial para a cicatrização mais rápida e melhora da função. Descrevemos o uso do portal piramidal-hamato (PH), raramente aplicado em técnicas artroscópicas de rotina para cirurgia de mão e punho, como portal acessório para melhor execução do desbridamento carpal medial anterior na fusão de quatro cantos. Esse truque possibilita a ressecção anterior quase completa das superfícies condrais do capitato e do hamato, o que aumenta o contato ósseo subcondral na articulação mesocárpica após a fixação e eleva as taxas de consolidação.

### Palavras-chave

- ▶ articulação do punho
- ▶ lesões do punho
- ▶ osteoartrite
- ▶ artroscopia

### Abstract

Arthroscopy-assisted partial wrist-fusion techniques are becoming more popular nowadays. It became clearer that avoiding the violation of important ligament and tendinous structures – which is impossible when using the classic open techniques – enables a more biological approach, which is essential for faster healing and improvement in function. We describe the use of the triquetrum-hamate (TH) portal, which is seldomly applied in routine arthroscopic techniques for hand and wrist surgery, as an accessory portal to better perform anterior midcarpal debridement in four-corner fusion. This trick enables an almost complete anterior resection of the capitate and hamate chondral surfaces, increasing the subchondral osseous contact in the midcarpal joint after fixation, thus leading to higher consolidation rates.

### Keywords

- ▶ wrist joint
- ▶ wrist injuries
- ▶ osteoarthritis
- ▶ arthroscopy

\* Estudo desenvolvido no Departamento de Ortopedia e Traumatologia, Serviço de Cirurgia da Mão e Microcirurgia, Santa Casa de Misericórdia, São Paulo, Brasil.

recebido  
18 de Outubro de 2020  
aceito  
08 de Janeiro de 2021

DOI <https://doi.org/10.1055/s-0041-1726073>.  
ISSN 0102-3616.

© 2022. Sociedade Brasileira de Ortopedia e Traumatologia. All rights reserved.

This is an open access article published by Thieme under the terms of the Creative Commons Attribution-NonDerivative-NonCommercial-License, permitting copying and reproduction so long as the original work is given appropriate credit. Contents may not be used for commercial purposes, or adapted, remixed, transformed or built upon. (<https://creativecommons.org/licenses/by-nc-nd/4.0/>)

Thieme Revinter Publicações Ltda., Rua do Matoso 170, Rio de Janeiro, RJ, CEP 20270-135, Brazil

## Introdução

As técnicas de fusão parcial do punho assistidas por artroscopia estão se tornando mais populares. Ficou claro que evitar a violação de importantes estruturas ligamentares e tendíneas, o que é impossível com as técnicas abertas clássicas, permite uma abordagem mais biológica, essencial para a cicatrização mais rápida e melhora da função.

Descrevemos o uso do portal piramidal-hamato (PH), raramente aplicado em técnicas artroscópicas de rotina para cirurgia de mão e punho, como portal acessório para melhor execução do desbridamento carpal medial anterior na fusão de quatro cantos.<sup>1</sup> Esse truque possibilita a ressecção anterior quase completa das superfícies condrais do capitato e do hamato, o que aumenta o contato ósseo subcondral na articulação mesocárpica após a fixação e eleva as taxas de consolidação.

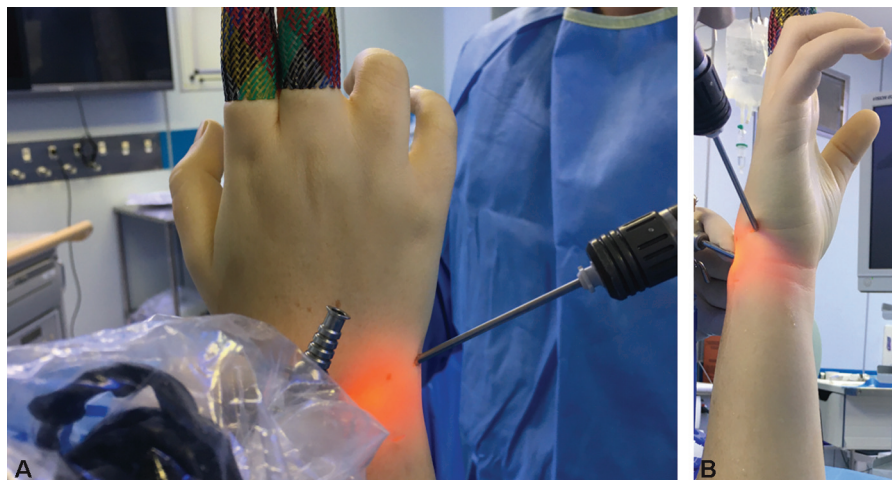## Técnica Cirúrgica

A técnica padrão é realizada com os portais artroscópicos 3/4, 6R, carpal medial radial (CMR) e carpal medial ulnar (CMU). O escafoide é removido com broca ou uma pequena abordagem aberta (geralmente volar). As superfícies da articulação

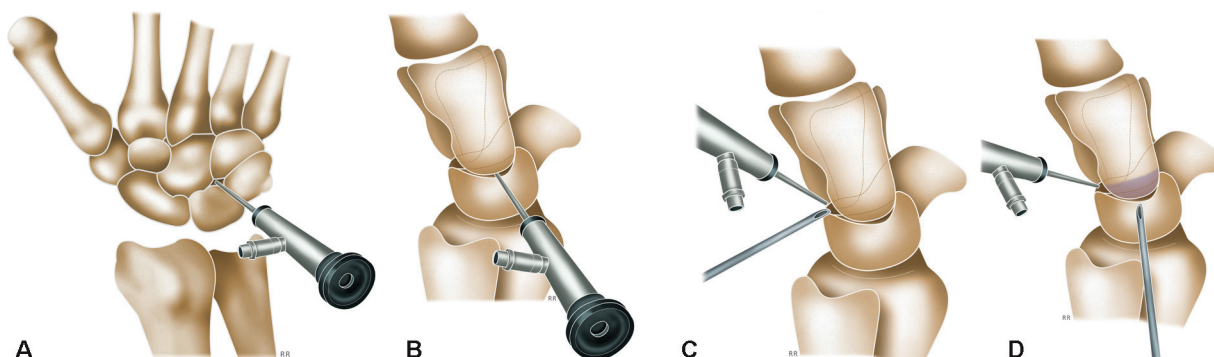
mesocárpica são removidas com broca. Alguns casos requerem enxerto de osso esponjoso. O semilunar é alinhado e temporariamente fixado ao rádio, e a articulação mesocárpica é reduzida. O alinhamento ósseo é assegurado por parafusos de compressão canulados colocados por via percutânea sob visualização fluoroscópica.

O portal PH é feito ulnarmente ao tendão extensor ulnar do carpo (EUC), à altura da articulação PH, distalmente ao portal radiocarpal 6U. Raramente utilizado, foi descrito para visualização e desbridamento da articulação PH, e como portal de entrada/saída. Lesões ao ramo cutâneo dorsal do nervo sensorial devem ser evitadas.<sup>2</sup>

Em nosso único caso em que esse truque foi realizado, após o desbridamento de todas as superfícies condrais, como na técnica padrão descrita anteriormente, o portal PH foi criado para a obtenção de um excelente acesso às superfícies condrais anteriores do hamato e do capitato. Isso permitiu a ressecção de toda a cartilagem até o osso subcondral, aumentando consideravelmente a superfície de contato entre o semilunar e a cabeça do capitato, e entre a parte distal do piramidal e a superfície proximal do hamato (► Figs. 1A, 1B, 2A, 2B, 2C e 2D). As etapas cirúrgicas seguintes foram semelhantes àsquelas em uma abordagem padrão para uma fusão de quatro cantos.<sup>3,4</sup>



**Fig. 1** (A) Vista dorsal do punho após a criação do portal piramidal-hamato (PH), que é criado distalmente ao portal 6U. (B) Vista ulnar do punho após a colocação do portal PH, criado distalmente ao portal 6U.



**Fig. 2** (A) Esquema de visualização através do portal carpal medial ulnar (CMU), geralmente aplicado na técnica padrão de fusão de quatro cantos. (B) Esquema de visualização através do portal PH. Este portal melhora muito a visualização da superfície condral dorsal do capitato. (C) Esquema de visualização e instrumentação através de portais dorsais comuns, como na técnica padrão, em uma perspectiva lateral do punho (como seria visto através do portal PH). (D) Esquema da instrumentação através do portal PH: o shaver atinge muito melhor a face anterior da superfície condral do capitato, como em nossa modificação da técnica padrão.

## Conclusão

Descobrimos que este é um bom truque para melhorar a qualidade e as taxas de consolidação após o procedimento, e esperamos melhores resultados clínicos e maior rapidez na cicatrização e recuperação funcional no pós-operatório.

A fusão óssea foi obtida seis semanas após o procedimento. O paciente manteve 50% da amplitude de movimento contralateral, com dor mínima.

### Ética

Não foi solicitada aprovação ética para este estudo, pois nenhum dado do paciente é ou pode ser identificado e/ou divulgado com a publicação de nossa nota técnica. Este estudo foi realizado de acordo com a Declaração de Helsinque, revisada em 2013.

O registro do estudo e o consentimento livre e esclarecido não são aplicáveis pelos motivos descritos anteriormente.

### Suporte Financeiro

Não houve suporte financeiro de fontes públicas, comerciais, ou sem fins lucrativos.

### Conflito de Interesses

Os autores declaram não ter conflito de interesses.

## Referências

- 1 Viegas SF. Midcarpal arthroscopy: anatomy and technique. *Arthroscopy* 1992;8(03):385–390
- 2 Wolf JM, Dukas A, Pensak M. Advances in wrist arthroscopy. *J Am Acad Orthop Surg* 2012;20(11):725–734
- 3 Vihanto A, Kotkansalo T, Pääkkönen M. The Learning Curve and Pitfalls of Arthroscopic Four-Corner Arthrodesis. *J Wrist Surg* 2019;8(03):202–208
- 4 Ong MT, Ho PC, Wong CW, Cheng SH, Tse WL. Wrist arthroscopy under portal site local anesthesia (PSLA) without tourniquet. *J Wrist Surg* 2012;1(02):149–152