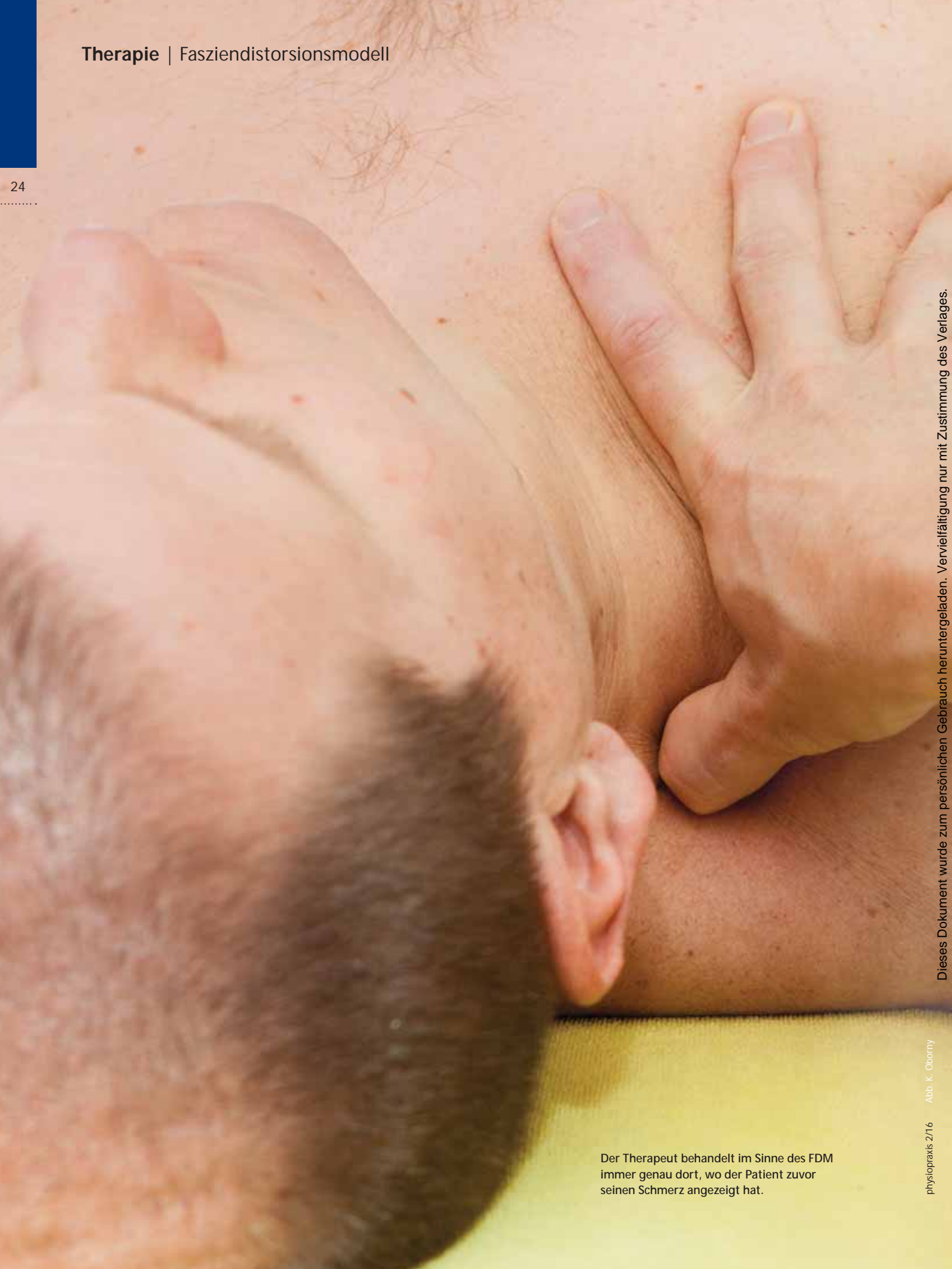



Der Therapeut behandelt im Sinne des FDM immer genau dort, wo der Patient zuvor seinen Schmerz angezeigt hat.

Schmerzgestik als Wegweiser

Das Faszien­distor­si­ons­modell nach Stephen Typaldos

Die besondere visuelle Diagnostik mit speziellen manuellen Behandlungstechniken zeichnet das Faszien­distor­si­ons­modell (FDM) nach Typaldos aus. Die Schmerzgestik des Patienten weist dabei den Weg zur notwendigen therapeutischen Vorgehensweise. Der Patient wird so zum Regisseur seiner Behandlung. Simpel? Nur auf den ersten Blick.

➔ Selbst bei eindeutigen klinischen Diagnosen sind die therapeutischen Konsequenzen in der Physiotherapie bunt und vielfältig. Im Gegensatz zu dieser Vielfalt bietet das Faszien­distor­si­ons­modell (FDM) nach Stephen Typaldos bei funktionellen schmerzhaften Erkrankungen des Bewegungsapparates eine eindeutige Verknüpfung zwischen Diagnose und Therapie: Jede definierte Schmerzgeste zieht nur eine therapeutische Vorgehensweise nach sich. Darauf konzentrierte sich der Notfallmediziner und Osteopath Stephen Typaldos, als er Anfang der neunziger Jahre begann, auf dieser Basis das Faszien­distor­si­ons­modell zu entwickeln.

Die sechs Schmerzgesten → Typaldos fiel auf, dass seine Schmerzpatienten immer wieder die gleiche Körpersprache verwendeten. Er interpretierte den unbewussten aber gezielten Griff an die verschiedenen Körperregionen, aber nicht nur als ein Zeigen des Patienten, wo der Schmerz liegt, sondern ging den Schmerzgestiken genauer auf den Grund. Heraus kam eine Kategorisierung der Gesten in sechs verschiedene Handzeichen, die die Patienten in der Regel mit verbalen Beschreibungen des Schmerzes unterstreichen [1–4].

- Geste 1: Finger, Daumen oder Fingerknöchel drücken in das „protrudierte“ Gewebe
- Geste 2: Finger streichen entlang einer schmerzhaften linearen Strecke
- Geste 3: ein Finger zeigt auf einen Punkt oder ein eng umschriebenes Areal
- Geste 4: Finger oder Handkante streichen über Gelenke/Wirbelsäule quer zu deren Verlauf
- Geste 5: großflächiges Bestreichen eines Hautareals mit der Handfläche
- Geste 6: Umfassen des Gelenks mit einer Hand und dabei versuchen, es aktiv durchzubewegen

Die sechs Faszien­distor­si­ons­tionen → Aufbauend auf diesen sechs Schmerzgesten stellte Typaldos sechs pathophysiologische Mechanismen für die Entstehung von Schmerz und Bewegungsstörung innerhalb der Faszien vor:

- (hernierter) Triggerpunkt
- Triggerband
- Kontinuumdistor­si­on
- Faltdistor­si­on
- Zylinderdistor­si­on
- tektonische Fixierung

Die den beschriebenen Schmerzen oder Bewegungsstörungen zugrunde liegenden Ursachen bezeichnete Typaldos als Faszien­distor­si­ons­tionen und postulierte mit diesem Begriff eine Störung der Mikroarchitektur des Bindegewebes, woraus sich der Name „Faszien­distor­si­ons­modell“ herleitet. Da die sechs Distor­si­ons­tionen in jeder denkbaren Konstellation bei einem Patienten auch gemeinsam an einer oder mehreren Körperregionen vorhanden sein können, ist das Faszien­distor­si­ons­modell anspruchsvoller, als es auf den ersten Blick scheint. Um die Vorgehensweise des Konzepts zu verdeutlichen, sind im Folgenden drei Faszien­distor­si­ons­tionen exemplarisch vorgestellt.

Faszien­distor­si­on: hernierter Triggerpunkt

Unter einem hernierten Triggerpunkt (HTP) versteht man im Sinne des FDM eine Gewebeworwölbung (Protrusion), die aus einer tieferen Gewebeschicht durch eine darüber liegende Faszien­schicht dringt. Es handelt sich hierbei nicht um einen der von Travel und Simons beschriebenen Triggerpunkte der Muskulatur [12]. Die HTPs treten nach bisherigem Kenntnisstand vor allem am Rumpf auf. Dies lässt die Vermutung zu, dass Binde- und Fettgewebe be-

dingt durch intrathorakalen und intraabdominellen Druck durch Faszienlücken prolabieren. In der Regel führt ein HTP zu schmerzhaften Bewegungseinschränkungen in der betroffenen Region. Es handelt sich um dumpfe, in die Umgebung ausstrahlende Schmerzen, die sich am unteren Rücken zum Beispiel wie ein Hexenschuss äußern oder an der Schulter-Nacken-Region zum typischen Schmerz über dem M. supraspinatus führen und damit einhergehend zu einer eingeschränkten HWS-Beweglichkeit.

Fallbeispiel

Die Patientin presst mit mehreren Fingern tief in das Gewebe in die Fossa supraclavicularis (ABB. 1), um das protrudierte Gewebe in der Tiefe „zurückzudrücken“ (Geste 1). Zudem zeigt sie eine verminderte und schmerzhafte Schultergelenkabduktion, teilweise kombiniert mit eingeschränkter Kopffrotation. Der Therapeut schließt hieraus nach dem Faszien­distorsionsmodell auf einen supraclavikulär hernierten Triggerpunkt (SCHTP). Die therapeutische Konsequenz besteht in der Fortführung der Patientengeste. Die Patientin legt sich für die Behandlung auf die Liege, der Therapeut sitzt am Kopfende und drückt zur Reponierung mit dem Daumen auf eine mandelkernförmige Raumforderung mit einer erhöhten Konsistenz in der Fossa supraclavicularis nach kaudal (ABB. 2). Unter dem zirkulierenden Druck des Daumens verkleinert sich die tastbare Gewebeansammlung innerhalb von 30 bis 60 Sekunden. Der Therapeut hält darüber hinaus den Druck auf das Gewebe noch einige Sekunden, bis die Patientin einen deutlichen Rückgang der Schmerzen angibt. Korrekt ausgeführt, verbessert sich zugleich die oft eingeschränkte Schulterbeweglichkeit und HWS-Rotation.

Faszien­distorsion: Triggerband

Triggerbänder definiert das Faszien­distorsionsmodell als Aufspaltungen longitudinaler Faszienbündel, die durch eine Maladaptation von Crosslinks vor allem in subkutanen Faszien entstehen. Ursächlich können Triggerbänder durch Fehlbelastungen, stereotype, repetitive Bewegungsmuster oder unfallbedingte Zerrungen im Gewebe zum Beispiel beim Sport entstehen.

Fallbeispiel

Die Patientin streicht mit zwei Fingern entlang einer Linie am hinteren Oberarm, in dem sie die Schmerzausbreitung wahrnimmt (Geste 2, ABB. 3). Sie beschreibt einen brennenden und ziehenden Schmerz, was typisch für Triggerbänder ist. Sie zeigt zudem eine verminderte und schmerzhafte Schultergelenkabduktion oder -innenrotation. Dieses klinische Bild weist auf ein dorsales Armtriggerband hin. Die therapeutische Konsequenz besteht auch hier in der Fortführung der Patientengeste. Die Patientin sitzt und der The-

- ABB. 1 Drückt ein Patient beim Beschreiben der Beschwerden tief in das Gewebe der Fossa supraclavicularis, lässt das auf einen supraclavikulär hernierten Triggerpunkt schließen.
- ABB. 2 Bei der anschließenden Therapie greift der Therapeut die Geste des Patienten auf und reponiert subfaszial das protrudierte Bindegewebe.
- ABB. 3 Streicht ein Patient entlang des dorsalen Oberarms, lässt das auf ein hinteres Armtriggerband schließen.
- ABB. 4 Um das Triggerband „auszudrehen“, streicht der Therapeut fest über die bandartige subkutane Faszie.
- ABB. 5 Umfasst ein Patient sein Glenohumeralgelenk und versucht es aktiv durchzubewegen, lässt das auf eine tektonische Fixierung schließen.
- ABB. 6 Um die verklebten kapsulären Gleitflächen zu lösen, bewegt der Therapeut das Gelenk rhythmisch in Innenrotation durch und appliziert abschließend einen leichten axialen Druck.

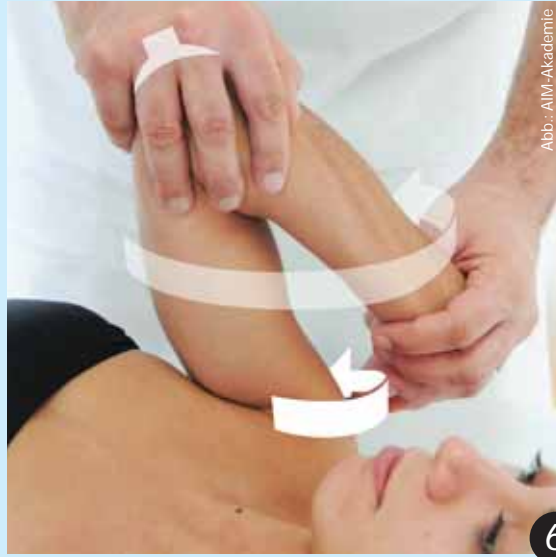
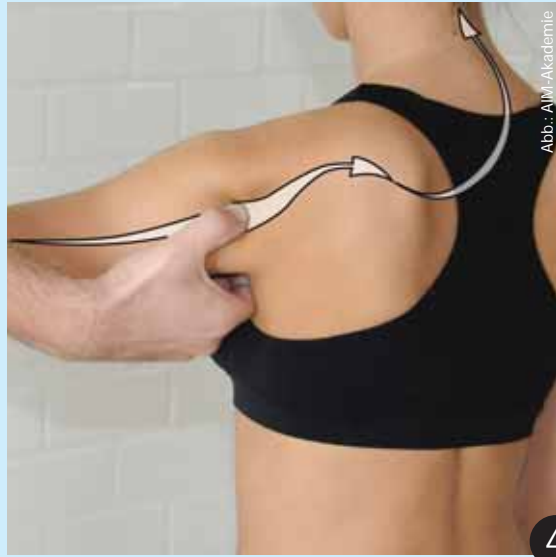
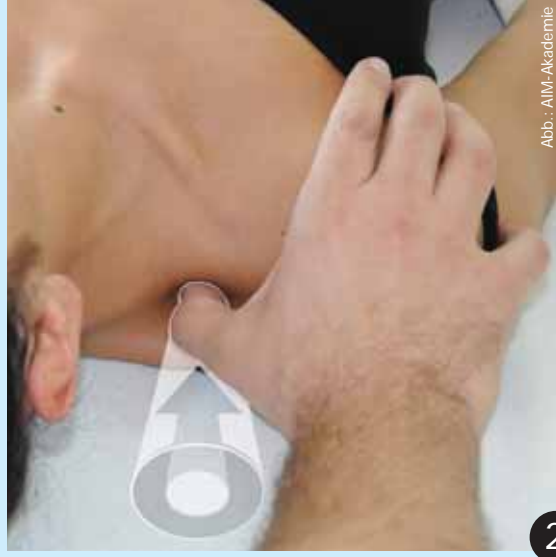Vier Schnupperplätze FDM Level-1

Die AIM-Akademie (www.aim-typaldos.com) sponsert vier Plätze für Modul 1 des Grundlehrgangs FDM Level-1 im Wert von je 450 Euro. Die Kurse können in Hannover, Köln, Leipzig, München oder Stuttgart belegt werden. Die AIM-Akademie der Arbeitsgemeinschaft Interdisziplinäre Medizin in Hannover trägt in Zusammenarbeit mit Dr. Georg Harrer aus Wien seit zehn Jahren zur Verbreitung des FDM in Deutschland bei. Abonnenten klicken einfach bis zum 11. März 2016 unter www.thieme.de/physiopraxis > „Gewinnspiel“ auf das Stichwort „Typaldos“. Viel Glück!



rapeut steht auf der zu behandelnden Seite hinter ihr. Dabei hält er den Arm in 90°-Abduktion. Die Therapie besteht in einem „Einschmelzen“ in das Gewebe und dem strichförmigen Entlangführen des Daumenendgliedes entlang der schmerzenden Gewebezone. Vielfach wird diese Behandlung von den Patienten als sehr schmerzhaft empfunden, jedoch als positiver Therapieschmerz bewertet. Eine Erklärung hierfür ist, dass der therapeutische Strich die Maladaptation auflöst. In der Folge können sich die Crosslinks faszialer Längsbündel spannungsfrei readaptieren, und das vom Patienten beschriebene Areal wird schmerzfrei. Die Patienten bestimmen maßgeblich die Behandlungsrichtung, da sie ein feines Empfinden für die schmerzhaftesten Stellen besitzen. Das Ziel ist immer das „Ausdrehen“ der bandartigen Faszie und das Lösen von Adhäsionen (ABB. 4).





Sichtbare Therapie: Der feste Druck des Therapeuten ist für die Patienten oft sehr schmerzhaft.

Fasziendistorsion: tektonische Fixierung

Bei tektonischen Fixierungen verlieren artikulierende Gleitflächen und die Synovia einen Teil ihrer Gleitfähigkeit, weil die Viskosität der Synovialflüssigkeit vermindert ist. Die aktive Beweglichkeit wird zunehmend eingeschränkt – teilweise bis hin zur kompletten Einsteifung eines Gelenks.

Fallbeispiel

Die Patientin versucht ihr Schultergelenk aktiv durchzubewegen und hält es dabei fest in ihrer Hand (Geste 6,  ABB. 5). Besonders die Innenrotation ist eingeschränkt. Schmerzen hat sie dabei keine.

Der Therapeut schließt aus diesen wenigen Informationen auf eine tektonische Fixierung, die er mithilfe einer Gelenkmobilisation nach den FDM-Kriterien löst. In diesem Fall mithilfe der Frogleg-Technik: Die Patientin legt sich dafür in Rückenlage auf die Liege. Der Therapeut steht auf der betroffenen Seite und greift die Hand und das Ellenbogengelenk der Patientin. Er nutzt den Unterarm als Hebel, um eine rhythmische Innenrotation des Humeruskopfes erreichen zu können. Das Bewegungsende der Rotation schließt er mit einem leichten axialen Druck (Piccolo-Thrusts) ab ( ABB. 6). Das Ziel der Therapie ist es, eine verbesserte Zirkulation der Synovialflüssigkeit zu erreichen und verklebte kapsuläre Gleitflächen innerhalb des Schultergelenks zu lösen. Im Idealfall regt man damit auch die Produktion neuer Gelenkflüssigkeit an, um die Fixierung dauerhaft zu lösen. Die Behandlungsgriffe sind schmerzfrei. Der Pa-

tient spürt unter der Behandlung eine Gewebespannung, die er dem Therapeuten mitteilt, wodurch eine noch feinere Dosierung des Behandlungsgriﬀs gelingt.

Erste Wirksamkeitsnachweise → Die Erfahrung von Therapeuten, die das FDM einsetzen, zeigt, dass die Patienten es als positiv empfinden, dass ihre Gesten und Äußerungen so „ernst“ genommen werden. Sie fühlen sich als Regisseur ihrer Behandlung. Noch wenig Klarheit herrscht derzeit allerdings bezüglich der Wirksamkeit und der Wirkmechanismen. An der Medizinischen Hochschule Hannover wurde im Rahmen einer Dissertation eine Wirksamkeitsstudie bei Patienten mit

schmerzhaft eingeschränkter Schulterbeweglichkeit durchgeführt [4, 5]. Die Forscher verglichen 30 Patienten, die über zwei Wochen zweimal von einem Therapeuten nach dem FDM behandelt wurden, mit 30 Patienten, die in gleicher Frequenz manuelle Therapie erhielten (passive, gelenknahe Mobilisationen der einzelnen Schultergelenkabschnitte in die eingeschränkte Bewegungsrichtung sowie Dehnbehandlung der gelenkumgebenden Muskulatur). Entsprechend der FDM-Diagnostik behandelte der Therapeut gehäuft supraklavikulär hernierte Triggerpunkte, Armtriggerbänder, Zylinderdistorsionen und tektonische Fixierungen des Schultergelenks. Die Behandlungszeit betrug in beiden Gruppen zwischen 20 und 30 Minuten pro Sitzung. Primärer Zielparameter war die schmerzfreie aktive Abduktionsfähigkeit. Zusätzliche Parameter waren Schmerz, funktionelle Handicaps sowie die Kraftwerte. Das Ergebnis spricht

„
*Jede Schmerzgeste führt nur zu einer
therapeutischen Vorgehensweise.*“

für das FDM. Zwar verbesserten sich die Zielparameter in beiden Gruppen signifikant, in der FDM-Gruppe jedoch ausgeprägter. Und in der sechswöchigen Nachbeobachtungsphase zeigte sich, dass die Verbesserungen stabiler waren als in der Kontrollgruppe. In einer weiteren Untersuchung beschäftigte sich Klaas Stechmann mit der Reliabilität der Beurteilung der Körpersprache nach Typaldos. Er kam zu dem Ergebnis, dass diese erstaunlich hoch ist: Die Interrater-Übereinstimmung bei der Beurteilung von Videoaufzeichnungen nach den FDM-Richtlinien zeigte mit einem K-Wert von 0,61 eine gute Interrater-Reliabilität [6]. Das ist besser als bei anderen manuell diagnostischen Methoden, die etwa bei Schulter- oder Rückenschmerzen geringere Werte für die Interrater-Übereinstimmung aufweisen [7–11].

Alles in allem ist die Studienlage noch überschaubar und weitere Untersuchungen sollten angestrebt werden. Erst dann wird klar sein, ob die Besonderheit der Typaldos-Methode Vorteile gegenüber anderen Methoden aufweist.

Erlernen der Methode → Der Einstieg in das FDM gelingt über die weniger komplexen Behandlungstechniken sehr schnell. Gute Lehrgänge konzentrieren sich zunächst auf die Weichteil- und Bindegewebsstechniken der oberen Körperschichten, mit denen Therapeuten rasch Behandlungserfolge erzielen können. Dazu gehört die

Behandlung von Triggerbändern, hernierten Triggerpunkten, Kontinuum- und Zylinderdistorsionen. Die Techniken, mit denen man Faltdistorsionen, tektonische Fixierungen sowie Faltdistorsionen der interossären Membranen und intermuskulären Septen behandelt, sind hingegen sehr anspruchsvoll und bedürfen vielen Übens. Typaldos hat hier ausdifferenzierte Gelenk- und Weichteiltechniken entwickelt, die mit sogenannten Thrusts (Kompression, Traktion und Rotation) arbeiten. *Andrea Pötting und Prof. Matthias Fink*

📖 Literaturverzeichnis

www.thieme-connect.de/products/physiopraxis > „Ausgabe 2/16“



Autorin



Andrea Pötting ist Physiotherapeutin und seit elf Jahren in der physiopraxis-Redaktion. Sie hat den Artikel auf Basis eines Manuskripts von Prof. Matthias Fink geschrieben, der die AIM-Akademie der Arbeitsgemeinschaft Interdisziplinäre Medizin in Hannover leitet. Seit zehn Jahren ist Prof. Fink federführend in der FDM-Ausbildung tätig.