

Bizepssehnenverletzungen

■ Sebastian Siebenlist*, Arne Buchholz*, Peter Biberthaler, Chlodwig Kirchhoff

Zusammenfassung

Neben der Arthrose des Schultergelenks sowie Pathologien des Weichteilmantels der Schulter wie der Rotatorenmanschette wird insbesondere die lange Bizepssehne als Motor des Schulterschmerzes gesehen. Federführende Befunde sind u. a. degenerative Tendinopathien der Sehne, Instabilitäten, Spontanrupturen und auch begleitende Läsionen der Rotatorenmanschette. In den meisten Fällen ist zunächst eine konservative Therapie indiziert. Bei Beschwerdepersistenz sollte eine operative Versorgung in Form einer Tenotomie mit oder ohne Tenodese in Betracht gezogen werden. Hinsichtlich der Wahl des Operationsverfahrens sollte bei jungen schlanken Patienten auf die Erhaltung der Form des Oberarms geachtet werden. Somit erscheint bei der Ruptur der langen Bizepssehne bei diesen Patienten zur Vermeidung einer kosmetischen Deformität die Tenodese sinnvoll. Läsionen der distalen Bizepssehne sind meist traumatisch bedingt und gehen mit einem deutlichen Kraftverlust bei Supination des Unterarms und Flexion im Ellenbogen einher. Die konservative Therapie führt meist zu funktionell unbefriedigenden Ergebnissen, sodass dem Patienten die operative Refixation als Therapie der Wahl empfohlen werden sollte.

Injuries of the Biceps Tendon

Along with degenerative arthritis of the shoulder joint and pathologies of the shoulder soft tissues such as rotator cuff lesions, the long head of the biceps tendon presents a common reason for shoulder pain. Leading findings in this context include degenerative tendinopathy, instability, and spontaneous ruptures of the tendon along with associated rotator cuff lesions. In most cases, primary conservative treatment is indicated. If this fails to alleviate the pain, surgical treatment should be considered, including tenotomy with or without tenodesis. When choosing the surgical procedure for young and slim patients, care should be taken to preserve the shape of the upper arm. If such patients suffer from ruptures of the long head of the biceps tendon, they may benefit from tenodesis, which may help to avoid cosmetic deformities. Lesions of the distal biceps tendon are mainly caused by trauma and lead to a significant loss of strength in supination and flexion of the lower arm. Conservative treatment mostly results in unsatisfactory functional outcomes, so surgical treatment should be the treatment of choice.

lange Bizepssehne zählt funktionell zum Komplex der Rotatorenmanschette, wobei nicht eindeutig geklärt ist, ob sie für die Biomechanik des Glenohumeralgelenks eine relevante Rolle spielt. Einigkeit besteht jedoch darin dass sie bei der Entstehung von anterosuperioren Schulterschmerzen von wesentlicher Bedeutung ist. Der distale Sehnenanteil überträgt die Kraft der beiden Muskelköpfe auf den Unterarm und bewirkt die Unterarmsupination und die Ellenbogenflexion. Die meist traumatische Ruptur der distalen Bizepssehne geht im Vergleich zur gewöhnlich degenerativ bedingten Ruptur der proximalen langen Bizepssehne mit einer deutlichen Kraftminderung einher.

Ziel dieses Artikels ist es, einen Überblick über die anatomischen und pathophysiologischen Grundlagen der Erkrankungen der proximalen und distalen Bizepssehnen zu geben. Ferner werden Diagnostik sowie konservative und operative Behandlungsstrategien dargestellt.

Proximale Bizepssehne

Funktionelle Anatomie

Die lange Bizepssehne entspringt aus den posterosuperioren Faseranteilen des Labrum glenoidale und Tuberculum supraglenoidale, wobei anatomische Varianten auftreten können [1]. Sie verläuft intraartikulär über den Humeruskopf und tritt dann zwischen Tuberculum majus und minus aus dem Glenohumeralgelenk aus. Der intraartikuläre Sehnenabschnitt ist gut vaskularisiert und weist v. a. in Ursprungsnähe eine hohe Dichte an Nozizeptoren auf [2]. Dies unterstreicht die zentrale Bedeutung bei der Entstehung von anterosuperior lokalisierten Schulterschmerzen. Auf Höhe des Austrittspunkts aus dem Schultergelenk wird die Sehne auf die Achse des Oberarms umgelenkt und durch das sog. Bizeps-Pulley-System stabilisiert (engl. pulley = Flaschenzug). Das Bizeps-Pul-

Einleitung

Der M. biceps brachii und seine Sehne spielen eine wichtige Rolle für die Funktion des Schulter- und Ellenbogengelenks. Als zweiköpfiger Muskel überspannt er beide Gelenke und trägt ent-

scheidend zur Kontur des Oberarms bei. Er besitzt 2 proximale Ursprungssehnen (lange und kurze Bizepssehne) und eine distale Ansatzsehne. Pathologien der kurzen Bizepssehne sind nur in Einzelfällen beschrieben und werden in diesem Artikel nicht näher behandelt. Die

OP-JOURNAL 2015; 31: 142–150
© Georg Thieme Verlag KG Stuttgart · New York
DOI <http://dx.doi.org/10.1055/s-0041-109634>

* S. Siebenlist und A. Buchholz haben zu gleichen Teilen zum vorliegenden Artikel beigetragen.

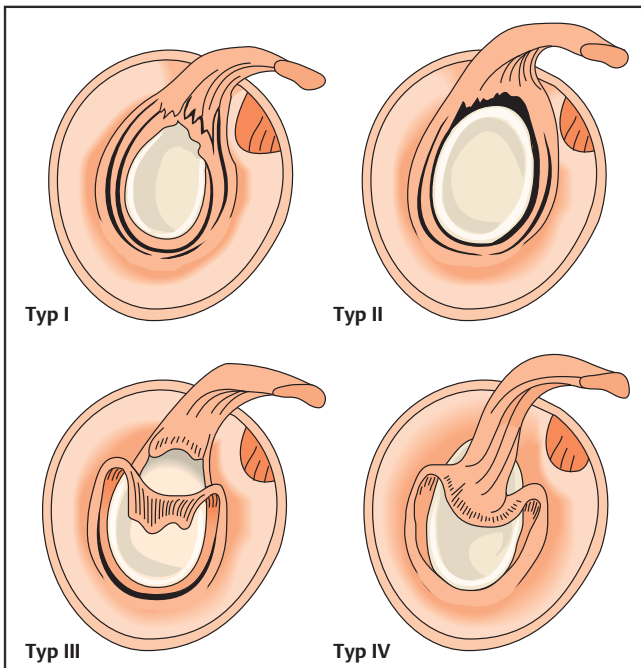


Abb. 1 Klassifikation nach Snyder. Typ I: Auffaserung des superioren Labrums und des Bizepsankers ohne Ablösung. Typ II: Ablösung des Labrum-Bizepssehnen-Komplexes vom superioren Glenoid nach kranial. Typ III: Korbhenkelriss des superioren Labrums bei intakter Bizepssehneninsertion. Typ IV: Einriss des Bizepssehnenankers mit Längsaufspaltung der langen Bizepssehne.

ley-System setzt sich aus dem korakohumeralen und dem glenohumeralen Ligament sowie den tiefen Sehnenfasern der Mm. subscapularis und supraspinatus zusammen. Das Gewebe ist insgesamt von kräftiger und derber Struktur und trägt der hohen mechanischen Belastung in diesem Abschnitt Rechnung.

Der extraartikuläre Teil der Sehne verläuft im Sulcus intertubercularis und wird vom Lig. transversum humeri, einer Fortsetzung der Sehne des M. subscapularis, überdacht. Die Bizepssehne ist im Sulcus größtenteils von einer synovialen Aussackung umhüllt, die eine hohe Gleitfähigkeit ermöglicht. Bei Bewegungen der Schulter gleitet die lange Bizepssehne mit einer Wegstrecke von knapp 2 cm in und aus dem Gelenk. Im Sinne der Gleitbelastung ist der extraartikuläre Sehnenabschnitt eher minderdurchblutet und strukturell von fibrokartilaginärer Natur.

Pathogenese

Während einige Autoren den Einfluss der langen Bizepssehne auf die Biomechanik des Schultergelenks für sehr gering erachten, sehen andere in ihr einen wichtigen Stabilisator, der den Humeruskopf in der Gelenkpfanne zentriert. Es konnte jedoch gezeigt werden, dass es nach Tenotomie der langen Bizepssehne nur zu einer geringen Kranialisierung des Humeruskopfs kommt, die klinisch irrelevant zu sein scheint [3]. Unabhängig von der biomechanischen Funktion sind sich die

Autoren jedoch einig, dass anterosuperiore Schulterschmerzen häufig mit Pathologien der langen Bizepssehne assoziiert sind. Dabei zeigt sich ein enger Zusammenhang mit zusätzlichen Läsionen der Rotatorenmanschette [4]. Als Schmerzsache kommen degenerative Tendinopathien der Sehne, Instabilitäten, Subluxationen und Luxationen der Sehne aus dem Sulcus intertubercularis wie auch Partial- und Komplett rupturen infrage.

Läsionen der langen Bizepssehne zeigen sich vermehrt im Bereich des Ursprungs am Labrum-Bizepsanker-Komplex und werden hier als sog. SLAP-Läsionen (Läsion des superioren Labrums von anterior nach posterior) beschrieben. Sie können sowohl degenerativ als auch traumatisch bedingt sein. Snyder et al. führten 1990 eine Klassifikation der SLAP-Läsion in 4 Typen ein (Abb. 1) [5]. Morgan et al. beschrieben die SLAP-I-Läsion genauer und unterteilten sie in 3 Subtypen nach der Lokalisation der Labrumablösung (anterior, posterior und kombiniert anterior-posterior) [6]. Eine Erweiterung der Klassifikation um die Typen V-VII erfolgte durch Muffet et al. [7]. Sie beschreiben das gemeinsame Vorliegen einer SLAP- mit einer Bankart-Läsion, eines instabilen Lappenrisses im oberen Labrum bzw. einer Fortsetzung der Rissbildung bis in das mittlere glenohumeral Ligament.

Eine Instabilität der Bizepssehne mit Ruptur der Pulley-Schlinge ist i. d. R. mit

Läsionen der Subscapularis- und Supraspinatussehne vergesellschaftet. Des Weiteren können Pulley-Läsionen durch mechanische Degeneration im Rahmen eines Impingement-Syndroms, durch ein direktes Trauma oder entzündliche Sehnenveränderungen auftreten. Eine IV-gradige Klassifikation der Bizeps-Pulley-Läsion wurde von Habermeyer eingeführt (Abb. 2) [8]. Die Instabilität der langen Bizepssehne kann zu einer Subluxation und medialen Luxation der Sehne aus dem Sulcus intertubercularis führen.

Die Ruptur der langen Bizepssehne erfolgt in den meisten Fällen auf der Basis von degenerativen Vorschäden. Sie macht 96% aller Bizepssehnenrupturen aus. Häufig handelt es sich um Spontanrupturen ohne ein adäquates Trauma. Ursachen der degenerativen Vorschädigung sind zusätzliche Pathologien im Bereich des subakromialen Raumes, wie Rotatorenmanschettenläsionen und Pulley-Läsionen, aber auch hohes Alter, Dauerbeanspruchung bei Überkopfsportlern und Begleiterkrankungen wie Diabetes mellitus, Adipositas und entzündlich-rheumatische Erkrankungen stellen Risikofaktoren dar [9].

Klinische Untersuchung und Diagnostik

Bei Pathologien der langen Bizepssehne werden meist Schmerzen im anterioren Schulterbereich angegeben. Anamnestisch sind neben einem möglichen Trauma berufliche und sportliche Überkopfbelastungen zu eruieren. Bei einer Hypertrophie des intraartikulären Sehnenanteils (sog. Uhrglasdeformität) kann sowohl die passive als auch die aktive Elevation des Armes eingeschränkt sein. Instabilitäten können mit einem Schnappphänomen im vorderen Aspekt der Schulter einhergehen. Bei fortgeschrittener Degeneration kann die Ruptur der langen Bizepssehne zu einer plötzlichen Besserung der chronischen Beschwerden führen. Inspektorisch imponiert bei der Ruptur der langen Bizepssehne ein distalisierter Muskelbauch („Popeye-Sign“).

Klinische Untersuchung

Die klinische Untersuchung der langen Bizepssehne beginnt oft mit der sog. schmerzhaften Palpation. Daneben existieren verschiedenste funktionelle Tests, v.a. spezielle Provokationstests, wobei an dieser Stelle nur 2 genauer beschrieben werden, da für die Kombination von Speed- und Upper-Cut-Test eine hohe

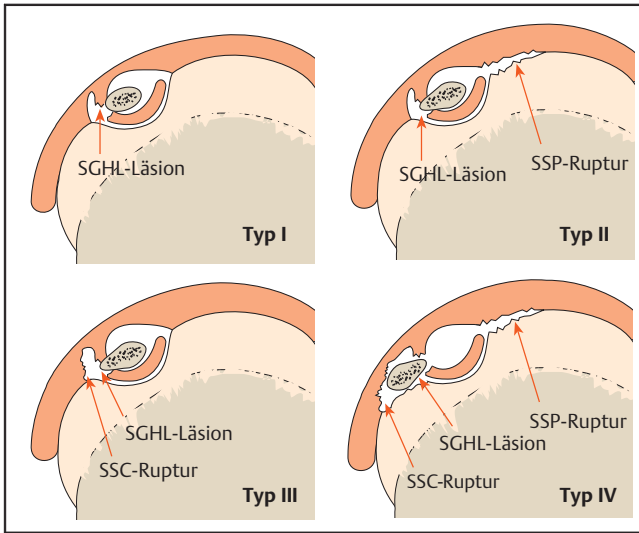


Abb. 2 Klassifikation nach Habermeyer. Typ I: isolierte SGHL-Läsion. Typ II: SGHL-Läsion kombiniert mit partieller artikularseitiger SSP-Ruptur. Typ III: SGHL und artikularseitige Subscapularisruptur. Typ IV: SGHL-Läsion kombiniert mit partieller artikularseitiger SSP- und SSC-Ruptur. SGHL: superiores glenohumerales Ligament; SSP: M. supraspinatus; SSC: M. subscapularis.

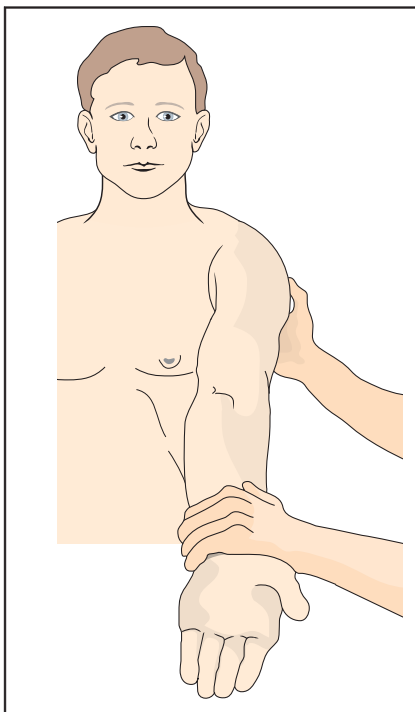


Abb. 3 Speed-Test.

Sensitivität und Spezifität für die Identifizierung von glenohumeralen Bizepssehnenpathologien in der Literatur beschrieben wurde [10]. Beim Speed-Test wird der Patient aufgefordert, mit gestrecktem, supinierten Arm in 90°-Anteversion gegen Widerstand Druck nach kranial auszuüben. Der Test wird bei lokalisierbaren Schmerzen im Bereich des Sulcus bicipitalis positiv gewertet (**Abb. 3**). Beim Upper-Cut-Test befindet sich die Schulter in Neutralposition, der Ellenbogen ist in einer 90°-Flexionsstellung bei gleichzeitiger Supination des Unterarms, wobei der Patient die Hand zu einer Faust schließt. Der Patient wird

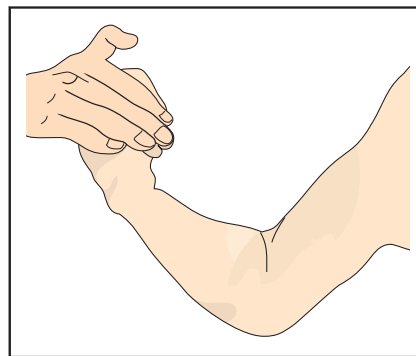


Abb. 4 Upper-Cut-Test.

nun aufgefordert, den Arm schnell nach oben in Richtung Kinn zu führen im Sinne einer Art „Aufwärtshaken“ wie beim Boxen bekannt. Der Untersucher hat seine Hand auf der Hand des Patienten, sodass der Patient gegen Widerstand arbeiten muss. Bei Schmerzen oder schmerzhaftem „Schnappen“ im anterioren Schulterbereich während der Bewegung wird der Test positiv gewertet (**Abb. 4**).

Bei einer Ruptur der langen Bizepssehne kann die funktionelle Prüfung der Kraft über den Befund hinwegtäuschen. Die kurze Bizepssehne kann den Ausfall der langen Bizepssehne nahezu komplett kompensieren, sodass es kaum zu einer Kraftminderung der Supination und Flexion am Unterarm kommt.

Bildgebung

Generell sollte nach der klinischen Evaluation von Patienten mit Schulterschmerzen zunächst eine Bildgebung mittels Röntgen erfolgen. Hierzu sind sog. Standardröntgenaufnahmen des

Schultergelenks in 2 Ebenen meist (true a.-p. und axial) ratsam, um knöcherne Ursachen auszuschließen. Wird eine weiterführende Bildgebung benötigt, gerade auch zur Beurteilung der die Schulter umgebenden Weichteile, stellt die Sonografie eine kostengünstige Methode dar, um Rupturen, Subluxationen oder Luxationen der langen Bizepssehne beurteilen zu können. Allerdings ist in der gängigen Literatur wie auch aus dem klinischen Alltag bekannt, dass sie nur eine geringe Sensitivität von 49% bei der Detektion von weiteren Pathologien der langen Bizepssehne hat [11]. Zudem sind bei der sonografischen Untersuchung der Schulter mit Fokus auf Pathologien der langen Bizepssehne die Untersucherabhängigkeit und Erfahrung des Untersuchers nicht zu vernachlässigen. Hinsichtlich weiterführender Schnittbild-diagnostik hat sich am Schultergelenk die Magnetresonanztomografie als Goldstandard etabliert. Neben einer sehr guten bis exzellenten Visualisierung der langen Bizepssehne ermöglicht die MRT auch eine hervorragende Beurteilung der Rotatorenmanschette hinsichtlich Begleitverletzungen.

Arthroskopie

Obwohl sich auf dem Sektor der Bildgebung die MRT der Schulter signifikant verbessert hat, stellt die Arthroskopie des Schultergelenks hinsichtlich der Diagnostik von Bizepssehnenpathologien immer noch das Maß der Dinge dar. Neben der präzisen Erfassung von Bizepssehnenentendinopathien mit Pulley- und SLAP-Läsionen ist eine genaue Evaluation von begleitenden Schäden der Rotatorenmanschette, des Gelenkknorpels und des Labrums möglich. Ferner bietet sich hier gleichzeitig die Möglichkeit der therapeutischen Intervention.

Therapie

Konservative Therapie

Wie eingangs beschrieben, wird bei klinischem Verdacht auf das Vorliegen einer Pathologie der langen Bizepssehne bei entsprechenden Schulterschmerzen zunächst die konservative Therapie als Mittel der Wahl eingeleitet. Bei akuten Reizzuständen basieren die konservativen Maßnahmen auf einer Vermeidung von Überbelastung, temporären Gabe von nicht steriodalen Antiphlogistika und der physiotherapeutischen Beübung des Schultergelenks. Ziel der Krankengymnastik ist die funktionelle Stabilisierung

des Schultergürtels sowie die Adressierung eines gestörten skapulothorakalen Rhythmus. Auch bei Rupturen der langen Bizepssehne ist in den meisten Fällen ein konservatives Vorgehen angezeigt. Der Kraftverlust ist für die Ellenbogenflexion und Unterarmsupination nach konservativer Therapie gering und liegt zwischen 8 und 21% [12]. Durch einen operativen Eingriff kann der Kraftverlust nur gering verbessert werden, jedoch lässt sich in den meisten Fällen das Relief des M. biceps brachii wieder rekonstruieren. Letztendlich muss die Wahl über das therapeutische Vorgehen abhängig von dem funktionellen und kosmetischen Anspruch des Patienten individuell getroffen werden.

Operative Therapie

Bei frustraner, konservativer Therapie mit persistierenden Beschwerden und Einschränkung der Lebensqualität ist ein operatives Vorgehen indiziert. Abhängig vom Patientenanspruch kommt in diesen Fällen eine Tenotomie bzw. Tenodese der langen Bizepssehne infrage.

SLAP-Läsion

Beim Vorliegen einer SLAP-Läsion kann eine arthroskopische Refixation mittels Ankerhakensystemen durchgeführt werden. Allerdings ist bei höherem Alter (> 40 Jahre) wie auch bei Patienten mit eher degenerativen Schäden das SLAP-Repair mit einem schlechteren Outcome und einer höheren Komplikationsrate assoziiert. Deshalb empfiehlt es sich, bei diesen Patienten eine Tenotomie bzw. Tenodese durchzuführen [13].

Pulley-Läsion

Die klinischen Ergebnisse nach arthroskopischer Rekonstruktion des Pulley-Bizepssehnenkomplexes werden in der Literatur mit durchschnittlichem Erfolg beschrieben. Daher präferieren die meisten Autoren bei symptomatischer Pulley-Läsion die Tenotomie bzw. Tenodese der langen Bizepssehne [14].

Ruptur der langen Bizepssehne

Die Ruptur der langen Bizepssehne ist prinzipiell eine Domäne der konservativen Therapie. Jungen, schlanken Patienten mit hohen funktionellen und kosmetischen Ansprüchen kann im Frühstadium nach Ruptur jedoch die operative Versorgung mittels Tenodese angeboten werden.

Tenotomie

Bei Patienten mit chronischen Schulterbeschwerden kann die meist spontane Ruptur der langen Bizepssehne zu einer abrupten Linderung der Schmerzen führen. Diesen Effekt macht man sich bei der Tenotomie zunutze. Bei entsprechender Pathologie kann über die Tenotomie in Nähe des Sehnenursprungs eine rasche und suffiziente Schmerzreduktion erreicht werden [15]. Die Patienten müssen in diesem Fall allerdings über eine Distalisierung des M. biceps brachii und eine Schwächung der Ellenbogenflexion und Unterarmsupination aufgeklärt werden.

Tenodese

Die Frage, ob die Tenotomie oder die Tenodese das bessere Verfahren zur Behandlung von Bizepssehnenpathologien darstellt, wird in der Literatur kontrovers diskutiert.

Die Vorteile der Tenotomie sind ein rascher und einfacher Eingriff sowie ein postoperatives Prozedere ohne Einschränkungen. Die Tenodese hat das Ziel, die Distalisierung des M. biceps brachii und ein Kraftdefizit zu vermeiden.

Allerdings ist das Auftreten des sog. „Popeye-Sign“ bei der Tenotomie nicht obligat, da der Sehnenstumpf sich selbstständig im Sulcus bicipitalis fixieren kann. Darüber hinaus konnten vergleichende klinische Arbeiten keinen signifikanten Unterschied zwischen beiden Verfahren bez. der Kraftentwicklung nachweisen [16, 17].

Für die Tenodese steht eine Vielzahl von operativen Techniken zur Disposition. Es kann zwischen arthroskopischen, „mini open“ und offenen Verfahren unterschieden werden, dabei kann die Refixation der Sehne „weichteilig“ oder knöchern erfolgen. Des Weiteren kann die Tenodese suprapektoral, am Eingang oder im Verlauf des Sulcus intertubercularis, sowie subpektoral unter der Sehne des M. pectoralis major durchgeführt werden. Die Refixierungstechniken am Knochen umfassen Interferenzschrauben, Ankersysteme und Knochen-Schlüsseloch-Technik.

Hinsichtlich der optimalen OP-Technik herrscht in der Literatur Uneinigkeit. In diversen biomechanischen Studien wurden unterschiedliche Refixierungstechniken miteinander verglichen. Sie zeigen

für die Interferenzschraube die höchsten Ausrisskräfte [18]. Bezüglich der Lokalisation der Tenodese scheint es einen leichten Trend hin zur distalen, subpektoralen Verankerung der Sehne zu geben. Hierfür konnten gute klinische Ergebnisse und eine geringe Revisionsrate nachgewiesen werden. Des Weiteren verspricht man sich von einer distalen Verankerung die Eliminierung potenzieller Schmerzgeneratoren im Sulcus bicipitalis [9].

Unabhängig von der eingesetzten Technik sind aber insgesamt die Ergebnisse nach Tenodese der langen Bizepssehne vielversprechend. Eine klare Überlegenheit einer bestimmten Technik geht aus der Literatur nicht hervor, entscheidend ist daher die Präferenz des Operateurs [16]. Im eigenen Vorgehen konnte für die subpektorale Bizepssehnenodese eine neue Methode entwickelt werden, die intramedulläre kortikale Button-Refixation. Hierbei wird die Sehne mit einem FiberWire No.2 (Fa. Arthrex) armiert und in einem unikortikalen Loch mittels BicepsButton™ (Fa. Arthrex) fixiert (**Abb. 5**). In einer Kadaverstudie konnten wir im Vergleich zur Interferenzschraube für diese Methode teils überlegene biomechanische Eigenschaften nachweisen [19].

Distale Bizepssehne

Funktionelle Anatomie

Die distale Bizepssehne überträgt die Kraft der beiden Muskelköpfe des M. biceps brachii auf den Unterarm. Sie inseriert halbmondförmig an der posterioren, ulnaren Kante der Tuberositas radii und bewirkt funktionell v.a. die Supination des Unterarms sowie die Ellenbogenflexion.

In Kadaverstudien konnte gezeigt werden, dass in bis zu 60% der Fälle eine Bifurkation des distalen Sehnenansatzes von langem und kurzem Muskelkopf auftritt [20]. Hierbei setzt der Sehnenanteil des kurzen Kopfes im distalen Bereich der Tuberositas an und dient vornehmlich als Flexor im Ellenbogengelenk. Die Sehne des langen Kopfes inseriert proximal weiter entfernt von der zentralen Rotationsachse an der Tuberositas und übernimmt wesentlich die Supinatorfunktion.

Die Kraftübertragung auf den Unterarm während der Flexion wird zusätzlich durch den Lacertus fibrosus – der Bi-

zepssehenaponeurose – unterstützt. Er strahlt von der distalen Bizepssehne in die posteromediale Unterarmfaszie ein. Bei einer Ruptur der distalen Bizepssehne kann der Lacertus fibrosus intakt bleiben und eine komplette Retraktion der Sehne mit Kranialisierung des Muskelbauchs verhindern.

Äthiopathogenese

Im Vergleich zu der anfälligen langen Bizepssehne werden Tendopathien bei der distalen Bizepssehne extrem selten beobachtet. Dennoch stellt auch die traumatische Ruptur der distalen Bizepssehne mit einer Inzidenz von 3% eine seltene Verletzung dar. Dabei werden partielle und komplette Rupturen unterschieden. Die Sehne reißt in den meisten Fällen direkt am Knochen-Sehnen-Übergang an der Tuberositas radii. Betroffen sind v. a. Männer im Alter von 30–60 Jahren, die körperlich sehr aktiv sind und nicht selten einen handwerklichen Beruf ausüben [21].

Rupturen der distalen Bizepssehne treten i. d. R. im direkten Zusammenhang mit einem adäquaten Trauma auf. Typischer Unfallmechanismus ist eine plötzlich einwirkende Kraft auf den flektierten und supinierten Unterarm wie z. B. beim Anheben oder Auffangen einer schweren Last. Vorbestehende degenerative Veränderungen sind prädisponierend für die Verletzung. Ursächlich hierfür werden in der Literatur eine Hypovaskularisierung im Bereich der Insertion, ein radiolnares Impingement während der Pronation, Anabolikamissbrauch oder Nikotinkonsum (7,5-mal höheres Risiko) beschrieben [22,23].

Klinische Untersuchung

Die Ruptur der distalen Bizepssehne kann in den meisten Fällen klinisch eindeutig diagnostiziert werden. Die Anamnese mit typischem Unfallhergang ist oftmals wegweisend. Das Trauma geht i. d. R. mit einem einschließenden Schmerz in der Ellenbeuge und plötzlichem Kraftverlust einher. Zum Teil wird von den Patienten ein Knallgeräusch wahrgenommen, ähnlich dem, wie es bei der Achillessehnenruptur auftritt. Nicht selten tritt begleitend ein kubitales Hämatom auf, dieses ist jedoch nicht immer nachzuweisen. Die ansonsten bei gebeugtem Ellenbogen gut palpable distale Bizepssehne in der Fossa cubiti ist bei kompletter Ruptur nicht mehr zu ertasten. Die Bewegung im Ellenbogengelenk ist i. d. R. nicht

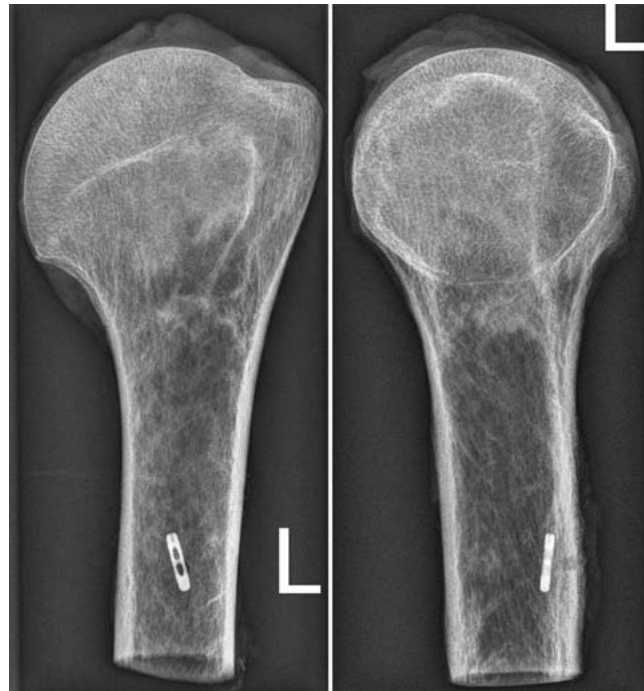

Abb. 5 Röntgenaufnahme eines Präparats mit intra-medullärer kortikaler Button-Refixation.

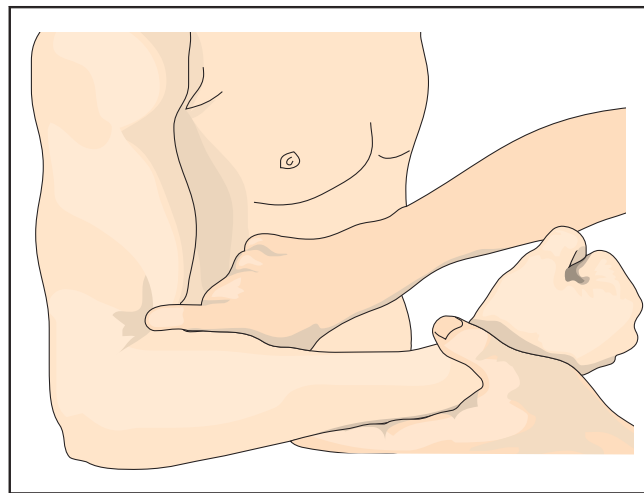


Abb. 6 Hook-Test nach O’Driscoll bei intakter distaler Bizepssehne [25].

eingeschränkt, kann aber schmerzhaft sein. Insbesondere die Supinations-, aber auch die Flexionskraft ist im Vergleich zur gesunden Seite abgeschwächt. Bei einer kompletten Ruptur der langen Bizepssehne mit Verletzung des Lacertus fibrosus imponiert bei Anspannung ein kranialisierter Muskelbauch („Popeye-Zeichen“). Funktionelle Tests wie der Squeeze- und Hook-Test können dem Untersucher zusätzlich wichtige Hinweise liefern. Analog zum Thompson-Test bei der Achillessehnenruptur wird beim Squeeze-Test der Bizepsmuskel bei gebeugtem Ellenbogen komprimiert [24]. Bei intakter Bizepssehne kommt es zur passiven Supination des Unterarms, bei einer Ruptur bleibt diese aus. Beim

Hook-Test versucht der Untersucher, die Bizepssehne beim gebeugten und supinierten Ellenbogen von lateral mit dem angewinkelten Zeigefinger zu unterfahren (**Abb. 6**). Dies ist bei rupturierter Sehne nicht möglich. Es muss darauf geachtet werden, dass man die Sehne von lateral her unterfährt, da medialseitig ein noch intakter Laceratus fibrosus als unverletzte distale Bizepssehne fehlinterpretiert werden kann.

Für den Hook-Test konnte eine höhere Sensitivität und Spezifität nachgewiesen werden als für die MRT-Untersuchung [25].

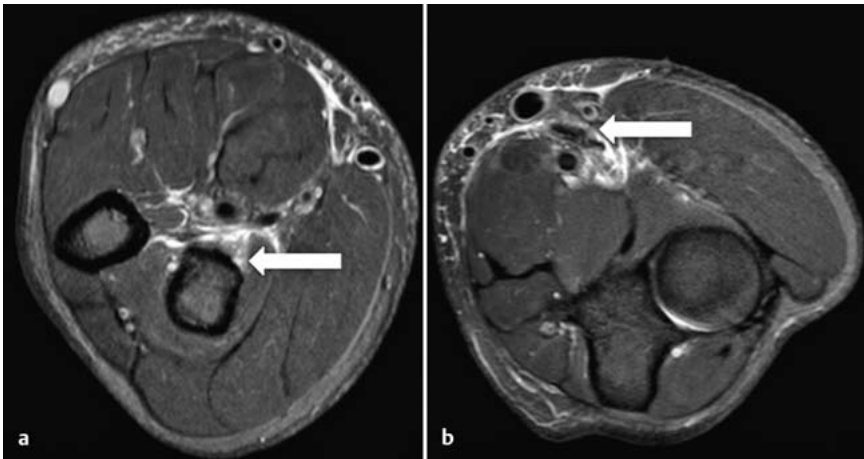


Abb. 7 a und **b** MRT bei kompletter Ruptur der distalen Bizepssehne links. **a** Tuberositas radii (Pfeil) mit fehlender Sehne und deutlichem Umgebungsödem. **b** Bis auf Höhe der Ellenbeuge retrahierter Sehnenstumpf (Pfeil).

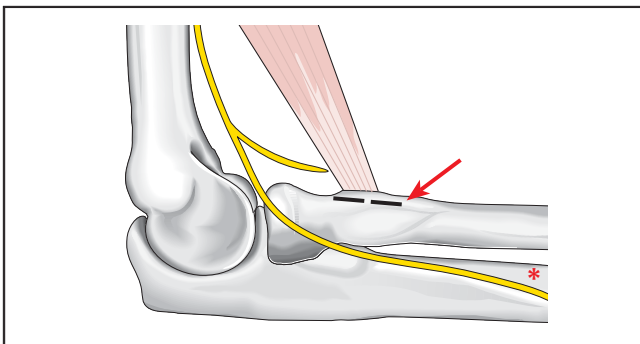


Abb. 8 Schematische Darstellung der doppelten intramedullären Flippbutton-Technik (Pfeil) in Lagebezeichnung des N. interosseus posterior (*).

Diagnostik

Zum Ausschluss eines knöchernen Ausrisses oder von Anomalien im Bereich der Tuberositas radii sollte ein seitliches Röntgenbild des Ellenbogengelenks durchgeführt werden. Optional kann eine Sonografie erfolgen. Hier kann der Nachweis von Flüssigkeit bzw. eines Hämatoms den V.a. eine distale Bizepssehnenruptur untermauern. Insbesondere bei partieller Ruptur der distalen Bizepssehne mit erhaltenem Laceratus fibrosus ist das klinische Erscheinungsbild häufig weniger charakteristisch und die Diagnosestellung durch eine noch erhaltene Restfunktion erschwert. Daher sollte in diesen Fällen eine weiterführende Diagnostik mittels MRT durchgeführt werden (**Abb. 7**). Zur optimalen Darstellung einer distalen Bizepssehnenruptur im MRT wurde die FABS-Untersuchung (FABS: flexed abducted supinated view) beschrieben [26]. Dabei wird das Schultergelenk 180° abduziert und der Ellenbogen 90° flektiert und der Unterarm voll supiniert. Anhaltende Schmerzen in der Ellenbeuge, v.a. unter Belastung, sind teilweise das einzige Symptom, das auf

eine Partialruptur hindeutet. Zur Diagnosesicherung dient in diesen Fällen die MRT-Untersuchung. Auch bei der Partialruptur sollte die operative Versorgung mit Débridement der kompletten Sehne und anatomischer Re-Insertion erfolgen, da durch ein konservatives Vorgehen häufig eine Linderung der Schmerzsymptomatik ausbleibt [27].

Therapie

Konservative Therapie

Die konservative Therapie zur Behandlung der distalen Bizepssehnenruptur ist nur in Ausnahmefällen (bei Kontraindikationen zur Operation!) zu empfehlen.

Es ist belegt, dass eine nicht operative Therapie mit einem deutlichen Kraftverlust der Unterarmsupination (50%) und der Ellenbogenflexion (30–40%) einhergeht [28].

Ein Großteil der Patienten ist mit dem funktionellen Ergebnis der konservativen Therapie häufig auch deshalb unzufrieden, da insbesondere die Ausdauer-

kraft deutlich reduziert ist [29]. Somit stellt die Ruptur der distalen Bizepssehne heutzutage eine klare Operationsindikation dar.

Operative Therapie

Die operative Versorgung ist die Therapie der Wahl bei distaler Bizepssehnenruptur mit dem Ziel der anatomischen Rekonstruktion des Sehnenstumpfs an seiner physiologischen Insertionsstelle an der Tuberositas radii.

Die anatomische Rekonstruktion der distalen Bizepssehne wurde in ihren Anfängen transossär über einen isolierten beugeseitigen Zugang („single incision“) durchgeführt [30]. Damit die Sehne kontrolliert über ein Bohrloch an der Tuberositas radii re-insertiert werden konnte, bedarf es einer ausgedehnten tiefen Weichteilpräparation. Diese ging mit einer erhöhten neurovaskulären Komplikationsrate einher, sodass Boyd und Anderson 1961 erstmals als alternatives Verfahren die „Double-Incision“-Technik vorstellten [31]. Durch einen 2. streckseitigen Zugang wird dabei der dorso-ulnare Aspekt der Tuberositas radii dargestellt und so die Sehne an ihrer anatomischen Insertion refixiert. Für die „Double-Incision“-Technik konnten gute funktionelle Ergebnisse gezeigt werden [32]. Die Befürworter dieses Zugangswegs sehen den Vorteil in einem verringerten Risiko von neurovaskulären Schäden, da ventralseitig lediglich der distale Bizepssehnenstumpf aufgesucht und im Bereich der Ellenbeuge nicht in die Tiefe präpariert werden muss. Unabhängig von der eigentlichen Refixationsmethode der Sehne am Knochen wurden für diesen operativen Zugang allerdings teilweise erhebliche schmerzhaftige Bewegungseinschränkungen infolge von massiven, heterotopen Ossifikationen (HO) bzw. radioulnaren Synostosen beschrieben [33]. Bei der „Double-Incision“-Präparation zwischen Radius und Ulna muss daher strengstens auf die Unversehrtheit des Periosts geachtet werden, um derartige Komplikationen zu vermeiden. Nicht zuletzt aufgrund des erhöhten postoperativen Risikos dieser schwerwiegenden Komplikation bei der „Double-Incision“-Technik wendet man sich in neuerer Zeit wieder zunehmend der „Single-Incision“-Technik zu.

Dabei wird über einen limitierten Hautschnitt im Bereich der Ellenbeuge der Sehnenstumpf aufgesucht und anschließend die Tuberositas radii unter konse-

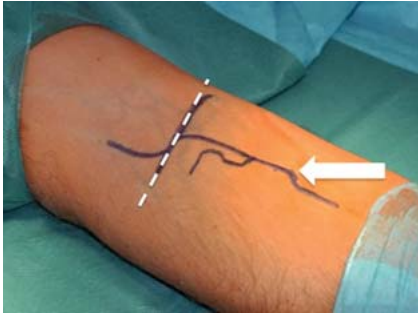


Abb. 9 Operativer Zugang mit den anatomischen Landmarken: kubitale Beugefalte (gestrichelte Linie) und Tuberositas radii (Pfeil). Der Hautschnitt erfolgt longitudinal vom distalen Ende der Tuberositas bis vor die Beugefalte.

quenter Schonung der neurovaskulären Strukturen (N. cutaneus antebrachii lateralis, Ramus superficialis nervi radialis, V. mediana cubiti, A. brachialis) freipräpariert. Angemerkt werden sollte allerdings, dass das Risiko neurovaskulärer Komplikationen (v.a. Neuropraxie des N. cutaneus antebrachii lateralis vermutlich durch vermehrten Hakenzug zur Darstellung der Tuberositas) für den „Single-Incision“-Zugang höher ist als für die „Double-Incision“-Technik [34]. Kritiker des anterioren Zugangs führen zudem an, dass die Tuberositas radii als physiologischer Re-Insertionspunkt aufgrund einer großen anatomischen Varianz nicht in allen Fällen über einen anterioren Zugang erreicht werden kann [35]. Dennoch hat sich die „Single-Incision“-Technik vielerorts heutzutage als Standardverfahren etabliert, nicht zuletzt v.a. durch die Einführung moderner Verankerungssysteme, die eine Re-Insertion über einen minimalinvasiven beugeseitigen Zugang ermöglichen.

Die eigentliche Fixationstechnik der distalen Bizepssehne an der Tuberositas radii wird derzeit in der Literatur kontrovers diskutiert. Lange Jahre galt für die Versorgung der distalen Bizepssehnenruptur die transossäre Durchflechtungsnahat als Goldstandard. In der Zwischenzeit finden aber zahlreiche neuere Fixierungstechniken Anwendung. Zu den populärsten Methoden zählen die Fixierung der Sehne mittels Fadenanker, Interferenzschraube und Endobutton [36]. In biomechanischen Studien wies die Endobutton-Versorgung die höchste Versagenskraft im Vergleich zu den anderen Techniken auf [37]. Grundsätzlich weisen alle genannten Refixierungstechniken eine ausreichende Konstruktstabilität auf, um eine frühfunktionelle Nachbehandlung zu ermöglichen.

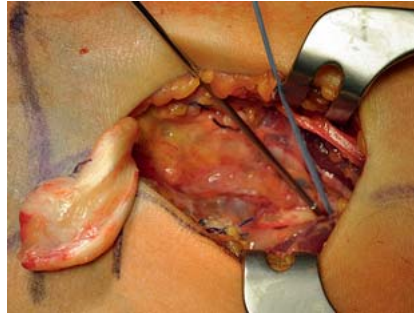


Abb. 10 Einführen des Buttons in den Markkanal nach Durchbohrung der anterioren Kortikalis.

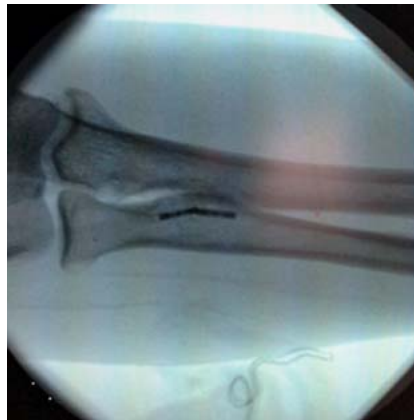

Abb. 12 Intraoperative Lagekontrolle der Buttons.

Eigenes Vorgehen

Auf Grundlage eigener biomechanischer Untersuchungen verwenden wir seit mehreren Jahren eine Refixationstechnik mit 2 intramedullär eingebrachten Flippbuttons (BicepsButton™, Fa. Arthrex) zur Versorgung akuter distaler Bizepssehnenrupturen (**Abb. 8**) [38]. Durch die intramedulläre Verankerung kann das Risiko der Läsion des N. interosseus posterior (motorischer Ast des N. radialis) als schwerwiegende iatrogene Komplikation minimiert werden. Mit der doppelten intramedullären Verankerung können zudem beide funktionellen Anteile des distalen Sehnenansatzes adressiert werden. Im Folgenden wird die Technik stichpunktartig dargestellt:

Longitudinaler Hautschnitt ausgehend vom distalen Ende der Tuberositas nach proximal bis zur Beugefalte (**Abb. 9**); Identifikation des N. cutaneus antebrachii lateralis im Subkutangewebe und Weghalten; Aufsuchen des distalen Bizepssehnenstumpfs, Anfrischen desselben und stumpfe Mobilisation des Mus-

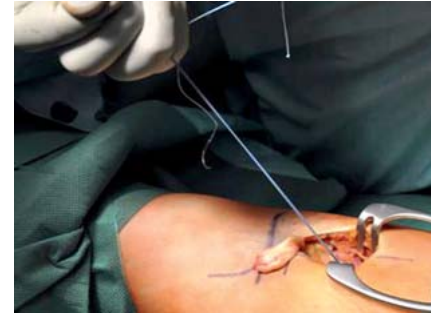

Abb. 11 Anziehen der Fäden zur Verdichtung des trabekulären Knochens.

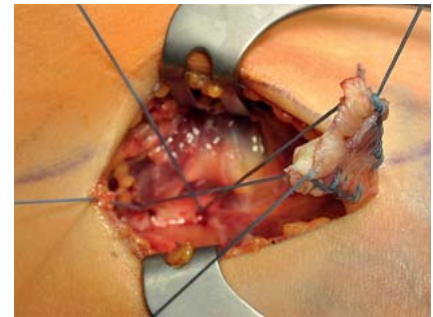


Abb. 13 Armierung des Sehnenstumpfs jeweils proximal und distal mit den FiberWire®-Fäden.

kelbauchs; Darstellen der Tuberositas unter Zuhilfenahme von stumpfen Retraktoren; Einbringen zweier Kirschner-Drähte (K-Drähte, 2,0 mm) mit einem Mindestabstand von 12 mm (= Länge eines BicepsButtons™) in den anterioren Kortex der Tuberositas und anschließende BV-Kontrolle; über eine verstellbare Bohrhülse Anlegen der Bohrlöcher (3,2-mm-Bohrer) am anterioren Kortex (cave: keine Perforation des posterioren Kortexes!); sorgfältiges Ausspülen des Bohrmehls; Einbringen der Buttons (geladen mit jeweils einem FiberWire® Nr. 2) mit dem Inserter oder mithilfe eines Klemmchens in den Markkanal (**Abb. 10**); zur Kompression des trabekulären Knochenanteils im Markkanal unterhalb des anterioren Kortexes an der Tuberositas radii kräftiges Anziehen der Fäden in proximaler Längsrichtung der Radiuschaftachse (**Abb. 11**); Kontrolle der intramedullären Lage der Buttons mit dem BV in 2 Ebenen (**Abb. 12**); cave: Die Buttons müssen dem anterioren Kortex flach anliegen!; Armierung des distalen Bizepssehnenstumpfs mit jeweils einem Fadenende proximal und distal mit verblockenden Nähten (**Abb. 13**); durch gleichzeitigen Zug an den jeweils freien Fadenenden bei 20°-Flexionsstel-

lung des Ellenbogengelenks und maximaler Supinationsstellung und somit Heranführen des Sehnenstumpfs an die Tuberositas radii; Verknoten beider Fäden und abschließender Wundverschluss.

Die bisherigen klinisch-funktionellen Ergebnisse sind vielversprechend und Gegenstand aktueller Nachuntersuchungen. Läsionen des N. interosseus posterior traten in keinem Fall auf.

Nachbehandlung

Im eigenen Vorgehen wird am 2. postoperativen Tag die Gipsschiene gegen eine Bewegungsschiene (Epicor ROM's, Fa. Medi) gewechselt und mit der assistierten physiotherapeutischen Beübung des Ellenbogens begonnen. Die Bewegungsschiene wird mit einem Extensionslimit von 20° für 4 Wochen angelegt. Die aktive Supination wird für diesen Zeitraum limitiert, die passive Supination ist frei. Nach 4 Wochen wird die Orthese abgenommen und die aktive Beübung im schmerzfreien Intervall gestattet. Ab der 8. Woche postoperativ wird die Belastung gesteigert mit Übungen gegen Widerstand. Die Sportfähigkeit mit Maximalbelastung des Ellenbogens wird 3 Monate nach dem operativen Eingriff freigegeben.

Komplikationen

Die häufigste Komplikation der Refixation der distalen Bizepssehne über einen isoliert anterioren Zugang sind Nervenläsionen. Besonders gefährdet sind dabei der N. cutaneus antebrachii lateralis (sensibler Ast des N. musculocutaneus) und der N. interosseus posterior (motorischer Ast des N. radialis) [38–40]. Als weitere Komplikation wird das Auftreten von heterotopen Ossifikationen im Bereich der Tuberositas radii beschrieben. Allerdings bleiben diese – im Gegensatz zur „Double-Incision“-Technik – in den allermeisten Fällen klinisch inapparent [38]. Auch im eigenen Patientenkollektiv der intramedullären Flippbutton-Refixation fanden sich heterotope Ossifikationen in unterschiedlicher Ausprägung, die aber, bis auf 1 Fall, klinisch asymptomatisch blieben. Infektionen oder Rupturen sind nur in Einzelfällen beschrieben.

Veraltete Ruptur

Bei einer chronischen Ruptur der distalen Bizepssehne (4–6 Wochen nach Trauma) sollte die Therapie in enger Ab-

sprache mit dem Patienten hinsichtlich Erfolgsaussichten sowie Risiken und Komplikationen und abhängig von dessen Compliance, Allgemeinzustand und Anspruch gewählt werden [41]. Bei geringem funktionellem Anspruch sollte ein konservatives Vorgehen oder eine extraanatomische Fixierung (Aufnaht der distalen Bizepssehne auf den muskulo-tendinösen Übergang der tieferen Muskelschicht von M. brachialis und brachioradialis als risikoarmes Verfahren zur Verbesserung des Kraftverlusts) indiziert werden. Für Patienten mit hohem körperlichem Anspruch ist die Rekonstruktion der distalen Bizepssehne mit einem Sehnentransplantat bzw. Allograft als Therapieoption anzuraten [42]. Der Patient muss in diesen Fällen jedoch über ein erhöhtes Komplikationsrisiko und eine verlängerte Nachbehandlungsphase aufgeklärt werden.

Literatur

- Vangsness CT jr, Jorgenson SS, Watson T et al. The origin of the long head of the biceps from the scapula and glenoid labrum. An anatomical study of 100 shoulders. *J Bone Joint Surg Br* 1994; 76: 951–954
- Alpantaki K, McLaughlin D, Karagogeos D et al. Sympathetic and sensory neural elements in the tendon of the long head of the biceps. *J Bone Joint Surg Am* 2005; 87: 1580–1583
- Berlemann U, Bayley I. Tenodesis of the long head of biceps brachii in the painful shoulder: improving results in the long term. *J Shoulder Elbow Surg* 1995; 4: 429–435
- Murthi AM, Vosburgh CL, Neviasser TJ. The incidence of pathologic changes of the long head of the biceps tendon. *J Shoulder Elbow Surg* 2000; 9: 382–385
- Snyder SJ, Karzel RP, Del Pizzo W et al. SLAP lesions of the shoulder. *Arthroscopy* 1990; 6: 274–279
- Morgan CD, Burkhart SS, Palmeri M et al. Type II SLAP lesions: three subtypes and their relationships to superior instability and rotator cuff tears. *Arthroscopy* 1998; 14: 553–565
- Maffet MW, Gartsman GM, Moseley B. Superior labrum-biceps tendon complex lesions of the shoulder. *Am J Sports Med* 1995; 23: 93–98
- Habermeyer P, Magosch P, Pritsch M et al. Anterosuperior impingement of the shoulder as a result of pulley lesions: a prospective arthroscopic study. *J Shoulder Elbow Surg* 2004; 13: 5–12
- Elser F, Braun S, Dewing CB et al. Anatomy, function, injuries, and treatment of the long head of the biceps brachii tendon. *Arthroscopy* 2011; 27: 581–592
- Ben Kibler W, Sciascia AD, Hester P et al. Clinical utility of traditional and new tests in the diagnosis of biceps tendon injuries and superior labrum anterior and posterior lesions in the shoulder. *Am J Sports Med* 2009; 37: 1840–1847
- Armstrong A, Teefey, SA, Wu T et al. The efficacy of ultrasound in the diagnosis of long head of the biceps tendon pathology. *J Shoulder Elbow Surg* 2006; 15: 7–11
- Mariani EM, Cofield RH, Askew LJ et al. Rupture of the tendon of the long head of the biceps brachii. Surgical versus nonsurgical

- treatment. *Clin Orthop Relat Res* 1988; 228: 233–239
- Boileau P, Parratte S, Chuinard C et al. Arthroscopic treatment of isolated type II SLAP lesions: biceps tenodesis as an alternative to reinsertion. *Am J Sports Med* 2009; 37: 929–936
- Gaskill TR, Braun S, Millett PJ. Multimedia article. The rotator interval: pathology and management. *Arthroscopy* 2011; 27: 556–567
- Szabo I, Boileau P, Walch G. The proximal biceps as a pain generator and results of tenotomy. *Sports Med Arthrosc* 2008; 16: 180–186
- Slenker NR, Lawson K, Ciccotti MG et al. Biceps tenotomy versus tenodesis: clinical outcomes. *Arthroscopy* 2012; 28: 576–582
- Hsu AR, Ghodadra NS, Provencher MT et al. Biceps tenotomy versus tenodesis: a review of clinical outcomes and biomechanical results. *J Shoulder Elbow Surg* 2011; 20: 326–332
- Mazzocca AD, Bicos J, Santangelo S et al. The biomechanical evaluation of four fixation techniques for proximal biceps tenodesis. *Arthroscopy* 2005; 21: 1296–1306
- Buchholz A, Martetschlagler F, Siebenlist S et al. Biomechanical comparison of intramedullary cortical button fixation and interference screw technique for subpectoral biceps tenodesis. *Arthroscopy* 2013; 29: 845–853
- Eames MH, Bain GI, Fogg QA et al. Distal biceps tendon anatomy: a cadaveric study. *J Bone Joint Surg Am* 2007; 89: 1044–1049
- Morrey BF, Askew LJ, An KN et al. Rupture of the distal tendon of the biceps brachii. A biomechanical study. *J Bone Joint Surg Am* 1985; 67: 418–421
- Kannus P, Natri A. Etiology and pathophysiology of tendon ruptures in sports. *Scand J Med Sci Sports* 1997; 7: 107–112
- Seiler JG 3rd, Parker LM, Chamberland PD et al. The distal biceps tendon. Two potential mechanisms involved in its rupture: arterial supply and mechanical impingement. *J Shoulder Elbow Surg* 1995; 4: 149–156
- Ruland RT, Dunbar RP, Bowen JD. The biceps squeeze test for diagnosis of distal biceps tendon ruptures. *Clin Orthop Relat Res* 2005; 437: 128–131
- O'Driscoll SW, Goncalves LB, Dietz P. The hook test for distal biceps tendon avulsion. *Am J Sports Med* 2007; 35: 1865–1869
- Chew ML, Giuffre BM. Disorders of the distal biceps brachii tendon. *Radiographics* 2005; 25: 1227–1237
- Dellaero DT, Mallon WJ. Surgical treatment of partial biceps tendon ruptures at the elbow. *J Shoulder Elbow Surg* 2006; 15: 215–217
- Klonz A, Reilmann H. [Biceps tendon: diagnosis, therapy and results after proximal and distal rupture]. *Orthopade* 2000; 29: 209–215
- Baker BE, Bierwagen D. Rupture of the distal tendon of the biceps brachii. Operative versus non-operative treatment. *J Bone Joint Surg Am* 1985; 67: 414–417
- Keener JD. Controversies in the surgical treatment of distal biceps tendon ruptures: single versus double-incision repairs. *J Shoulder Elbow Surg* 2011; 20 (2 Suppl.): S113–S125
- Boyd HB, Anderson LD. A method for reinsertion of the distal biceps brachii tendon. *J Bone Joint Surg Am* 1961; 43: 1041–1043
- D'Alessandro DF, Shields CL jr, Tibone JE et al. Repair of distal biceps tendon ruptures in athletes. *Am J Sports Med* 1993; 21: 114–119
- Chavan PR, Duquin TR, Bisson LJ. Repair of the ruptured distal biceps tendon: a systematic review. *Am J Sports Med* 2008; 36: 1618–1624

- ³⁴ Grewal R, Athwal GS, MacDermid JC et al. Single versus double-incision technique for the repair of acute distal biceps tendon ruptures: a randomized clinical trial. *J Bone Joint Surg Am* 2012; 94: 1166–1174
- ³⁵ Forthman CL, Zimmerman RM, Sullivan MJ et al. Cross-sectional anatomy of the bicipital tuberosity and biceps brachii tendon insertion: relevance to anatomic tendon repair. *J Shoulder Elbow Surg* 2008; 17: 522–526
- ³⁶ Siebenlist S, Fischer SC, Sandmann GH et al. The functional outcome of forty-nine single-incision suture anchor repairs for distal biceps tendon ruptures at the elbow. *Int Orthop* 2014; 38: 873–879
- ³⁷ Kettler M, Lunger J, Kuhn V et al. Failure strengths in distal biceps tendon repair. *Am J Sports Med* 2007; 35: 1544–1548.
- ³⁸ Siebenlist S, Lenich A, Buchholz A et al. Biomechanical in vitro validation of intramedullary cortical button fixation for distal biceps tendon repair: a new technique. *Am J Sports Med* 2011; 39: 1762–1768
- ³⁹ Van den Bogaerde J, Shin E. Posterior interosseous nerve incarceration with endobutton repair of distal biceps. *Orthopedics* 2015; 38: e68-71
- ⁴⁰ Banerjee M, Shafizadeh S, Bouillon B et al. High complication rate following distal biceps re-fixation with cortical button. *Arch Orthop Trauma Surg* 2013; 133: 1361–1366
- ⁴¹ Darlis NA, Sotereanos DG. Distal biceps tendon reconstruction in chronic ruptures. *J Shoulder Elbow Surg* 2006; 15: 614–619
- ⁴² Snir N, Hamula M, Wolfson T et al. Clinical outcomes after chronic distal biceps reconstruction with allografts. *Am J Sports Med* 2013; 41: 2288–2295

PD Dr. med. Sebastian Siebenlist
Oberarzt
Dr. med. Arne Buchholz
Assistenzarzt
Univ.-Prof. Dr. med.
Peter Biberthaler
Direktor der Klinik und Poliklinik
für Unfallchirurgie
PD Dr. med. Chlodwig Kirchhoff
Oberarzt

Klinik und Poliklinik für
Unfallchirurgie
Klinikum rechts der Isar
Technische Universität München
Ismaningerstr. 22
81675 München

Sebastian.Siebenlist@mri.tum.de