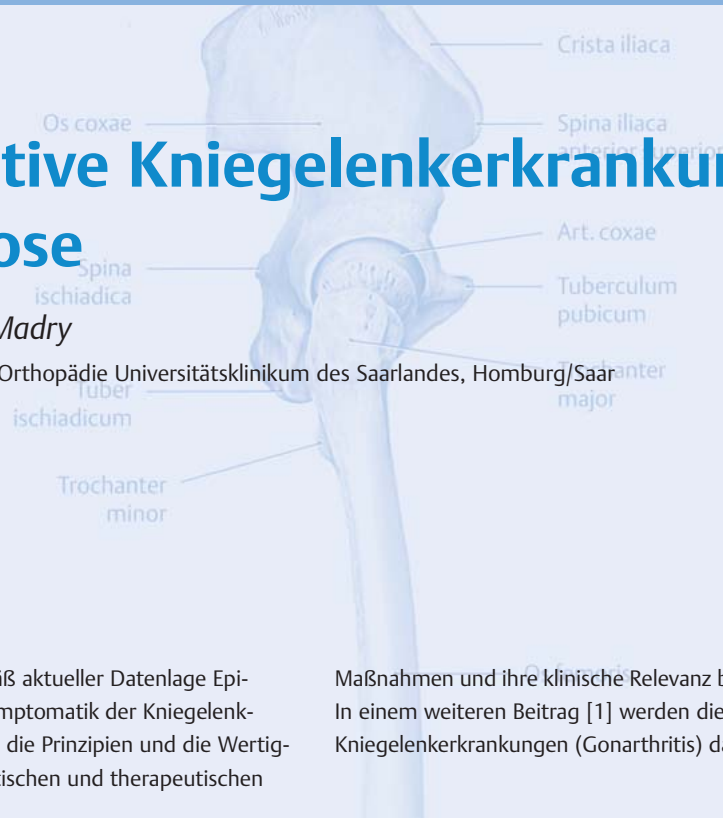

# Degenerative Kniegelenkerkrankungen – Gonarthrose

P. Orth, D. Kohn, H. Madry

Zentrum für Experimentelle Orthopädie Universitätsklinikum des Saarlandes, Homburg/Saar



In diesem Artikel sollen gemäß aktueller Datenlage Epidemiologie, Ätiologie und Symptomatik der Kniegelenkarthrose (Gonarthrose) sowie die Prinzipien und die Wertigkeiten der einzelnen diagnostischen und therapeutischen

Maßnahmen und ihre klinische Relevanz besprochen werden. In einem weiteren Beitrag [1] werden die entzündlichen Kniegelenkerkrankungen (Gonarthrit) dargestellt.

## Einleitung

Die Kniegelenkarthrose oder Gonarthrose ist eine degenerative Erkrankung des Kniegelenks, die durch einen fortschreitenden und irreversiblen Verlust an hyalinem Gelenkknorpel mit Umbau des subchondralen Knochens gekennzeichnet ist. Sie ist die häufigste Erkrankung des Kniegelenks. Ihr Leitsymptom ist der Ruhe- und Belastungsschmerz.

Es existiert bislang kein therapeutisches Verfahren, das die arthrotische Knorpeldegeneration aufhalten oder gar umkehren kann. Daher besteht das primäre Therapieziel in einer Schmerzreduktion. Entsprechende konservative Verfahren umfassen nicht pharmakologische und pharmakologische Ansätze. Zu den nicht pharmakologischen Maßnahmen zählen neben Aufklärung und Beratung der Patienten die Gewichtsreduktion, physikalische Therapie und Hilfsmittelversorgung. Die pharmakologischen Möglichkeiten unterteilen sich in systemische, topische und intraartikuläre Applikationsformen. Die operative Behandlung der Gonarthrose beinhaltet gelenkerhaltende Maßnahmen wie markkraumeröffnende Verfahren oder Umstellungsosteotomien sowie gelenkersetzende Operationen wie den endoprothetischen Gelenkersatz und die Arthrodesese.

Die Kniegelenkarthrit oder Gonarthrit stellt eine wichtige Differenzialdiagnose der Gonarthrose dar.

## Epidemiologie und Ätiologie

Die Gonarthrose ist eine degenerative Gelenkerkrankung, die primär durch den fortschreitenden und irreversiblen Verlust an hyalinem Gelenkknorpel mit Umbau des subchondralen Knochens gekennzeichnet ist. Für die Gonarthrose sind flächige, diffus begrenzte Knorpeldefekte charakteristisch. Pathologische Veränderungen finden sich auch in allen anderen Gelenkstrukturen:

- in der gelenkübergreifenden Muskulatur,
- in Bändern,
- in Menisken,
- in der Synovialmembran und
- im neurosensorischen System.

Die Arthrose ist weltweit die häufigste Gelenkerkrankung; etwa 10% aller Männer und 18% aller Frauen > 60 Jahre leiden daran. Die Gonarthrose stellt hierbei neben der Koxarthrose die häufigste Lokalisation dar. Eine exakte Definition der Prävalenz der Gonarthrose ist erschwert durch die starke Altersabhängigkeit der Erkrankung sowie die fehlende Korrelation des radiologischen Arthrosegrads mit klinischen Beschwerden: Nur etwa 15% der Patienten mit einer radiologisch gesicherten Gonarthrose klagen über Beschwerden.

## Abkürzungen

|         |                                                                          |
|---------|--------------------------------------------------------------------------|
| ACT     | autologe Chondrozytentransplantation                                     |
| AKS     | autologes konditioniertes Serum                                          |
| ASK     | Arthroskopie                                                             |
| ASO     | Avocado- und Sojabohnenöl                                                |
| BMI     | Body-Mass-Index                                                          |
| COX     | Cyclooxygenase                                                           |
| DBCS    | Diamond Bone Cutting System                                              |
| dGEMRIC | delayed Gadolinium-enhanced Magnetic Resonance Imaging of Cartilage      |
| DMOAD   | Disease modifying Osteoarthritis Drugs                                   |
| DMSO    | Dimethylsulfoxid                                                         |
| ESWT    | Extracorporeale Shock Wave Therapy (extrakorporale Stoßwellentherapie)   |
| FDA     | Food and Drug Administration                                             |
| IL      | Interleukin                                                              |
| LIPUS   | Low-Intensity Pulsed Ultrasound                                          |
| LLLT    | Low-level Laser Therapy                                                  |
| MACI    | Matrix-associated Chondrocyte Implantation                               |
| MdE     | Minderung der Erwerbsfähigkeit                                           |
| MOCART  | Magnetic Resonance Observation of Cartilage Repair Tissue                |
| MSM     | Methylsulfonylmethan                                                     |
| NICE    | National Institute for Health and Care Excellence                        |
| NSAID   | Nonsteroidal antiinflammatory Drugs (nicht steroidales Antiphlogistikum) |
| NSAR    | nicht steroidales Antirheumatikum                                        |
| OARSI   | Osteoarthritis Research Society International                            |
| OATS    | Osteochondral Autograft Transplantation System                           |
| OSG     | oberes Sprunggelenk                                                      |
| PEMF    | Pulsed Electromagnetic Fields (elektromagnetische Feldtherapie)          |
| PPR     | Platelet-rich Plasma (thrombozytenreiches Plasma)                        |
| SADOA   | Slow acting Drugs in Osteoarthritis                                      |
| SAM     | S-Adenosylmethionin                                                      |
| SDI     | Surgical Diamond Instrument                                              |
| SYSADOA | Symptomatic slow acting Drugs in Osteoarthritis                          |
| TENS    | transkutane elektrische Nervenstimulation                                |
| WHO     | World Health Organization                                                |

Daten zur Inzidenz der Gonarthrose sind noch unzureichender verfügbar; man schätzt die jährliche Rate der Neuerkrankungen auf ca. 1% in der Gruppe der über 70-Jährigen.

Die Ursache der **primären**, idiopathischen Gonarthrose ist unbekannt.

## ► Der wichtigste Risikofaktor für die Entwicklung einer Gonarthrose ist das Alter.

Das weibliche Geschlecht ist prädestiniert. Übergewicht (insbesondere bei Frauen) beinhaltet nach aktueller Studienlage [2] ein hohes Risiko für eine Arthroseentwicklung vor allem an der unteren Extremität. Überbelastung von Kniegelenkkompartimenten durch schwere körperliche Arbeit oder durch Achsfehlstellungen spielt ebenfalls eine wichtige Rolle.

Moderater Sport führt nicht zur Gonarthrose. Eine Schwäche des M. quadriceps femoris ist nicht nur Folge, sondern auch Mitauslöser der Gonarthrose. Eine Vitamin-D- und -C-Mangelernährung führt zu einer schnelleren Progression, ist jedoch nicht mit einer höheren Inzidenz der Gonarthrose vergesellschaftet. Eine genetische Disposition wird ebenfalls diskutiert. Nikotinkonsum stellt keinen Risikofaktor für die Entwicklung einer Gonarthrose dar.

Eine Gonarthrose kann auch **sekundär** entstehen. Vorschäden des Gelenkknorpels durch Traumata, Gelenkinfektionen, Gicht, rheumatische Gelenkleiden, Osteochondrosis dissecans oder chronische Instabilitäten (beispielsweise nach Verletzungen des Kapsel-Band-Apparats, bei kongenitalen dysplastischen Zuständen oder durch Verlust stabilisierender/protektiver Strukturen wie Menisken) sind Risikofaktoren.

## Symptomatik

### ► Der Schmerz ist das Leitsymptom der Gonarthrose.

Während er initial nur bei Bewegung und nach starker Belastung auftritt, liegt im fortgeschrittenen Arthrosestadium ein konstanter Ruhe- und Nachtschmerz vor. Bei Einklemmungen von adhärennten Knorpelfragmenten oder freien Gelenkkörpern kommt es zu Gelenkblockaden. Eine Morgensteifigkeit kann auftreten, dauert jedoch üblicherweise nicht länger als 30 Minuten an. Gelenkgüsse und zystische Aussackungen der Gelenkkapsel und Synovialmembran können vorliegen. Die Gonarthrose resultiert in einer zunehmenden Bewegungseinschränkung sowie Deformierung des Kniegelenks.

## Diagnostisches Vorgehen

### Klinische Untersuchung

Die Inspektion zeigt oftmals eine Deformität des Kniegelenks auf der Basis von osteophytären Randanbauten und gibt Hinweise auf eine Achsfehlstellung. Eine Ergussbildung findet sich meist nur im Frühstadium oder bei aktivierter Gonarthrose und muss differenzialdiagnostisch von einem entzündlichen Gelenkerguss abgegrenzt werden. Druckschmerzhafte periartikuläre Insertions-tendopathien können auftreten.

Die Funktionsprüfung ergibt eine Einschränkung des Bewegungsumfanges sowie einen diffusen Schmerz über dem betroffenen Gelenkspalt, der durch Stress verstärkt werden kann. Krepitationen können ebenfalls ein Hinweis auf die arthrotische Gelenkdestruktion sein. Im Spätstadium lassen sich Muskelatrophien feststellen. Bei schnell fortschreitender Arthrose findet sich anfangs oft eine Pseudolaxizität des Kapsel-Band-Apparats.

### Röntgen

Zur Diagnose wie auch zur Stadieneinteilung der Gonarthrose (üblicherweise nach [3], Tab. 1) werden nativradiologische Kriterien wie die subchondrale Sklerosierung, Bildung von Osteophyten und Geröllzysten sowie die Breite des röntgenologischen Gelenkspalts herangezogen.

In der Röntgendiagnostik werden obligate Standardaufnahmen von fakultativen Zusatzprojektionen unterschieden.

#### ■ Standardprojektionen

Zu den Standardprojektionen bei der nativradiologischen Untersuchung des Kniegelenks zählen Röntgenbilder im anterior-posterioren, seitlichen und axialen Strahlengang. Anterior-posteriore (a.-p.) und seitliche Projektionen reichen nicht aus, um das klinisch wichtige Femoropatellargelenk ausreichend beurteilen zu können.

► **Die axiale Aufnahme des Femoropatellargelenks oder Tangentialaufnahme ist daher den Standardprojektionen zuzurechnen.**

#### ■ Zusatzprojektionen

Röntgenaufnahmen unter Belastung bieten zusätzlich Informationen über die Größe des röntgenologischen Gelenkspalts (als Indikator der Knorpeldicke) und die

Tabelle 1

| Radiologische Klassifikation der Gonarthrose. |                    |                                                                                                                                                  |
|-----------------------------------------------|--------------------|--------------------------------------------------------------------------------------------------------------------------------------------------|
| Grad                                          | Klassifikation     | Kennzeichen                                                                                                                                      |
| 0                                             | keine Arthrose     | keine Veränderungen                                                                                                                              |
| 1                                             | fragliche Arthrose | geringe subchondrale Sklerosierung<br>keine Osteophyten<br>keine Gelenkspaltverschmälerung                                                       |
| 2                                             | geringe Arthrose   | geringe Gelenkspaltverschmälerung<br>leichte Osteophytenbildung                                                                                  |
| 3                                             | mäßige Arthrose    | Gelenkspaltverschmälerung<br>deutliche Osteophytenbildung<br>ausgedehnte subchondrale Sklerosierung                                              |
| 4                                             | schwere Arthrose   | ausgeprägte Gelenkspaltverschmälerung<br>ausgeprägte Osteophyten<br>ausgeprägte subchondrale Sklerosierung<br>Deformität der knöchernen Konturen |

Stabilität des Kapsel-Band-Apparats. Die folgenden Aufnahmen haben sich im klinischen Gebrauch bewährt:

**45°-Belastungsaufnahme im p.–a. Strahlengang.** Mit der 45° p.–a. Belastungsaufnahme nach Rosenberg lässt sich eine Gelenkspaltverschmälerung in den Gelenkbereichen detektieren, die bereits in Frühstadien der Arthrose geschädigt und in Kniebeugung belastet sind. Diese Gelenkspaltverschmälerung ist in Streckstellung im klassischen a.–p. Strahlengang oft nicht nachweisbar.

**Im Varus- und Valgussinn gehaltene Aufnahmen in Streckung im a.–p. Strahlengang.** Zur Planung einer Knieendoprothese sind die aus im Varus- und Valgussinn gehaltenen Aufnahmen abzuleitenden Informationen

### Fazit

#### Gelenkspaltbreite

Als Normalwert für die Gelenkspaltbreite wird 4 mm angegeben, Verschmälerungen auf weniger als 2 mm gelten als realtiv sicherer Hinweis auf eine ausgeprägte Knorpel-degeneration.

## Fazit

### Beinachsen

#### Mechanische Beinachse

physiologisch: 0–2,3° Valgus

#### Anatomische Beinachse

physiologisch: 5–7° Valgus

über eine mögliche Kollateralbandinstabilität oder -kontraktur und über Veränderungen des Gelenkspalts unter Belastung von Nutzen.

### Beinganzaufnahme im Stehen im a.–p. Strahlengang.

Im Ein- oder Zweibeinstand mit gestrecktem Kniegelenk unter Belastung sind insbesondere die statischen Achsenverhältnisse sowie die Kongruenz des Gelenkspalts beurteilbar. Indiziert sind Beinganzaufnahmen zur Bestimmung von Achsfehlstellungen für die präoperative Planung einer Umstellungsosteotomie oder einer Knieendoprothese sowie im Kontext knorpelchirurgischer Therapien. Die mechanischen und anatomischen Achsen von Femur und Tibia sowie die resultierende mechanische (physiologisch: 0–2,3° Valgus) und anatomische (physiologisch: 5–7° Valgus) Beinachse können bestimmt werden (s. Infobox) [4].

Die Traglinie des Beins (Mikulicz-Linie) verbindet das Zentrum des Hüftkopfs mit dem Zentrum des OSG (Mittelpunkt der horizontal verlaufenden talaren Gelenkfläche) und verläuft unter physiologischen Bedingungen durch das Zentrum des Kniegelenks (Mittelpunkt zwischen beiden Kreuzbandhöckern) (Abb. 1). Der Kniegelenkspalt ist unter Zuhilfenahme der beiden Kniebasislinien (Tangenten zu den Femurkondylen und Tibiaplateaukonsolen) zu beurteilen.

► **Unter physiologischen Bedingungen verlaufen die beiden Kniebasislinien (Tangenten zu den Femurkondylen und Tibiaplateaukonsolen) parallel, unter Belastung in einem Abstand von 5–11 mm.**

### Computertomografie

Die Computertomografie (CT) ist zur Erstdiagnose einer Gonarthrose nicht angezeigt. Sie hat ihren Stellenwert beispielsweise zur genauen Beurteilung des subchondralen Knochens oder zur Planung eines endoprothetischen Gelenkersatzes bei ausgeprägter Gelenkdestruktion oder großen Geröllzysten.

### Magnetresonanztomografie

Die Magnetresonanztomografie (MRT) ist ebenfalls keine Untersuchung zur Diagnosesicherung bei Gonarthrose. Sie hat vielmehr eine Bedeutung bei der direkten Darstellung von Knorpelschäden. Hierzu wird zunehmend die hochauflösende 3-Tesla-MRT verwendet.

► **Ein Knochenmarködem liefert einen wichtigen indirekten Hinweis auf einen Knorpeldefekt und den Aktivitätsgrad der Arthrose.**

Ferner dient die MRT

- zur differenzialdiagnostischen Abgrenzung der Gonarthrose gegenüber
  - entzündlichen Gelenkerkrankungen,
  - fokalen Knorpeldefekten,
  - Osteonekrosen oder
  - Osteochondrosis dissecans sowie
- zur Beurteilung von Begleitpathologien.

MRT-Bildprotokolle vermögen den Gelenkknorpel anhand struktureller (MOCART-Bewertungssystem) und biochemischer Parameter (dGEMRIC, T2/T1rho-Mapping) zu analysieren. Diese zeitaufwendigen Methoden sind noch nicht für Routineuntersuchungen geeignet.

### Arthroskopie

Die rein diagnostische Arthroskopie (ASK) ist kein Routineverfahren zur Diagnosesicherung einer Gonarthrose. Arthroskopisch ist jedoch eine valide Beurteilung von Lokalisation, Tiefenausdehnung und Fläche des Knorpelschadens möglich.

### Konservative Therapie

#### Therapieziele

Die konservative Therapie der Gonarthrose gliedert sich in nicht pharmakologische und pharmakologische Maßnahmen. Für die femorotibiale und patellofemorale Arthrose gelten ähnliche konservative Therapieprinzipien.

► **Das Ziel aller konservativen Maßnahmen ist die Schmerzreduktion und der Erhalt der Patientenmobilität. Die Indikation zum Beginn einer konservativen Therapie ist somit abhängig von der subjektiv empfundenen Schmerzintensität.**

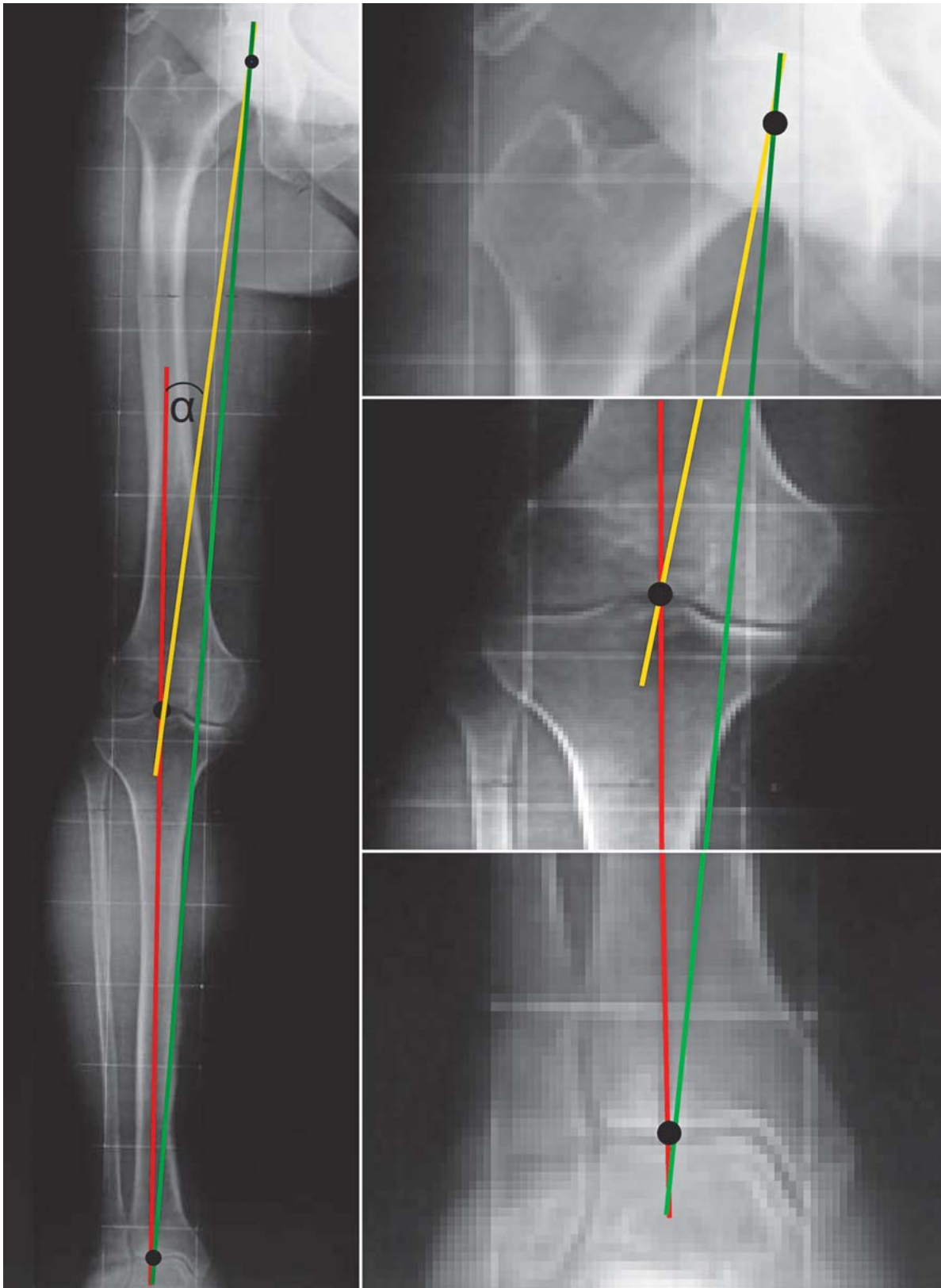


Abb. 1 ■ Beinganzaufnahme im Stehen im a.-p. Strahlengang bei varischer Beinachsenfehlstellung. Anhand der Beinganzaufnahme a.-p. können die mechanischen und anatomischen Achsen von Femur und Tibia sowie die resultierende mechanische und anatomische Beinachse bestimmt werden. Hier gezeigt sind die mechanischen Achsen von Femur (gelb) und Tibia (rot; hier deckungsgleich mit der anatomischen Tibiaachse). Der Winkel  $\alpha$  beschreibt die mechanische Beinachse; im vorliegenden Beispiel bei varischer Beinachsenfehlstellung. Die Traglinie des Beins (grün; Mikulicz-Linie) verbindet das Zentrum des Hüftkopfs mit dem Zentrum des OSG. Die Traglinie verläuft unter physiologischen Bedingungen durch das Zentrum des Kniegelenks, bei der hier dargestellten varischen Beinachsenfehlstellung jedoch nach medial verlagert.



## Prinzipien

### Therapieeskalation

Prinzipiell sind konservative Therapieoptionen auszuschöpfen, bevor zu operativen Maßnahmen geraten wird. Darüber hinaus sollten nicht pharmakologische konservative Maßnahmen vor Beginn einer medikamentösen Therapie eingeleitet werden.

Das Vorliegen von Begleiterkrankungen entscheidet maßgeblich über die Wahl des Therapieverfahrens. Die Osteoarthritis Research Society International (OARSI) [5] oder auch das englische National Institute for Health and Care Excellence (NICE) [6] publizieren hierzu regelmäßig aktuelle erkenntnisgestützte (evidence based) Empfehlungen.

## Nicht pharmakologische Maßnahmen

### ■ Aufklärung und Beratung

Am Anfang jeder Therapie steht die Aufklärung des Patienten über seine Erkrankung. Die Bedeutung dieses Aufklärungs- und Beratungsgesprächs sowie eines unterstützenden sozialen Umfelds sollte nicht unterschätzt werden [6]. Arthrosekranken Patienten sollten ermuntert werden, sich in Selbsthilfegruppen zusammenzuschließen.

### ■ Gewichtsreduktion

Gewichtsabnahme und regelmäßiges Bewegungstraining unter gleichzeitiger Vermeidung hoher Gelenkbelastungen bewirken durch die Abnahme der auf das Kniegelenk einwirkenden Kräfte eine signifikante Verminderung der Symptome.

### ■ Verhaltensregeln, Sportberatung

Die häusliche Umgebung sollte die Minimierung von Belastungsspitzen auf arthrotische Gelenkpartien ermöglichen, ggf. sind Umbaumaßnahmen beispielsweise zur Vermeidung häufigen Treppensteigens angezeigt.

Sportliche Aktivitäten mit hohen kurzzeitigen Druckbelastungen des Kniegelenks (z. B. Tennis, Jogging, Squash, Volleyball, Ski alpin, Fußball oder Handball) sollten unterlassen werden. Alternative gelenkschonende Sportmöglichkeiten sind (Rücken-)Schwimmen, Gehen (Nordic Walking), Skilanglauf, Aerobic oder Radfahren.

### ■ Physikalische Therapie

Die Physiotherapie nimmt in jeder Erkrankungsphase einen großen Stellenwert in der Arthrosebehandlung ein [7].

**Frühphase.** Im Vordergrund steht in der Frühphase der Gonarthrose die Schmerzlinderung durch Anwendung von

- diadynamischen Strömen,
- Kältetherapie und
- Iontophorese.

Im entzündlichen Intervall ist eine Wärmetherapie nicht sinnvoll.

Die klinische Wirksamkeit von Lasertherapie (low-level Laser Therapy, LLLT), elektromagnetischer Feldtherapie (pulsed electromagnetic Fields, PEMF), Ultraschallbehandlung (low-intensity pulsed Ultrasound, LIPUS) oder Stoßwellentherapie (extracorporeal Shock Wave Therapy, ESWT) ist nicht gesichert [7]. Diese Maßnahmen werden daher aktuell zur Behandlung der Gonarthrose nicht empfohlen [5].

**Spätphase.** In der Spätphase zielt die Behandlung auf die Verbesserung der Beweglichkeit

- durch Bekämpfung von Kontrakturen,
- Durchblutungsförderung und
- lokale Wärmetherapie.

► **Der Beübung der gelenkübergreifenden Muskulatur kommt eine herausragende Rolle zu. Das Ziel ist die Vermeidung von Muskelatrophien, sonst kommt es zum Verlust der stoßdämpferartigen Wirkung dieser Muskulatur sowie der muskulären Führung des Kniegelenks und damit zu Instabilitäten.**

Nach aktueller Studienlage hat auch die Anwendung der transkutanen elektrischen Nervenstimulation (TENS) einen gesicherten Stellenwert in der Arthrosebehandlung [6]. Die isometrische Beübung der gelenkübergreifenden Muskulatur kann außerdem als Hydrotherapie (z. B. Aquajogging) mit nur minimaler Gelenkbelastung erfolgen.

Ein weiterer Therapieansatz zielt auf eine Verbesserung der bei Arthrosepatienten verringerten Propriozeption (Geh- und Haltungsschulung). Ein allgemeines Übungs- und Eigenprogramm sollte auf die Verbesserung der Kontraktionsgeschwindigkeit, der Ausdauer sowie der isometrischen und isotonischen Kraft und zur Wahrnehmung der Gelenkposition zielen und von jedem Patienten

in Eigenregie durchgeführt werden. Die spezielle Übung einzelner Muskelgruppen ist oftmals hilfreich (beispielsweise M. vastus medialis obliquus bei Retropatellararthrose mit lateralisierter und/oder verkippter Patella).

Wenngleich einige Studien einen signifikanten Effekt der Akupunktur auf Schmerzreduktion und Verbesserung der Gelenkfunktion bei Gonarthrose nachwiesen, wird aktuell hierzu keine Empfehlung ausgesprochen [6].

## ■ Hilfsmittel

**Immobilisierung.** Im entzündlichen Intervall können zur temporären Ruhigstellung Gipsschienen oder immobilisierende Orthesen angelegt werden. Sinnvoll kann bei speziellen Indikationen auch eine Zügelung durch Pflasterstreifen (Taping) sein. Bandagen bewirken zwar keine biomechanischen Änderungen in der Gelenkführung, jedoch ist durch die Verbesserung der Propriozeption eine bessere muskuläre Gelenkführung und damit eine Verringerung der Instabilität möglich [7].

**Reduktion der Gelenkbelastung.** Pufferabsätze reduzieren Druckspitzen auf den Gelenkknorpel. Die Verwendung von Gehstöcken (Fritz- oder Krückstock, Unterarmgehstütze) reduziert die Belastung der Gelenke. Patienten mit einer medialen Varusgonarthrose profitieren von lateralen Schuhranderrhöhungen, die zur Verlagerung der mechanischen Beinachse führen [7].

Spezielle Entlastungsorthesen (Unloader Braces) können zur temporären Entlastung bei unikompartimentaler Gonarthrose und bei Kontraindikationen für Operationen angewendet werden [5]. Sie haben im Gegensatz zu den Schuhranderrhöhungen auch einen biomechanischen Effekt während der Schwungphase des Beines [8].

## Pharmakologische Therapie

► **Alle nachstehend diskutierten pharmakologischen Therapien sind nur Ergänzung zu Beratung, Verhaltensmaßregeln, Aktivitätsmodifikation und Physiotherapie.**

Die pharmakologische Behandlung gliedert sich in systemische und lokale Therapie.

### ■ Systemische Applikation

**Analgetika.** Schmerzmittel können unterteilt werden in

- Nichtopioidanalgetika und
- Opioidanalgetika.

**Nichtopioidanalgetika** werden ihrerseits unterteilt in

- die nicht sauren antipyretischen Analgetika wie z. B. Paracetamol oder Metamizol und
- die sauren nicht steroidal Antirheumatika (NSAR oder NSAID [nonsteroidal antiinflammatory Drugs]) wie z. B. Diclofenac, Ibuprofen, Naproxen, Indomethacin oder Piroxicam.

Eine Sonderform der Nichtopioidanalgetika stellen die selektiven Inhibitoren des Cyclooxygenase-Enzyms 2 (COX-2) wie z. B. Celecoxib, Etoricoxib oder Parecoxib dar, von welchen man sich weniger gastrointestinale Nebenwirkungen verspricht als von den nicht selektiven, konventionellen NSAID.

► **Arthrosepatienten sollten nicht gleichzeitig mit verschiedenen Nichtopioidanalgetika behandelt werden. Liegen gastrointestinale Probleme vor, sollten NSAID immer zusammen mit einem gastroprotektiven Medikament eingenommen werden.**

**Opioidanalgetika** sind eine chemisch heterogene Wirkstoffgruppe. Sie entfalten ihre Eigenschaften durch Wechselwirkung mit verschiedenen peripheren und zentralnervösen Opioidrezeptoren. Entsprechend dem komplexen Wirkmuster am Rezeptor unterscheidet man

- die – am häufigsten eingesetzten – reinen Agonisten (z. B. Morphin, Tramadol, Tilidin) von
- Partialagonisten,
- gemischten Agonisten/Antagonisten und
- reinen Antagonisten (z. B. Naloxon).

Opioidanalgetika werden anhand ihrer relativen Wirkstärke (im Vergleich zu Morphin als Referenzwirkstoff) unterteilt in

- schwach wirksame Präparate (z. B. Tramadol, Tilidin) und
- stark wirksame Präparate (z. B. Oxycodon, Fentanyl, Methadon, Morphin).

► **Gemäß einer Empfehlung der US-amerikanischen Federal Drug Administration (FDA) ist besonders Tramadol in der Arthrosetherapie zu empfehlen.**

Die Kombination von schwachen und starken Opioiden ist nicht angezeigt. Alle starken Opioidanalgetika unterliegen in Deutschland der Betäubungsmittelverordnung.

Die medikamentöse analgetische Therapie der Arthrose sollte im Rahmen des 1986 von der Weltgesundheitsorganisation (WHO) empfohlenen dreistufigen Schemas erfolgen, beginnend mit Paracetamol bei leichten, NSAID bei stärkeren (Stufe 1) und ergänzt durch nieder- (Stufe

2) oder hochpotente Opioidanalgetika (Stufe 3) bei starken Schmerzen.

**Slow acting Drugs in Osteoarthritis (SADOA).** Kausale pharmakologische Konzepte zur Arthrosetherapie zielen auf eine Verlangsamung der Knorpeldegeneration mittels SADOA. Diese Medikamentengruppe ist wiederum in Disease modifying Osteoarthritis Drugs (DMOAD), welche die Knorpeldegeneration aufhalten oder sogar umkehren sollen, und Symptomatic slow acting Drugs in Osteoarthritis (SYSADOA) mit symptomatischer Wirkung unterteilt.

- **Disease modifying Osteoarthritis Drugs (DMOAD)**  
Da bislang der sichere Nachweis fehlt, dass eine medikamentöse Therapie die Knorpeldegeneration aufzuhalten oder gar umzukehren vermag, können zum aktuellen Zeitpunkt keine Präparate der Klasse der DMOAD zugeordnet werden.
- **Symptomatic slow acting Drugs in Osteoarthritis (SYSADOA)**  
Mehrere Substanzen (Glukosamin, Chondroitinsulfat, Diacerein, Oxaceprol) werden mit der Idee eingesetzt, den Knorpelstoffwechsel zu unterstützen und damit die Symptomatik der Arthrose zu lindern. Diese Substanzen haben einen langsamen Wirkungseintritt. Die Wertigkeit dieser sogenannten chondroprotektiven Substanzen ist jedoch nach wie vor nicht geklärt: Sie können zwar die klinischen Symptome reduzieren, ihre Wirksamkeit zur Modifizierung des Arthroseverlaufs ist aber weiterhin nicht bewiesen. Gravierende Nebenwirkungen dieser Substanzen sind nicht bekannt.

### **Nahrungsergänzungsmittel und pflanzliche Heilmittel.**

Eine Reihe unterschiedlicher Nahrungsergänzungsmittel und pflanzlicher Heilmittel werden zur Behandlung der Gonarthrose propagiert. Hierzu zählen vor allem

- Extrakte aus Avocado- und Sojabohnenöl (ASO),
- Hagebutte,
- Teufelskralle,
- Ingwer,
- Weidenrinde oder
- Salai-Guggal (indischer Weihrauch).

Ferner kommen Vitamin E, Grünlippmuschel-Pulver, Rizinusöl, Dimethylsulfoxid (DMSO), S-Adenosylmethionin (SAM) oder Methylsulfonylmethan (MSM) zum Einsatz.

► **Die Datenlage bezüglich ihrer Wirksamkeit ist jedoch nicht ausreichend, um eine erkenntnisgestützte Empfehlung für den Einsatz dieser Präparate auszusprechen.**

### ■ **Lokale Applikation**

**Topika.** Für die Behandlung von Patienten mit Kontraindikationen zur systemischen pharmakologischen Therapie ist die topische Anwendung von NSAID oder Capsaicin zu empfehlen. Die Topika sollten 3–4 × täglich lokal (meist als Creme oder Pflaster) angewendet werden.

#### ■ **Nicht steroidale Antirheumatika**

Topisch verabreichte NSAID (z. B. Diclofenac, Ibuprofen, Indometacin) führen zu einer Schmerzreduktion in placebokontrollierten Untersuchungen, die derer oraler Präparate vergleichbar ist. Sie sind aufgrund des niedrigeren gastrointestinalen Nebenwirkungsprofils insbesondere für Patienten > 75 Jahre empfohlen [5]. Topische NSAID erreichen zwar keine signifikanten Wirkstoffkonzentrationen in der Synovialflüssigkeit, ihre Verabreichung im Rahmen der Iontophorese steigert jedoch die Eindringtiefe.

#### ■ **Capsaicin**

Die Wirkung der Capsaicinoide beruht vorwiegend auf einer Desensibilisierung sensorischer Nerven durch das Alkaloid Capsaicin (spanischer Pfeffer). Ein Effekt auf die bei der Arthrose involvierten periartikulären Strukturen ist denkbar, jedoch nicht belegt.

### ■ **Intraartikuläre Injektionen**

Bei Versagen nicht pharmakologischer und systemischer pharmakologischer Maßnahmen kann zur Therapie der Gonarthrose eine Injektionstherapie indiziert sein (Abb. 2).

**Glukokortikoide.** Für die therapeutisch genutzte anti-phlogistische Wirkkomponente von Glukokortikoiden wie Kortison ist die Blockade der COX-2-Induktion entscheidend.

#### ► **Glukokortikoide lindern effektiv den Arthrose-schmerz.**

Die verfügbaren Präparate unterscheiden sich hinsichtlich Kristallgröße und intraartikulärer Verweildauer. Kristallfreie galenische Formulierungen sollen Entzündungsreize durch Kristalle verhindern. Die intraartikuläre Applikation von Glukokortikoiden ist indiziert im Rahmen eines entzündlichen Schubes der Arthrose bei Vorliegen von Kontraindikationen für eine systemische pharmakologische Therapie oder als ergänzende Maßnahme zur Schmerzreduktion [6]. Der Effekt einer intraartikulären Injektion von Glukokortikoiden hält über 2–4 Wochen an und kann im 4-wöchigen Abstand bis zu 3 × jährlich wiederholt werden.



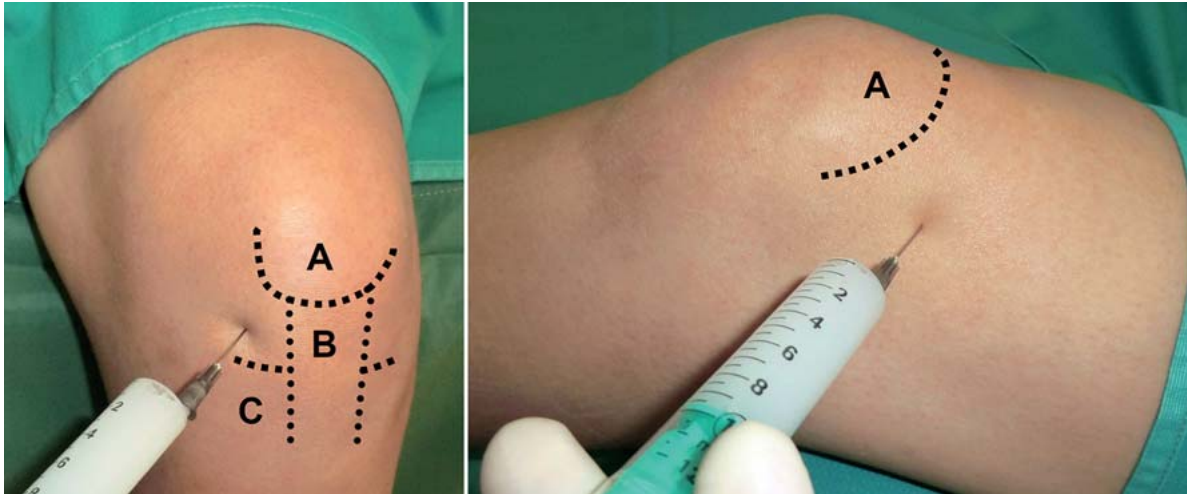

Abb. 2 ■ Intraartikuläre Injektionstechnik am Kniegelenk von anterolateral am sitzenden Patienten (links) und von superolateral am liegenden Patienten (rechts). Die Einstichstelle findet sich bei der anterolateralen Technik (linkes Bild) ca. 0,5–1,0 cm lateral des Lig. patellae und direkt über dem Gelenkspalt. Bei Injektion in den superolateralen Recessus (rechtes Bild) liegt die Einstichstelle auf Höhe des proximalen Patellapols (A = Patella, B = Lig. patellae, C = Tibiakopf) [7].

Bei schmerzhaften, jedoch nicht entzündlichen Phasen der Gonarthrose sind intraartikuläre Glukokortikoide nicht angezeigt. Diabetes mellitus stellt eine relative Kontraindikation für die Glukokortikoidinjektion dar. Die Indikation ist bei schwerer Osteoporose, Eng- und Weitwinkelglaukom sowie bei schwerer Colitis ulcerosa, Divertikulitis oder Enteroanastomosen streng zu stellen.

► **Cave. Chronischer Gebrauch kann zu Schäden des Gelenkknorpels oder periartikulärer Strukturen führen.**

**Hyaluronsäure.** Hyaluronsäure ist ein großes Glykosaminoglykanpolymer, welches als Grundgerüst für die Proteoglykane der extrazellulären Knorpelmatrix dient. Die genaue pharmakologische Wirkweise der Substanz ist nicht bekannt. Es existieren verschiedene kommerzielle Präparate, die sich hinsichtlich Molekulargewicht (500–6000 kDa), biologischer Charakteristika oder Dosierung unterscheiden.

Gängige Applikationsschemata beinhalten 3–5 intraartikuläre Injektionen in jeweils 1-wöchigen Abständen. Die Wirkung hält etwa 6–12 Monate an.

Aufgrund der möglichen tierischen Ausgangsstoffe (z.B. Hahnenkämmen) sind Hyaluronsäurepräparate bei Hühnerweißallergie kontraindiziert. Hyaluronsäure sollte nicht gleichzeitig mit anderen intraartikulär applizierbaren Arzneimitteln gegeben werden.

Aufgrund der kurzen intraartikulären Halbwertszeit von wenigen Stunden ist die Anwendung zur Verringerung

der Reibungskräfte an Gelenkoberflächen umstritten. Auch in placebokontrollierten Untersuchungen konnte kein signifikanter Effekt von Hyaluronsäure nachgewiesen werden. Zudem liegen zu wenige Daten hinsichtlich einer Hemmung des Voranschreitens der Arthrose vor. Daher wird aktuell keine Empfehlung zur Verwendung von Hyaluronsäure in der konservativen Behandlung der Gonarthrose ausgesprochen [5]. Aufgrund des niedrigen Nebenwirkungsprofils kann die intraartikuläre Injektion von Hyaluronsäure jedoch in Einzelfällen einen Stellenwert als Ergänzung zu etablierten Maßnahmen haben.

#### Autologe Blutderivate.

##### ■ Autologes konditioniertes Serum (AKS):

Bei der Verwendung von AKS wird venöses Vollblut des Patienten *in vitro* stimuliert, um die leukozytäre Produktion des antiinflammatorischen Zytokins IL-1-Rezeptorantagonist (IL-1Ra) anzuregen. Durch intraartikuläre Injektion von AKS soll die Wirkung von IL-1, dem potentesten Mediator des Knorpelkatabolismus in arthrotischen Gelenken, antagonisiert werden.

##### ■ Platelet-rich Plasma (PRP):

Die intraartikuläre Injektion von thrombozytenreichem Plasma (platelet-rich Plasma, PRP) macht sich zunutze, dass die  $\alpha$ -Granula der Thrombozyten in hoher Konzentration und in physiologischem Verhältnis jene Wachstumsfaktoren enthalten, die auch bei der anabolen Regulation des Knorpelmetabolismus eine Rolle spielen (z.B. insulinähnlicher Wachstumsfaktor I oder Fibroblastenwachstumsfaktor 2). Durch Zentrifugation werden die Thrombozyten nach Blutentnahme konzentriert und im Anschluss intraartikulär injiziert.

Aufgrund fehlender qualitativ hochwertiger klinischer Studien kann aktuell keine allgemeine Empfehlung bezüglich der Anwendung autologer Blutderivate bei der Gonarthrose ausgesprochen werden.

## Operative Therapie

### Therapieziele

Die operative Therapie der Gonarthrose gliedert sich in gelenkerhaltende und gelenkersetzende Verfahren. Die gelenkerhaltenden Eingriffe können oftmals arthroskopisch durchgeführt werden und umfassen das Débridement, markraumeröffnende Verfahren, osteochondrale Transplantation und die offene Umstellungsosteotomie. Die Vorteile arthroskopischer gegenüber offenen Verfahren sind

- eine frühere Rehabilitation sowie
- eine geringere Infektionsgefahr.

Gelenkersetzende operative Maßnahmen sind der endoprothetische Kniegelenkersatz und die Arthrodesse.

### Prinzipien

#### Therapieeskalation

Das Ziel aller operativen Maßnahmen besteht in Schmerzreduktion und Erhalt der Patientenmobilität nach Versagen der konservativen Behandlung.

Gelenkerhaltende Verfahren sollten vor gelenkersetzenden Operationen durchgeführt werden.

Im Folgenden sind zunächst operative Therapieoptionen bei femorotibialer Arthrose aufgezeigt; die operative Behandlung der patellofemorale Arthrose ist gesondert beschrieben.

### Gelenkerhaltende Maßnahmen bei femorotibialer Arthrose

#### ■ Débridement

Beim Débridement werden meist in arthroskopischer Technik oberflächliche und mechanische Störfaktoren des Gelenks wie freie Gelenkkörper oder ausgefaserte Knorpelfragmente abgetragen. Da ein Débridement die Arthroseprogression nicht abwendet, wird es jedoch nicht zur alleinigen Therapie der Gonarthrose empfohlen und von den Kostenträgern gemäß aktueller Diskussion in

Zukunft wohl nicht mehr vergütet. Bei fortgeschrittener Erkrankung ist das arthroskopische Débridement ebenfalls nur indiziert, wenn ein begründeter Verdacht auf mechanisch behindernde Knorpel- oder Meniskusanteile besteht oder eine aktivierte Gonarthrose vorliegt.

Folgeeingriffe sind sehr häufig nicht zu umgehen, werden aber durch den arthroskopischen Eingriff auch nicht kompliziert.

#### ■ Markraumeröffnende Verfahren

Markraumeröffnende Verfahren zielen auf die Schaffung von Verbindungen zwischen dem subchondralen Knochenmarkraum und einem Knorpeldefekt und werden meist in arthroskopischer Technik durchgeführt. Hierdurch wird pluripotente Stammzellen aus dem Markraum das Einwandern in die Defektregion und konsekutiv die Beteiligung an der Ausbildung von faserknorpeligem Reparaturgewebe ermöglicht, welches dem hyalinen Gelenkknorpel jedoch histologisch/strukturell und biomechanisch unterlegen ist.

**Methoden.** Je nach verwendetem Instrument und Art dieser Verbindungskanäle unterscheidet man die folgenden Verfahren:

- subchondrale Anbohrung (Pridie-Bohrung),
- Mikrofrakturierung und
- Abrasionsarthroplastik.

**Indikation.** Idealerweise kommen markraumeröffnende Verfahren zur Anwendung bei teil- oder vollschichtigen, umschriebenen, posttraumatischen Knorpeldefekten bis maximal 3 cm<sup>2</sup> Fläche bei jungen Patienten. Eine weitere Indikation sind degenerativ bedingte, lokal begrenzte, unikompartimentale Knorpelläsionen mit noch gut erhaltenem angrenzendem Knorpel bei Patienten im mittleren Lebensalter. Eine relative Indikation ist die symptomatische unikompartimentale Arthrose des älteren Patienten, die nicht mit anderen Verfahren behandelt werden kann.

**Kontraindikationen.** Kontraindikationen sind eine Überlastung des betroffenen Kompartiments durch eine zu große Beinachsenfehlstellung (> 5° Varus oder Valgus), eine Gonarthrit, Bandinstabilitäten oder eine generalisierte Gonarthrose.

**Prognose.** Prognostisch bedeutsam nach Mikrofrakturierung sind Defektgröße und -anzahl, Aktivitätsniveau sowie Patientenalter. Körperlich aktive Patienten < 30–40 Jahre zeigen bessere Ergebnisse als ältere, inaktive Patienten.

Randomisierte, kontrollierte Studien zur Evaluation von Patienten mit degenerativen Knorpelläsionen stehen aus.

## ■ Autologe Chondrozytentransplantation

Bei der klassischen autologen Chondrozytentransplantation (ACT) der 1. Generation werden Chondrozyten per Knorpelbiopsie isoliert, in Zellkultur vermehrt und in den mit einem Periostlappen abgedeckten Knorpeldefekt eingebracht. Bei den neueren matrixassoziierten Transplantationsverfahren (Matrix-associated Chondrocyte Implantation, MACI) werden die autologen Chondrozyten in einer Trägersubstanz ausgesät und diese in den Defekt eingebracht. Vollsichtige, symptomatische große Knorpeldefekte (3–10 cm<sup>2</sup>) sind die Hauptindikation. Zur Behandlung der Gonarthrose ist die ACT nicht indiziert.

## ■ Osteochondrale Transplantation

Man unterscheidet die folgenden Verfahren:

- Transplantation einzelner osteochondraler Zylinder (osteochondral Autograft Transplantation System, OATS),
- Transplantation mehrerer Zylinder im Rahmen einer Mosaikplastik,
- Kondylentransfer.

Zur höchstmöglichen Passgenauigkeit insbesondere der OATS-Zylinder stehen mit modernen diamantbesetzten Hohlfräsen (Surgical Diamond Instruments, SDI; Diamond Bone Cutting System, DBCS) qualitativ hochwertige Instrumente zur Verfügung.

Die Hauptindikation der osteochondralen Transplantation sind osteochondrale Defekte unterschiedlicher Flächenausdehnung. Bei der Gonarthrose sind diese Verfahren nicht indiziert.

## ■ Umstellungsosteotomie

Kniegelenknahe Osteotomien verlagern die Beinachse und sollen durch eine lokale Druckentlastung des geschädigten Knorpels die Ausbreitung der Knorpeldegeneration bei der Gonarthrose hemmen. Die Korrektur erfolgt meist zur Behandlung unikompartimentaler Femorotibialarthrosen beim Vorliegen einer Varus- oder Valgusfehlstellung in der Frontalebene (valgisierend/varisierend). Grundsätzlich kann aber auch jede andere der 3 Ebenen des Raumes korrigiert werden (extendierend/flektierend in der Sagittalebene oder rotierend/derotierend in der Transversalebene).

**Indikationen.** Die unikompartimentale Varusgonarthrose ist die klassische Indikation. Hier hat sich die medial öffnende, valgisierende Tibiakopfoosteotomie mit einem Plattenfixateur durchgesetzt.

Der ideale Kandidat ist der jüngere Patient (< 50 Jahre) mit stabilem Seitenbandapparat, gutem Bewegungsumfang (mindestens 110°, Flexionskontraktur < 10°) und optimalem BMI. Das durch die Umstellungsosteotomie mehrbelastete Gelenkkompartiment (z. B. laterales Kompartiment bei valgisierender Umstellung) sollte keine wesentlichen Knorpelschäden oder Meniskusdefekte aufweisen.

Das Indikationsspektrum der Umstellungsosteotomie ist nicht deckungsgleich, sondern teilweise komplementär zum unikondylären Oberflächenersatz des Kniegelenks: Bei Verlust des vorderen Kreuzbands, bei deutlicher Achsfehlstellung von Femur oder Tibia oder bei hohem Funktionsanspruch jüngerer Patienten erscheint die Umstellungsosteotomie als bessere Alternative.

**Kontraindikationen.** Kontraindikationen sind

- deutliches Übergewicht (BMI > 35),
- Knorpel- oder Meniskusdefekte im mehrbelasteten Kompartiment,
- Gonarthrit, s,
- Osteoporose,
- insuffiziente Weichteilverhältnisse.

**Durchführung.** Die Korrektur einer Deformität in der Frontalebene kann prinzipiell femoral oder tibial und zuklappend (subtraktiv), aufklappend (additiv) oder domförmig durchgeführt werden [9]. Ferner unterscheidet man einfache von biplanaren Osteotomien.

► **Die Osteotomie sollte am Ort der größten Fehlstellung erfolgen, denn hier ist der maximale Korrektoreffekt zu erzielen.**

Aus Heilungsgründen ist eine metaphysäre Lage der Osteotomie zu bevorzugen. Postoperativ sollte der Kniegelenkspalt horizontal ausgerichtet sein.

Eine präoperative Planung der durchzuführenden Osteotomie ist obligat. Hierfür sind üblicherweise die oben genannten nativradiologischen Standard- und Zusatzprojektionen erforderlich. In der eigenen Vorgehensweise erfolgt vor jeder Umstellung ein- oder zweizeitig eine Arthroskopie des Kniegelenks, insbesondere, um die Knorpelverhältnisse im femoropatellaren und nicht betroffenen femorotibialen Kompartiment abschließend beurteilen zu können.

## Prinzipien

### Regel von Nicod zur Festlegung der Lokalisation der Osteotomie (Femur oder Tibia)

- Steigt die Gelenklinie zur Traglinie des Beines an, sollte am Femur korrigiert werden.
- Fällt die Gelenklinie zur Traglinie ab, sollte tibial umgestellt werden.

Dabei gilt zu beachten, dass die Traglinie beim Genu varum medial des Kniezentrums verläuft und der Verlauf der Gelenklinie von lateral nach medial beurteilt wird. Beim Genu valgum ist der Verlauf der Gelenklinie von medial nach lateral zu beurteilen.

Bei Genu valgum und Genu varum kann zur Festlegung der Lokalisation der Osteotomie die Regel von Nicod angewendet werden (s. Infobox).

Eine ausführliche Darstellung von Indikationen, Durchführung, Vor-/Nachteilen und Komplikationen verschiedener femoraler und tibialer Osteotomien findet sich in einem vorangegangenen Beitrag dieser Schriftenreihe [10].

**Prognose.** Bei korrekter Patientenauswahl erzielen Umstellungsosteotomien in 90% der Fälle eine Schmerzreduktion und Funktionsverbesserung sowie Überlebensraten von 73% nach 5 und 52% nach 10 Jahren (endoprothetischer Oberflächenersatz als Endpunkt). In über 15-jährigen Nachuntersuchungszeiträumen findet sich nur eine leichte radiologische Progression der medialen Gonarthrose nach Tibiakopfoosteotomie.

Auch im Rahmen der rekonstruktiven Knorpelchirurgie werden Achskorrekturen bei gleichzeitig vorliegender Achsfehlstellung zum Schutz des Reparaturgewebes durchgeführt.

### Gelenkersetzende Maßnahmen bei femorotibialer Arthrose

#### ■ Endoprothetischer Kniegelenkersatz

Bestehen trotz konservativer Therapiemaßnahmen oder nach gelenkerhaltenden operativen Eingriffen persistierende Beschwerden bei fortgeschrittener Gonarthrose, so ist die Indikation zum endoprothetischen Gelenkersatz gegeben.

► Die endoprothetische Versorgung bei Gonarthrose gehört zu den erfolgreichsten operativen Eingriffen überhaupt.

Eine detaillierte Beschreibung der endoprothetischen [11] und wechselendoprothetischen Operationsverfahren [12] findet sich in vorangegangenen Beiträgen dieser Schriftenreihe, weswegen hier ihre Prinzipien und Indikationen nur kurz zusammengefasst werden.

Prinzipiell unterscheidet man folgende Methoden (Abb. 3):

- unikompartimentale Endoprothesen,
- bi-/trikompartimentale Oberflächenendoprothesen (ungekoppelt oder teilgekoppelt) und
- achsgeführte Totalendoprothesen.

#### ■ Unikompartimentale Endoprothesen

Die Indikation zur unikompartimentalen Endoprothese besteht bei vorwiegend auf ein Gelenkkompartiment beschränkter Gonarthrose; das andere Kompartiment und das Patellofemoralgelenk sollten sich weitestgehend arthrosefrei darstellen. Idealerweise sollte die Indikation durch eine vorherige Arthroskopie bestätigt werden. Die präoperative Beugekontraktur sollte  $< 10^\circ$  und die Achsfehlstellung  $< 10 - 15^\circ$  im Varus-/Valgussinn betragen.

► Voraussetzung für ein gutes Ergebnis ist ein intakter Kapsel-Band-Apparat, der imstande ist, das Gelenk postoperativ ausreichend zu stabilisieren.

In Abgrenzung zur Umstellungsosteotomie ist der unikompartimentalen Endoprothese bei älteren Patienten mit geringerem Aktivitätsanspruch, jedoch intaktem vorderem Kreuzband der Vorzug zu geben.

Der Großteil der heute zur Verfügung stehenden unikompartimentalen Implantate wird zementiert verankert. Es existieren Prothesenmodelle mit fixierter (fixed bearing) oder gleitender Polyethylenkomponente (mobile bearing). Am häufigsten erfolgt ein medialer unikompartimentaler Gelenkersatz.

Vorteile des Verfahrens sind im Vergleich zum bikompartimentalen Oberflächenersatz

- das geringere Operationstrauma und
- eine schnellere Rehabilitation mit besserer Beweglichkeit.

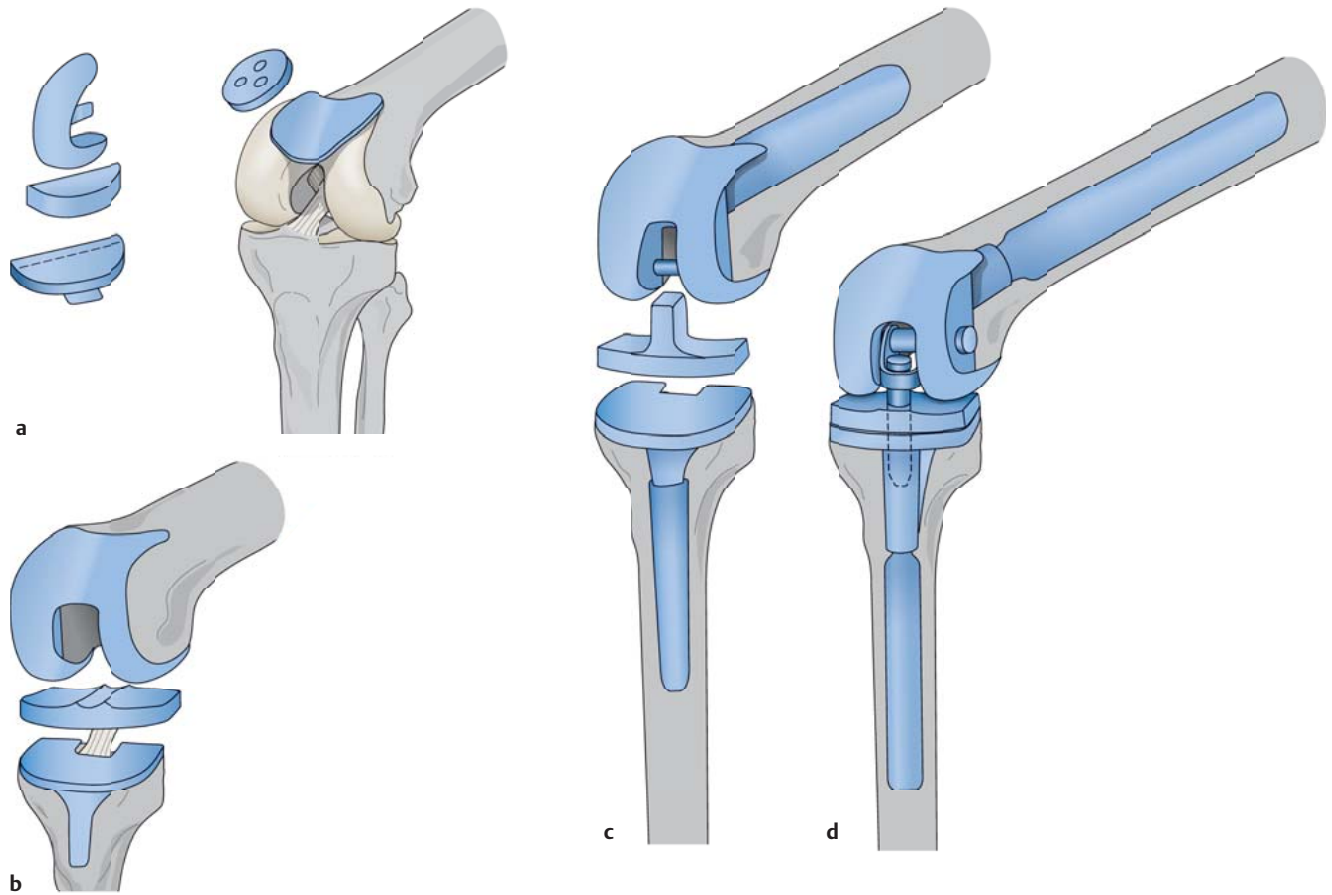


Abb. 3 ■ Verschiedene Knieendoprothesenmodelle. Prinzipiell unterscheidet man unikompartimentale Endoprothesen (a; links femorotibial oder unikondylär, rechts patellofemoral), ungekoppelte (b) oder teilgekoppelte (c) bi-/trikompartimentale Oberflächenendoprothesen und achsgeführte (gekoppelte) Totalendoprothesen (d; rotating hinge Systeme) [13].

## ■ Bi-/trikompartimentale Oberflächenendoprothesen

Beim bi- oder (wenn die retropatellare Gelenkfläche mit ersetzt wird) trikompartimentalen Oberflächenersatz werden im Wesentlichen nur die Gelenkflächen ersetzt. Auf einen Retropatellarersatz kann verzichtet werden, wenn die Patella gut erhalten ist und zentriert verläuft. Lediglich das vordere Kreuzband und bei einigen Systemen auch das hintere Kreuzband werden reseziert. So erfolgt die Gelenkführung durch die erhaltene Gelenkkapsel und ligamentäre Strukturen (Streckapparat, Kollateralbänder und ggf. hinteres Kreuzband) im Zusammenspiel mit dem Prothesendesign.

Das **Prothesendesign** variiert hinsichtlich

- Formschlüssigkeit zwischen femoraler und Polyethylenkomponente (hoch bei Round-on-round-Design; gering bei Flat-on-flat-Design),
- Beweglichkeit der Polyethylenkomponente (fixed versus mobile bearing) oder

- Lageveränderung der transepikondylären Achse während der Gelenkbewegung (single versus multi Radius Design).

Ein großer Vorteil moderner Oberflächensysteme ist ihre Modularität in Bezug auf Prothesengröße, Polyethylenstärke, Stielverlängerungen, Unterlegscheiben oder Koppungsgrad.

► **Aufgrund der längeren Standzeit gilt die zementierte Verankerung als Goldstandard.**

**Indikationen.** Die Indikation für eine ungekoppelte Oberflächenendoprothese besteht bei einer ausgeprägten bi- bzw. trikompartimentalen Gonarthrose mit stabilem bzw. operativ noch stabilisierbarem Kapsel-Band-Apparat. Die Achsenfehlstellung sollte maximal 25° in Varus- und 20° in Valgusrichtung und die Flexionskontraktur höchstens 20° betragen.



Durch Verwendung teilgekoppelter (condylar constrained) Knieendoprothesen kann der Indikationsbereich bei Fehlstellungen im Varus-/Valgussinn mit entsprechender Kollateralbandinsuffizienz erweitert werden. Hierbei stützt sich ein großer Zapfen der Polyethylenkomponente in einer interkondylären Vertiefung der femoralen Komponente ab und erzielt eine zusätzliche Stabilisierung in der Frontalebene.

**Kontraindikationen.** Kontraindikationen für Oberflächenendoprothesen bestehen bei

- hochgradigen Seitenbandinstabilitäten,
- Insuffizienz des Streckapparats,
- Genu recurvatum,
- fortgeschrittenen neuromuskulären Gelenkinstabilitäten,
- floriden Kniegelenkinfektionen.

**Prognose.** Für unterschiedliche Modelle bi- und trikompartimentaler Oberflächenersatzprothesen sind sehr gute Langzeitresultate mit 15-Jahres-Überlebensraten von über 95% beschrieben.

## ■ Achsgeführte Totalendoprothesen

**Indikationen.** Achsgeführte (gekoppelte) Totalendoprothesen sind indiziert bei schweren Gonarthrosen mit hochgradig insuffizientem, nicht mehr rekonstruierbarem Bandapparat (z. B. bei älteren Patienten oder Rheumatikern) mit hochgradiger Achsenfehlstellung (mehr als 35° in Varusrichtung und mehr als 25° in valgischer Abweichung). Weitere Indikationen umfassen hochgradige Inkongruenzen zwischen Beuge- und Streckspalt, Rotationsfehlstellungen, anteroposteriore Subluxation oder ausgedehnte Knochendefekte bei Tumorerkrankungen oder nach Gelenkinfekten.

Für Patienten unter 50 Jahren sollte aufgrund der reduzierten Rückzugsmöglichkeiten im Revisionsfall eine sehr strenge Indikationsstellung für dieses Verfahren erfolgen.

**Prothesendesign.** Achsgeführte Totalendoprothesen finden heute vorwiegend in Form der modularen Rotating-Hinge-Systeme Anwendung.

**Prognose.** Moderne Modelle sind durchaus in der Lage, langfristig gute funktionelle Ergebnisse zu erzielen. Die Standzeiten liegen allerdings unter denen von bi-/trikompartimentalen Oberflächenendoprothesen.

## ■ Arthrodesen

Die primäre Arthrodesen des Kniegelenks bei schwerer Gonarthrose hat durch die Erfolge der Endoprothetik ihren Stellenwert verloren. Relative Indikationen können bestehen bei therapieresistenten Kniegelenkinfektionen, bei neurogener Arthropathie oder bei schwersten (oft posttraumatischen) Gonarthrosen junger und körperlich schwer arbeitender Patienten, bei denen eine endoprothetische Versorgung kritisch zu sehen ist.

Die **primäre Arthrodesen** sollte durch eine knöcherne Versteifung mittels Fixateur externe oder Doppelplattenosteosynthese erfolgen.

**Sekundäre Arthrodesen** sind als Rückzugsoperation nach fehlgeschlagenem Kniegelenkersatz (z. B. bei Protheseninfektionen oder defizitärem Streckapparat) indiziert. Weil hier häufig eine primäre knöcherne Versteifung nicht möglich ist, können intramedulläre Arthrodesenimplantate zum Einsatz kommen. Bei Infektionsanamnese muss jedoch ein hohes Infektionsrisiko für das Arthrodesenimplantat bedacht werden.

## Operative Therapie der Patellofemoralarthrose

Nach Versagen der oben genannten konservativen Therapieoptionen kann eine symptomatische Retropatellararthrose eine operative Therapie erfordern. Tritt die Patellofemoralarthrose in Begleitung einer symptomatischen femorotibialen Arthrose auf, so ist ein trikompartimentaler Oberflächenersatz indiziert. Andernfalls können retropatellare Knorpelschäden zunächst durch ein arthroskopisches Débridement behandelt werden.

Markraumeröffnende Verfahren führen bei umschriebenen Läsionen zur Ausbildung eines faserknorpeligen Reparaturgewebes, zeigen jedoch meist nur einen zeitlich begrenzten Behandlungserfolg.

Auch die autologe Chondrozytentransplantation (ACT) oder osteochondrale Transplantationen weisen hier – möglicherweise aufgrund der höheren Scherkräfte im Patellofemoralgelenk – schlechtere Ergebnisse auf als bei femoralen Defekten.

Bei lokalisierter Arthrose der Patellarrückfläche wird versucht, die betroffenen Abschnitte der Gelenkfläche durch Veränderung des Patellaufs zu entlasten: Bei lateraler Retropatellararthrose kann eine Medialisierung, bei Lokalisation der Arthrose im laterodistalen Quadranten der Patellarrückfläche eine Anteromedialisierung der Tuberositas tibiae Beschwerdelinderung erzielen.

Für jüngere Patienten (< 55 Jahre) mit Patellofemoralarthrose und regelrechtem Lauf der Patella im trochlearen Gleitlager kann ein Ersatz der Patellarückfläche mit einer Polyethylenkomponente und des femoralen Gleitlagers mit einer anatomisch geformten Metallkomponente (isolierter Patellofemoralarersatz) diskutiert werden.

## Prognose

Trotz kausaler konservativer Therapiekonzepte ist die Progredienz der Knorpelzerstörung bei Gonarthrose nicht aufzuhalten. Durch die klinisch etablierten nicht pharmakologischen und pharmakologischen Ansätze kann die Gelenkfunktion unter Kontrolle der Schmerzen aber stadienabhängig und zumindest temporär erhalten werden. Kontrollierte, randomisierte klinische Studien mit längeren Nachuntersuchungsintervallen werden optimierte Konzepte zur konservativen Arthrosebehandlung auch unter Berücksichtigung neuer Behandlungsmethoden (Hyaluronsäure, autologe Blutderivate) und aktueller Entwicklungen (s. Übersicht) erarbeiten.

Bei sorgfältiger Indikationsstellung gelenkerhaltender Eingriffe kann der progrediente Verlauf degenerativer Kniegelenkerkrankungen günstig beeinflusst werden. Häufig können hierdurch mehrere Jahre bis zur endoprothetischen Versorgung gewonnen werden. Letztere sollte trotz ihrer exzellenten klinischen Ergebnisse mit dem Patienten sorgfältig abgewogen werden, denn sie weist zwar seltene, aber schwerwiegende operationsspezifische Komplikationen auf (Prothesenlockerung und -infektion). Es bleibt abzuwarten, inwieweit Veränderungen des Prothesendesigns, die Individualisierung von Implantaten oder der Einsatz der Navigation die Knieendoprothetik zukünftig beeinflussen werden.

### Übersicht

#### Aktuelle Entwicklungen in der Gonarthrosebehandlung

- intraartikuläre Injektion von Wachstumsfaktoren
- intraartikuläre Injektion von mesenchymalen Stammzellen
- Beeinflussung des Knochenstoffwechsels durch Bisphosphonate oder Vitamin D
- Hemmung kataboler Enzyme des Knorpelstoffwechsels u. a.

## Begutachtung

Als spezifische Funktionseinschränkungen bei Gonarthrose gelten

- eingeschränkte Gelenkbeweglichkeit,
- Kniegelenkerguss,
- Kapselentzündung,
- Krepitation,
- Atrophie der Oberschenkelmuskulatur oder
- ein hinkendes Gangbild.

**Gesetzliche Rentenversicherung.** Die Bewertung in der gesetzlichen Rentenversicherung soll die zumutbare Erwerbsfähigkeit des Versicherten unter den Bedingungen des allgemeinen Arbeitsmarkts einschätzen. Für Versicherte, die an einer Gonarthrose leiden oder gelenkerhaltend oder gelenkersetzend operiert wurden, ist die Erwerbsfähigkeit für leichte und mittelschwere (z. B. sitzende) Tätigkeiten anzunehmen.

**Gesetzliche Unfallversicherung.** In der gesetzlichen Unfallversicherung erfolgt eine abstrakte Schadensbewertung durch die Angabe der Minderung der Erwerbsfähigkeit (MdE).

Für die einseitige Bewegungseinschränkung geringen Grades (z. B. Streckung/Beugung bis 0–0–90°) wird eine MdE von 0–10% angegeben, 10–20% bei beidseitigem Vorliegen. Bei einer Bewegungseinschränkung stärkeren Grades (z. B. Streckung/Beugung 0–30–90°) oder auch nach endoprothetischer Versorgung liegt die MdE bei 30% bei einseitigem und bei 50% bei beidseitigem Vorliegen.

Für eine einseitige Kniegelenkarthrodese wird bei günstiger Stellung (Beugstellung von 10–15°) eine MdE von 30%, bei ungünstiger Stellung von 40–60% angegeben.

► **In einem weiteren Artikel in diesem Heft werden die entzündlichen Kniegelenkerkrankungen (Gonarthritiden) dargestellt [1].**

**Interessenkonflikt:** Die Autoren bestätigen, dass kein Interessenkonflikt vorliegt.

## Literatur

- 1 Orth P, Kohn D, Madry H et al. Entzündliche Kniegelenkerkrankungen – Gonarthrit. Orthopädie und Unfallchirurgie up2date 2016; 11: 101–115
- 2 Silverwood V, Blagojevic-Bucknall M, Jinks C et al. Current evidence on risk factors for knee osteoarthritis in older adults: a systematic review and meta-analysis. Osteoarthritis Cartilage 2015; 23: 507–515
- 3 Kellgren JH, Lawrence JS. Radiological assessment of osteo-arthrosis. Ann Rheum Dis 1957; 16: 494–502
- 4 Pape D, Seil R, Adam F et al. Bildgebung und präoperative Planung der Tibiakopfeotomie. Orthopäde 2004; 33: 122–134
- 5 McAlindon TE, Bannuru RR, Sullivan MC et al. OARSI guidelines for the non-surgical management of knee osteoarthritis. Osteoarthritis Cartilage 2014; 22: 363–388
- 6 NICE. National Institute for Health and Care Excellence. Osteoarthritis: Care and Management in Adults. NICE clinical guideline 177; 2014. Im Internet: <https://www.nice.org.uk/guidance/cg177>; Stand: 02/2014
- 7 Orth P, Madry H. Konservative Therapie der Arthrose. Orthopädie und Unfallchirurgie up2date 2013; 8: 419–436
- 8 Lorbach O, Mosser P, Pape D. Sinn oder Unsinn der „unloader braces“. Orthopäde 2014; 43: 984–987
- 9 Kohn D. Knie. Stuttgart: Thieme; 2002
- 10 Galla L, Lobenhoffer P. Achsenfehlstellungen Knie. Orthopädie und Unfallchirurgie up2date 2007; 2: 21–40
- 11 Kirschner S, Lützner J. Primäre Endoprothetik am Kniegelenk. Orthopädie und Unfallchirurgie up2date 2008; 3: 177–194
- 12 Gärtner V, Scharf H-P. Revisionsendoprothetik am Kniegelenk. Orthopädie und Unfallchirurgie up2date 2008; 3: 233–246
- 13 Fraitl CR, Flören M, Reichel H. Kniegelenk – Arthrose und Arthritis. Orthopädie und Unfallchirurgie up2date 2008; 3: 155–176

### Korrespondenzadresse

Priv.-Doz. Dr. med. Patrick Orth  
Klinik für Orthopädie und Orthopädische Chirurgie  
Zentrum für Experimentelle Orthopädie  
Universitätsklinikum des Saarlandes  
Kirrberger Straße, Gebäude 37–38  
66421 Homburg/Saar  
Telefon: 06841/1624500  
E-Mail: [patrick.orth@uks.eu](mailto:patrick.orth@uks.eu)

## CME-Fragen

CME.thieme.de

### CME-Teilnahme

- ▶ Viel Erfolg bei Ihrer CME-Teilnahme unter <http://cme.thieme.de>
- ▶ Bitte informieren Sie sich vorab online über die Gültigkeitsdauer.
- ▶ Sollten Sie Fragen zur Online-Teilnahme haben, unter <http://cme.thieme.de/hilfe> finden Sie eine ausführliche Anleitung.

Der wichtigste Risikofaktor für eine Gonarthrose ist ...

1

- A Übergewicht.
- B das weibliche Geschlecht.
- C hohes Lebensalter.
- D schwere körperliche Arbeitsbelastung.
- E Beinachsenfehlstellung.

Welches ist das Leitsymptom der Gonarthrose?

2

- A Gelenkblockaden
- B Morgensteifigkeit
- C Gelenkerguss
- D Gelenkdeformierung
- E Schmerz

Wodurch ist die Klinik der Gonarthrose gekennzeichnet?

3

- A Die Beweglichkeit ist nicht eingeschränkt.
- B Eine Ergussbildung findet sich erst in späten Stadien der Gonarthrose.
- C Osteophytäre Randaanbauten sind nicht ursächlich für die Deformität des Kniegelenks.
- D Häufig liegt Morgensteifigkeit vor.
- E Insertionstendopathien sind nicht bekannt.

Welches Verfahren spielt bei der Diagnose der Gonarthrose bislang keine nennenswerte Rolle?

4

- A Röntgen
- B Serologie
- C klinische Untersuchung
- D CT
- E MRT

Welche Therapieform wird in der Frühphase der Gonarthrose empfohlen?

5

- A elektromagnetische Feldtherapie
- B extrakorporale Stoßwellentherapie
- C transkutane elektrische Nervenstimulation
- D Iontophorese
- E Ultraschall

Eine der im Folgenden genannten Substanzen zählt nicht zu den starken Opioidanalgetika. Welche?

6

- A Methadon
- B Morphin
- C Tilidin
- D Oxycodon
- E Fentanyl

Welcher Wirkstoff zählt zu den reinen Opioidantagonisten?

7

- A Morphin
- B Tramadol
- C Tilidin
- D Naloxon
- E Pirpiramid

Eine der im Folgenden genannten Substanzen zählt nicht zu den Symptomatic slow acting Drugs in Osteoarthritis (SADOA). Welche?

8

- A Dimethylsulfoxid
- B Glukosamin
- C Diacerein
- D Chondroitinsulfat
- E Oxaceprol

Welches operative Verfahren ist bei der Gonarthrose nicht indiziert?

9

- A arthroskopisches Débridement
- B markraumeröffnende Verfahren
- C osteochondrale Transplantation
- D Umstellungsosteotomie
- E endoprothetischer Gelenkersatz

Eine der folgenden Aussagen zur Prognose der Gonarthrose ist unzutreffend. Welche?

10

- A Arthroskopisch durchgeführte gelenkerhaltende Eingriffe haben gegenüber offenen Verfahren die Vorteile einer früher einsetzenden Rehabilitation und einer geringeren Infektionsgefahr.
- B Die intraartikuläre Injektion von mesenchymalen Stammzellen gehört zu den aktuellen Entwicklungen in der Gonarthrosetherapie.
- C Die Zerstörung des Knorpels bei Gonarthrose ist nicht aufzuhalten.
- D Gelenkerhaltende Eingriffe können den progredienten Verlauf degenerativer Kniegelenkerkrankungen günstig beeinflussen.
- E Die Hyaluronsäurebehandlung ist eine wirkungsvolle und evidenzbasierte Behandlungsmethode.

