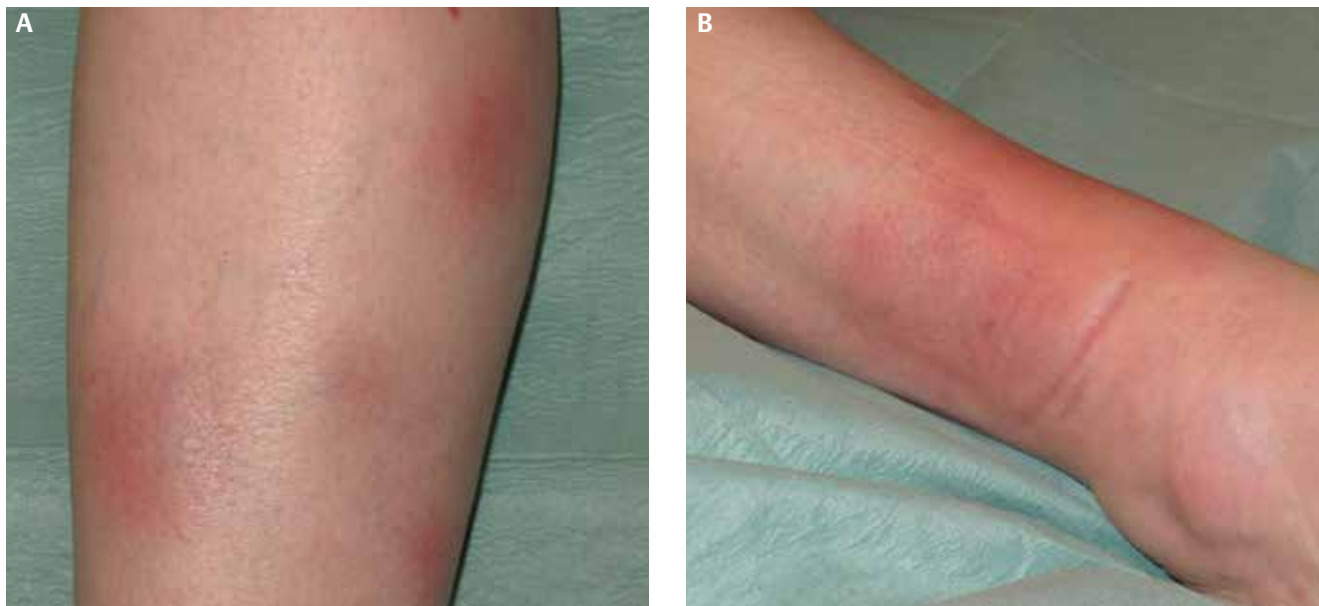


## 23-jährige Frau mit schmerzhaften Rötungen an beiden Unterschenkeln




**Abb. 1** Übersichtsaufnahme des rechten Unterschenkels (A), Detailaufnahme des rechten Knöchels (B).

Dr. med. Jörg Felber<sup>1</sup>  
 Dr. med. Marko Weber<sup>1</sup>  
 Dr. med. Benjamin T. Schleenvoigt<sup>2</sup>  
<sup>1</sup>Klinik für Innere Medizin IV,  
 Universitätsklinikum Jena  
<sup>2</sup>Zentrum für Infektionsmedizin und  
 Krankenhaushygiene, Universitäts-  
 klinikum Jena

Korrespondenz:  
 joerg.felber@med.uni-jena.de

Eine 23-jährige Frau hat seit 6 Wochen abdominelle Schmerzen und intermittierende, schmerzhafte Rötungen an beiden Unterschenkeln. Die körperliche Untersuchung ergibt eine druckschmerzhafte Resistenz im rechten Unterbauch. Bei der Inspektion der Beine zeigt sich der in ► **Abb. 1** dargestellte pathologische Hautbefund.

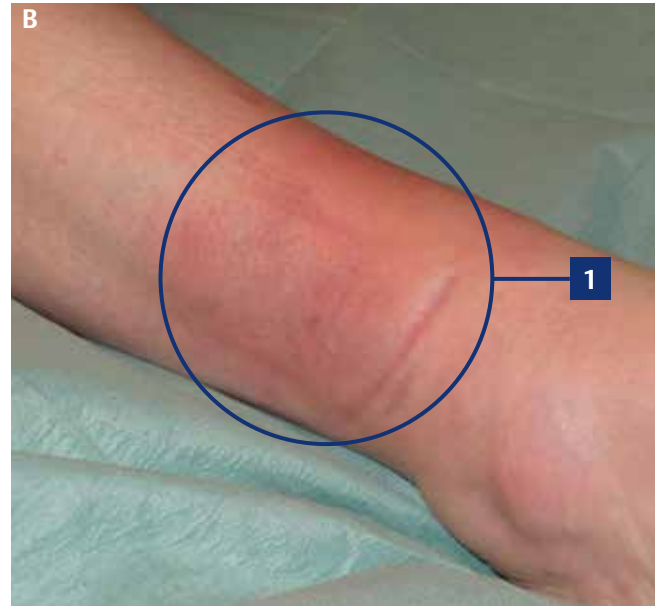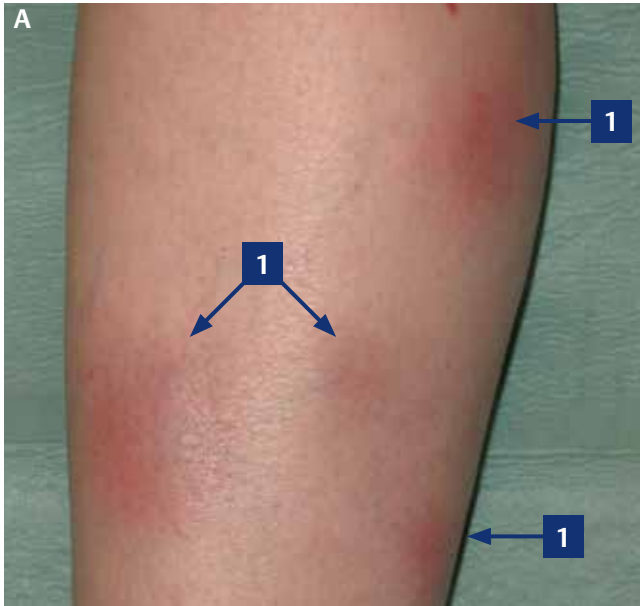
- Welcher Befund ist es?
- Erlauben der Befund und die Klinik eine Verdachtsdiagnose?
- Wenn ja, welche?
- Sind Differenzialdiagnosen möglich?
- Wenn ja, welche?



Auflösung Seite 1629

## 23-jährige Frau mit schmerzhaften Rötungen an beiden Unterschenkeln

Quiz siehe S. 1581



### Befund

1. knötchenförmige Hautrötungen an beiden Unterschenkeln

### Diagnose

- ▶ Erythema nodosum bei M. Crohn mit entzündlicher Aktivität

### Differenzialdiagnosen

- ▶ Sarkoidose, Löfgren-Syndrom
- ▶ Infektionen (Tuberkulose, Streptokokken, Yersinien, Chlamydien, Katzenkratzkrankheit, Toxoplasmose)
- ▶ Reaktion auf Arzneimittel (z. B. Sulfonamide, orale Kontrazeptiva)
- ▶ rheumatisches Fieber
- ▶ Morbus Behçet

### Erläuterung

Hautveränderungen sind ein häufiger Befund bei Patienten mit chronisch entzünd-

lichen Darmerkrankungen (CED) [1]. Neben der Haut kann sich eine CED extraintestinal auch

- ▶ okulär (Uveitis, Episkleritis, Skleritis),
- ▶ muskuloskeletal (periphere Arthritis, axiale Arthropathien) und
- ▶ hepatobiliär (primär sklerosierende Cholangitis, chronische Autoimmunhepatitis, Overlap-Syndrom).

manifestieren [2, 3]. Das Pyoderma gangraenosum gehört ebenfalls zu den CED-assoziierten Hauterkrankungen [4].

Bei einem Erythema nodosum ist das subkutane Fettgewebe unter Beteiligung der Kapillarwände akut entzündet. In der Folge bilden sich die charakteristischen schmerzhaften Knötchen. Typische Prädiaktionsstellen sind

- ▶ Unterschenkelstreckseiten,
- ▶ Kniegelenke,
- ▶ Sprunggelenke,
- ▶ seltener auch Arme und Gesäß.

Es handelt sich um eine allergische Überreaktion (Typ III) der Haut. Der Befund erlaubt eine Blickdiagnose. Das Erythem kann im Zusammenhang mit zahlreichen

Grunderkrankungen auftreten [5]. Um bei einem klinischen Verdacht die Ursache einzugrenzen, können u. a. folgende Untersuchungen sinnvoll sein:

- ▶ Stuhluntersuchung (Yersinien),
- ▶ Rachenabstrich (Streptokokken),
- ▶ Röntgen-Thorax (Sarkoidose, Tuberkulose)
- ▶ endoskopische Untersuchungen (CED)

Die Therapie besteht vor allem darin, die zugrundeliegende Erkrankung zu behandeln bzw. das auslösende Agens abzusetzen.

- Zur symptomatischen Therapie gehören
- ▶ nicht-steroidalen Antiphlogistika (z. B. Indometacin, Acetylsalicylsäure) und
  - ▶ Kaliumjodid (lokal) [5].

### Literatur

- 1 Isene R, Bernklev T, Høie O et al. Extraintestinal manifestations in Crohn's disease and ulcerative colitis: results from a prospective, population-based European inception cohort. *Scand J Gastroenterol* 2015; 50: 300–305

Vollständiges Literaturverzeichnis unter <http://dx.doi.org/10.1055/s-0041-103199>

- 2 Van Assche G, Dignass A, Bokemeyer B et al. Second European evidence-based consensus on the diagnosis and management of ulcerative colitis part 3: special situations. *J Crohns Colitis* 2012; 7: 1–33
- 3 Van Assche G, Dignass A, Reinisch W et al. The second European evidence-based Consensus on the diagnosis and management of Crohn's disease: Special situations. *J Crohns Colitis* 2010; 4: 63–101
- 4 Weizman A, Huang B, Berel D et al. Clinical, serologic, and genetic factors associated with pyoderma gangrenosum and erythema nodosum in inflammatory bowel disease patients. *Inflamm Bowel Dis* 2014; 20: 525–533
- 5 Blake T, Manahan M, Rodins K. Erythema nodosum – a review of an uncommon panniculitis. *Dermatol Online J* 2014; 20: 22376