

Signos en Neuroradiología

Federico Roca¹

¹Neuroradiología diagnóstica y terapéutica, Secretario General de SORDIC, miembro de FAARDIT, miembro del Colegio Argentino de Neurointervencionismo (CANI)

Rev Argent Radiol 2020;84:136.

Address for correspondence Federico Roca, Neuroradiología diagnóstica y terapéutica, Secretario General de SORDIC, miembro de FAARDIT, miembro del Colegio Argentino de Neurointervencionismo (CANI), (e-mail: federoca@gmail.com).

Pablo Sartori. Signos en Neuroradiología. Buenos Aires: Ediciones Journal

El libro *Signos en Neuroradiología* aparece como una importante y necesaria herramienta diagnóstica para el escritorio del neuroradiólogo.

Su autor, Pablo Sartori, con reconocidos y destacados colaboradores, realiza una detallada descripción de los principales signos radiológicos de diversas patologías neurológicas. Con una finalidad didáctica e ilustrativa, el libro reúne cerca de un centenar de signos, ordenados en categorías según la patología y con una excelente correlación con imágenes de tomografía computada o resonancia magnética.

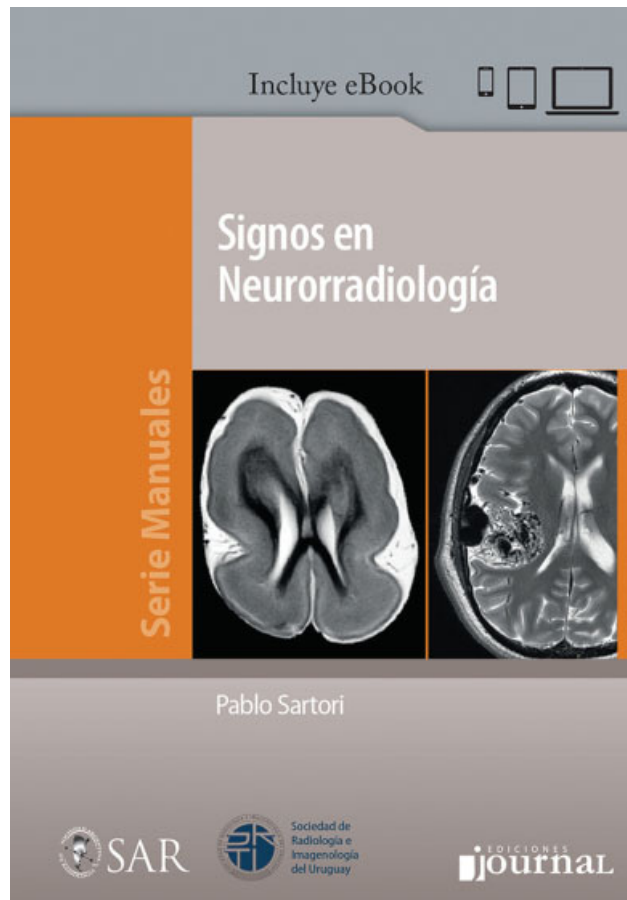
Cada capítulo está dedicado a una patología o región anatómica específica, a los que se suma un capítulo de signos varios. Estos desarrollan una exhaustiva descripción de los signos radiológicos principales, de fácil lectura e interpretación, con sus correspondientes diagnósticos diferenciales, facilitando la fijación de conocimientos con su correlato imagenológico.

Su lectura resultará de gran interés, ideal para residentes en formación o para refrescar conocimientos a los especialistas.

La mayor parte de los signos radiológicos descriptos se evidencian en resonancia magnética nuclear, solo 13 exclusivamente en tomografía computada y algunos pocos en angiografía digital ("bocanada de humo") o radiografía ("cráneo de algodón").

La gran variedad de signos radiológicos incluidos permite al lector asociar la imagen con la patología específica, lo que favorece el aprendizaje y la fijación del contenido.

Se describen numerosos signos relacionados con objetos de la vida diaria (satélite, cuerda, tridente), otros relativos a animales (ojos, cabeza, garra), geográficos (monte Fuji) o del alfabeto griego (tau, delta).



Más de 100 imágenes separadas por categorías complementan y dan color a la descripción de estos intrigantes signos neuroradiológicos.

DOI <https://doi.org/10.1055/s-0040-1722200>.
ISSN 1852-9992.

© 2020. Sociedad Argentina de Radiología. All rights reserved. This is an open access article published by Thieme under the terms of the Creative Commons Attribution-NonDerivative-NonCommercial-License, permitting copying and reproduction so long as the original work is given appropriate credit. Contents may not be used for commercial purposes, or adapted, remixed, transformed or built upon. (<https://creativecommons.org/licenses/by-nc-nd/4.0/>)

Thieme Revinter Publicações Ltda., Rua do Matoso 170, Rio de Janeiro, RJ, CEP 20270-135, Brazil