



# Artrite séptica da sínfise púbica em adultos: Relato de caso\*

## *Septic Arthritis of the Pubic Symphysis in Adult: A Case Report*

Pedro José Labronici<sup>1</sup> Augusto Khede Tavares<sup>2</sup> Luiz Henrique Penteado Silva<sup>3</sup>  
Robinson Esteves Santos Pires<sup>4</sup> Vincenzo Giordano<sup>5</sup> Fabrício Bolpato Loures<sup>6</sup>

<sup>1</sup> Serviço de Ortopedia e Traumatologia, Hospital Santa Teresa, Petrópolis, RJ, Brasil

<sup>2</sup> Serviço de Ortopedia e Traumatologia, Hospital Santa Teresa, Petrópolis, RJ, Brasil

<sup>3</sup> Serviço de Trauma, Hospital do Trauma e Hospital Escola São Vicente de Paulo, Passo Fundo, RS, Brasil

<sup>4</sup> Universidade Federal de Minas Gerais, Belo Horizonte, MG, Brasil

<sup>5</sup> Serviço de Ortopedia e Traumatologia Prof. Nova Monteiro, Hospital Municipal Miguel Couto, Rio de Janeiro, RJ, Brasil

<sup>6</sup> Universidade Estadual do Rio de Janeiro, Rio de Janeiro, RJ, Brasil

Endereço para correspondência Pedro José Labronici, Av. Roberto Silveira, 187, apto 601, Petrópolis, RJ, 25685-040, Brasil (e-mail: plabronici@globo.com).

Rev Bras Ortop 2021;56(2):268–270.

### Resumo

A artrite séptica da sínfise púbica é uma condição rara. Os fatores de risco são trauma, infecção de baixo grau, procedimentos urológicos ou ginecológicos, tumores malignos da pelve, prática de esportes e uso de drogas intravenosas. O presente relato descreve um caso de artrite séptica da sínfise púbica em um paciente do sexo masculino, de 23 anos, sem história de cirurgias pélvicas, infecções prévias ou atividade física intensa. A artrite foi diagnosticada pela hemocultura que revelou crescimento de *Enterococcus sp* + leveduras, e o paciente foi tratado com antibioticoterapia. Este caso enfatiza a importância de exames complementares no auxílio do tratamento da artrite séptica da sínfise púbica, e demonstra que procedimentos invasivos, tais como a punção da sínfise púbica, podem não ser necessários.

### Palavras-chave

- ▶ artrite séptica
- ▶ osteíte
- ▶ sínfise púbica

### Abstract

Septic arthritis of the pubic symphysis is a rare condition. Risk factors include trauma, low-grade infection, urological or gynecological procedures, malignant tumors of the pelvis, sports, and intravenous drug abuse. This report describes a case of septic arthritis of the pubic symphysis in a 23-year-old male patient with no history of pelvic surgery, previous infections, or intense physical activity. Arthritis was diagnosed by blood culture positive for *Enterococcus spp.* and yeasts, and the patient was treated with antibiotics. This case emphasizes the importance of complementary exams to aid the treatment of septic arthritis of the pubic symphysis and shows that an invasive procedure, such as pubic symphysis puncture biopsy, may not be required.

### Keywords

- ▶ septic arthritis
- ▶ osteitis
- ▶ pubic symphysis

\* Trabalho realizado no Serviço de Ortopedia e Traumatologia, Hospital Santa Teresa, Petrópolis, RJ, Brasil.

recebido  
21 de Maio de 2020  
aceito  
17 de Setembro de 2020  
Publicado online  
Março 22, 2021

DOI <https://doi.org/10.1055/s-0040-1721843>.  
ISSN 0102-3616.

© 2021. Sociedade Brasileira de Ortopedia e Traumatologia. All rights reserved.

This is an open access article published by Thieme under the terms of the Creative Commons Attribution-NonDerivative-NonCommercial-License, permitting copying and reproduction so long as the original work is given appropriate credit. Contents may not be used for commercial purposes, or adapted, remixed, transformed or built upon. (<https://creativecommons.org/licenses/by-nc-nd/4.0/>)

Thieme Revinter Publicações Ltda., Rua do Matoso 170, Rio de Janeiro, RJ, CEP 20270-135, Brazil

## Introdução

A artrite séptica da sínfise púbica é uma condição rara, e frequentemente causada por *Staphylococcus aureus* e *Pseudomonas aeruginosa*.<sup>1-5</sup> A infecção pode ser causada por embolização secundária devido a bacteremia ou disseminação contígua de infecção de tecidos moles. Os fatores de risco são trauma, infecção de baixo grau, procedimentos urológicos e ginecológicos, tumores malignos da pelve, esportes e uso de drogas intravenosas.<sup>5</sup> Os aspectos clínicos incluem febre, dor na região abdominal, pélvica, ou na virilha que se acentua com a posição de pé e caminhando, dor com movimentação do quadril e marcha dolorosa claudicante.<sup>2-4</sup> A dificuldade de suspeita de patologia da região púbica, devido a sua raridade e apresentações atípicas, pode resultar em atraso do diagnóstico e terapia.<sup>2,4</sup> Nosso propósito neste artigo é alertar para uma localização rara de infecção na sínfise púbica auxiliando no diagnóstico diferencial de dor abdominal e no tratamento precoce.

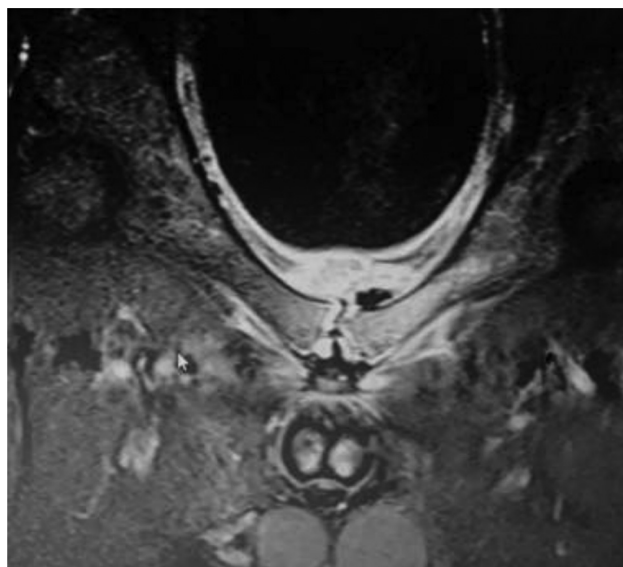
## Relato de caso

Um paciente do sexo masculino, de 23 anos, hígido, professor, foi admitido no serviço de emergência no dia 10/06/2019 referindo dor no quadril, bilateralmente, de início 11 dias antes da consulta. A dor teve início na região do quadril esquerdo, e o paciente relatava febre há 8 dias, porém negava trauma, atividade física de alta demanda, e quadro infeccioso prévio.

Ao exame físico, o paciente se apresentava lúcido; orientado; febril (38,8°C); taquicárdico (108 bpm); sem sinais flogísticos ou infecciosos na ectoscopia de pelve e membros inferiores; com dor difusa à palpação entre a sínfise púbica e a região anterolateral de quadril bilateralmente, que se acentuava à esquerda; com força muscular reduzida (M2) para flexão de quadril e extensão da perna; sem alterações sensitivas e nos demais grupos musculares.

A imagem de ressonância magnética (RM) do quadril esquerdo do paciente, realizada no dia 03/06/19, mostrava sinais de peritendinite insercional do glúteo mínimo, porém sem alterações na articulação da sínfise púbica. Foram obtidos exames no momento da internação, demonstrando: 18.100/mm<sup>3</sup> leucócitos, 18 bastões, velocidade de hemossedimentação (VHS) de 82 mm/1<sup>a</sup> hora e proteína-C reativa (PCR) de 162 mg/dl. No dia 10/06/2019, ocasião de sua internação, foi solicitada radiografia do tórax, hemocultura, com quatro amostras, elementos anormais do sedimento (EAS) e urinocultura. Foi solicitada nova RM da pelve, sendo observada imagem compatível com quadro de artrite séptica da articulação da sínfise púbica (–Figura 1). Foi iniciado o tratamento com ciprofloxacino 400 mg IV 12/12h associado à vancomicina no dia seguinte à internação. O resultado da hemocultura revelou aumento de *Enterococcus sp* + leveduras e radiografia de tórax e urinocultura negativas.

No dia 17/06/19, o paciente apresentava melhora significativa, incluindo recuperação de força do membro, controle do quadro algico e melhora dos marcadores laboratoriais. Optou-se, portanto, por seguir com tratamento com antibioticoterapia venoso. O paciente foi mantido em tratamento



**Fig. 1** Imagem de ressonância magnética da pelve em short inversion time inversion recovery mostrando coleção líquida na região da sínfise púbica.

com antibioticoterapia venosa (ciprofloxacino e vancomicina) apresentando melhora evolutiva e remissão total das queixas a partir de 04/07/19 (**Quadro 1**). Após 4 semanas de antibioticoterapia venosa, o paciente recebeu alta com prescrição de ciprofloxacino oral (500 mg de 12/12h) por mais 60 dias e acompanhamento ambulatorial.

## Discussão

Este relato de caso demonstra a importância dos exames complementares no diagnóstico da artrite séptica da sínfise púbica sem necessidade de procedimentos invasivos.

A artrite séptica da sínfise púbica se diferencia da osteíte púbica em vários aspectos. A osteíte púbica é uma entidade caracterizada por dor pélvica, marcha com base ampla e lesão óssea nas margens da sínfise púbica. É uma inflamação autolimitante secundária a um trauma, cirurgia pélvica e parto ou estresse (frequentemente em atletas). A artrite séptica da sínfise púbica deve ser suspeitada em pacientes com início agudo de dor na região pélvica, febre e sintomas com envolvimento sistêmico.<sup>4</sup> Clinicamente, esses sintomas incluem dor na região abdominal, pélvica ou inguinal que aumenta na posição ortostática ou caminhando, podendo causar claudicação. O diagnóstico também deveria ser considerado quando há presença de dor testicular, perineal ou coxas.<sup>2-4</sup> Apesar da apresentação da artrite séptica e da artrite inflamatória da sínfise púbica serem clinicamente similares, a primeira se diferencia por sua gravidade, dor mais intensa e presença de febre.<sup>2-4</sup>

Apesar da radiografia convencional demorar de 2 a 4 semanas para demonstrar sinais de comprometimento da articulação da sínfise púbica, ela pode auxiliar a excluir outras etiologias.<sup>1</sup> Os primeiros sinais de artrite séptica com osteomielite do púbis são lesão unilateral, presença de sequestro ósseo ou fratura por estresse, e, finalmente, destruição óssea.<sup>1,2,4</sup> Wilmes et al.<sup>5</sup> avaliaram a extensão das

**Quadro 1** Evolução do paciente pelos exames laboratoriais

	10/06	11/06	12/06	17/06	24/06	03/07	05/07
Leucócitos (/mm <sup>3</sup> )	18.100	11.900	15.450	9.010	12.260	5.380	4.690
Bastonetes (%)	18	7	8	1	2	5	2
PCR (mg/dL)	162,8	155,1		18,4	6,5		1,9
VHS (mm/1 <sup>a</sup> hora)	82	62	90	88	71		25

anormalidades pélvicas (com injeções de contraste articular) e realizaram aspiração da sínfise para análise de material, guiada por meio da tomografia computadorizada. Vários autores indicam aspiração articular guiada pela ultrasonografia ou tomografia computadorizada para proporcionar um diagnóstico da presença de infecção.<sup>2-4</sup> Porém, este procedimento invasivo pode ser evitado na presença de culturas sanguíneas positivas.<sup>3</sup> O exame de imagem *gold standard* é a imagem de ressonância magnética, pois apresenta uma excelente sensibilidade (com especificidade comparável ao scanner). As sequências utilizadas são com supressão de gordura (*fat sat*, *short inversion time inversion recovery*), que aumenta a visibilidade dos bordos inflamados, auxiliando no diagnóstico.<sup>1</sup>

Segundo a literatura, para distinguir entre artrite séptica e inflamatória, a biópsia e cultura são necessárias.<sup>6,7</sup> Porém, quando a hemocultura é positiva, pode-se iniciar o tratamento com antibióticos e observar a melhora clínica com testes laboratoriais (hemograma, PCR, VHS). Ghislain et al.<sup>8</sup> relataram não haver estudos randomizados controlados avaliando normas de antibióticos para o tratamento da artrite séptica da sínfise púbica quando a punção é negativa. Neste paciente, o resultado da hemocultura revelou crescimento de *Enterococcus sp* + leveduras, e foi optado pelo tratamento com antibioticoterapia (ciprofloxacino e vancomicina), sem realização de punção da sínfise púbica para a confirmação do diagnóstico.

O agente infeccioso mais comum é o *S. aureus*, seguido de *P. aeruginosa*, *Escherichia coli*, bactéria anaeróbica, *Salmonella species*, *Streptococcus species* e *Brucella species*.<sup>8</sup> O tratamento inicial com antibiótico intravenoso deve ser seguido de tratamento oral durante pelo menos 4 semanas, e o acompanhamento deve ser continuado até o VHS normalizar (o que frequentemente leva aproximadamente três meses). Desbridamento cirúrgico e curetagem na sínfise púbica são indicados em pacientes com graves complicações, tais como diástase pélvica, devido a necrose óssea, perfuração da bexiga, instabilidade pélvica e dor severa que não responde ao antibiótico.<sup>9,10</sup>

A artrite séptica da sínfise púbica é uma entidade rara e, dependendo dos resultados dos exames complementares, tais como hemocultura positiva, RM e marcadores de combate da infecção, os pacientes podem ser tratados de forma conservadora, e procedimentos invasivos, tais como a punção da sínfise púbica, podem não ser necessários.

#### Conflito de Interesses

Os autores declaram não haver conflito de interesses.

#### Referências

- Jarlaud T, Railhac JJ, Sans N, De Paulis F. Symphyse pubienne normale et pathologique: apport de l'imagerie. J Radiol 2001;82(3 Pt 2):425-436, quiz 437-438
- Knoeller SM, Uhl M, Herget GW. Osteitis or osteomyelitis of the pubis? A diagnostic and therapeutic challenge: report of 9 cases and review of the literature. Acta Orthop Belg 2006;72(05): 541-548
- Charles P, Ackermann F, Brousse C, Piette AM, Blétry O, Kahn JE. [Spontaneous streptococcal arthritis of the pubic symphysis]. Rev Med Interne 2011;32(07):e88-e90
- Ross JJ, Hu LT. Septic arthritis of the pubic symphysis: review of 100 cases. Medicine (Baltimore) 2003;82(05):340-345
- Wilmes D, Omoumi P, Squifflet J, Cornu O, Rodriguez-Villalobos H, Yombi JC. Osteomyelitis pubis caused by *Kingella kingae* in an adult patient: report of the first case. BMC Infect Dis 2012; 12:236
- Gamble JG, Simmons SC, Freedman M. The symphysis pubis. Anatomic and pathologic considerations. Clin Orthop Relat Res 1986;(203):261-272
- Bouza E, Winston DJ, Hewitt WL. Infectious osteitis pubis. Urology 1978;12(06):663-669
- Ghislain L, Heylen A, Alexis F, Tintillier M. Septic arthritis of the pubic symphysis: an atypical abdominal pain. Acta Clin Belg 2015;70(01):46-49
- Fricker PA, Taunton JE, Ammann W. Osteitis pubis in athletes. Infection, inflammation or injury? Sports Med 1991;12(04): 266-279
- Grace JN, Sim FH, Shives TC, Coventry MB. Wedge resection of the symphysis pubis for the treatment of osteitis pubis. J Bone Joint Surg Am 1989;71(03):358-364