

Artroplastia de resección de hombro como salvamento para infecciones recalcitrantes. Estado actual de la técnica a propósito de dos casos

Shoulder resection arthroplasty as a salvage procedure for recalcitrant infections. Current state of the art regarding two cases

Lucas Arbeloa-Gutierrez¹  Antonio Arenas-Miquelez² 

¹ Departamento de Ortopedia y Traumatología, Hospital García-Orcoyen, Estella, España

² Macquarie University Hospital, Sydney, Australia

Address for correspondence Lucas Arbeloa-Gutierrez, MD, Departamento de Ortopedia y Traumatología, Hospital García-Orcoyen, Santa Soria 6, Estella, 31200, España (e-mail: lukasarbeloa@gmail.com).

Rev Chil Ortop Traumatol 2020;61:101–107.

Resumen

Introducción y Objetivos La artroplastia de resección de hombro (ARH) se presenta como una técnica obsoleta y una opción no válida en la actualidad, debido a la evolución de las técnicas quirúrgicas y de los implantes. Pero, como consecuencia del aumento exponencial del uso de artroplastias de hombro, están aumentando en paralelo el número de fracasos e infecciones, con necesidad de revisión y rescate. Es por ello que, en determinadas situaciones y pacientes, esa técnica vuelve a ser una opción necesaria como salvataje, aunque tiene un alto coste funcional. El objetivo de nuestro trabajo, es presentar dos casos de artroplastia de resección de hombro como una opción válida de tratamiento en la actualidad y la revisión de la literatura.

Palabras clave

- ▶ Artroplastia de resección de hombro
- ▶ Artroplastia de hombro
- ▶ Infección
- ▶ Artroplastia de hombro infectada
- ▶ Procedimiento de salvamento

Casos Se presentan dos casos de ARH como tratamiento de rescate, en un caso de osteomielitis crónica de cabeza humeral y un caso de infección de hemiarthroplastia de hombro. Ambos pacientes se encontraban sin dolor y libres de infección con un seguimiento de más de 30 meses. En un caso la funcionalidad fue limitada con un Constant de 45 pero el otro caso la funcionalidad fue aceptable con un Constant de 67.

Conclusiones La ARH sigue siendo una técnica útil tras el fracaso de procedimientos de revisión, para resolver infecciones protésicas recalcitrantes u osteomielitis. Los resultados funcionales son pobres, por lo que debe reservarse para pacientes con baja demanda funcional y como salvataje, tras agotar otras opciones.

Abstract

Introduction and Objectives shoulder resection arthroplasty (SRA) is currently considered as an outdated technique, due to the advances in surgical techniques and new prosthesis designs. However, with the exponential increase in the use of shoulder arthroplasties, the number of failures and infections is equally increasing, as well as the revisions and salvage procedures. In certain situations, SRA is therefore a necessary solution, although it grossly compromise shoulder function. The aim of our

received
April 4, 2020
accepted
August 25, 2020

DOI <https://doi.org/10.1055/s-0040-1719022>.
ISSN 0716-4548.

Copyright © 2020 by Thieme Revinter Publicações Ltda, Rio de Janeiro, Brazil

License terms



Keywords

- ▶ shoulder resection arthroplasty
- ▶ shoulder arthroplasty
- ▶ Infection
- ▶ shoulder prosthesis infection
- ▶ salvage procedure

study is to present two cases who underwent SRA as a valid treatment option nowadays and a literature review.

Cases We present two cases of SRA as salvatage treatment. First case in a chronic humeral head osteomyelitis and second in a partial shoulder prosthesis recalcitrant infection. Both patients had complete pain relief and infection was solved with a follow-up over 30 months. In the first case, postoperative shoulder function was limited with a Constant–Murley score of 45. In the second case, function was fairly good with a Constant of 67.

Conclusions SRA remains a valuable technique after the failure of revision procedures, as a salvage for recalcitrant prosthetic infections or osteomyelitis. The functional results are poor, so it should be reserved for patients with low functional demand and as salvatage procedure, after assess other options.

Introducción

La artroplastia de resección de hombro (ARH) fue un recurso muy empleado en la patología gleno-humeral a finales del siglo XIX y principios del siglo XX, pero con el avance de la medicina y la tecnología su uso fue disminuyendo gradualmente. Las principales indicaciones de la ARH eran fracturas-luxaciones complejas, artritis séptica con osteomielitis, artrosis gleno-humeral y otros procesos como heridas de guerra o tuberculosis.¹ La aparición de alternativas para el tratamiento de esos procesos como las artroplastias de hombro (AH), inicialmente hemiarthroplastia y prótesis total anatómica (PTA), y posteriormente la prótesis reversa de hombro (PRH), hizo que el papel de la ARH fuera abandonado o como mínimo relegada a situaciones de salvamento, excepcionales.

Sin embargo, con el desarrollo de las AH, ha habido un incremento exponencial del uso de las PTA y sobre todo de las PRH en los últimos años.² De forma paralela, ha aumentado el número de fracasos de las mismas, siendo la causa principal la inestabilidad seguida de las infecciones peri-prótésicas, y la necesidad de revisión de los mismos.^{3,4} En la actualidad la prevalencia de infección en artroplastias primarias es de entre el 0,4% y el 2,9%, entre el 2-18% en PRH⁵ siendo de entre el 4% y el 15,4% en la cirugía de revisión.⁶ Previsiblemente, el incremento de infecciones protésicas recalcitrantes e infecciones en cirugías de revisión va a generar un nuevo incremento en el uso de la ARH como salvamento, ya que en ocasiones es la única técnica prudente cuando otras técnicas fracasan.⁷ Por ello, la principal indicación para la ARH ha cambiado de fracturas complejas y artritis séptica, a revisiones por infección de AH y tras múltiples revisiones.⁸ También es una técnica empleada como cirugía de salvamento en casos de tumores alrededor del hombro.⁹

El objetivo de nuestro estudio es presentar los resultados de dos casos de ARH como cirugía definitiva tras infección de AH y osteomielitis de cabeza humeral y valorar, a través de la revisión de la literatura, si es una opción válida como cirugía de rescate en la situación actual.

Casos Clínicos**Caso 1**

Paciente varón de 71 años con antecedentes de Psoriasis y DM tipo II que presentó una artritis séptica por *Staphylococcus Aureus*, tras una infiltración intra-articular de corticoides. Ese proceso no se resolvió con dos cirugías de limpieza quirúrgica, primero artroscópica y después abierta y antibioterapia endovenosa prolongada durante más de 40 días. Presentó una complicación con osteomielitis de cabeza humeral, diagnosticada mediante Resonancia magnética (RM) (► **Figura 1**), con elevación persistente de los parámetros infecciosos, velocidad de sedimentación glomerular y proteína C reactiva (VSG y PCR). Tras 5 meses de tratamiento antibiótico, y ante la ausencia de resolución de la infección, de acuerdo con el paciente, que demandaba una solución definitiva para su proceso, y ya que no era la extremidad dominante, se decidió realizar una ARH (► **Figura 2**). La cirugía se llevó a cabo a través del abordaje deltopectoral empleado previamente para la limpieza de la artritis séptica. La resección humeral se realizó hasta el tejido óseo sano sangrante libre de infección por debajo de las tuberosidades, y se realizó también un desbridamiento amplio de las partes blandas sin fresado de la glena. En ese caso, los tendones de los músculos subescapular y supraespinoso pudieron ser reinsertados con puntos transóseos por debajo del nivel de resección. Los cultivos realizados durante la cirugía fueron negativos, seguramente por la toma de antibióticos hasta el momento de la intervención. Tras la cirugía, se inició una rehabilitación postoperatoria inmediata, comenzando con ejercicios pasivos durante las tres primeras semanas y posteriormente ejercicios activos-asistidos durante otras 6 semanas.

El paciente se encontraba libre de infección al final de los 36 meses de seguimiento manteniendo valores de PCR y VSG en rangos de normalidad y sin nuevas imágenes de osteomielitis en las radiografías. El dolor disminuyó de 6 a 0, según la escala visual analógica (EVA), y en ese caso, la función fue pobre (Activa: Rotación externa (RE) 15°, Rotación interna (RI) 25°, Abducción (ABD) 70°, Flexión (Flex) 60°; Pasiva: RE 20°, RI 25°, ABD 80°, Flex 80°) aunque similar a la previa de la intervención,

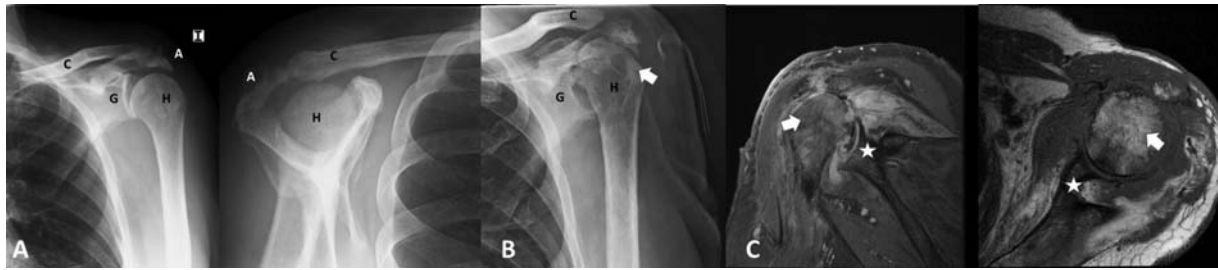


Fig. 1 A. Radiografías AP y Outlet de hombro izquierdo previas a la primera limpieza quirúrgica de artritis séptica. Ya se aprecia alteración a nivel de la cortical superolateral de la cabeza humeral (H). G (Glenoides), C (Clavícula), A (Acromion). B. Radiografía AP de hombro izquierdo tras 4 meses de evolución de la artritis séptica, donde se aprecia desestructuración de la cabeza humeral (flecha) por osteomielitis. C. Imágenes de RM en T2 con cortes coronal y axial de hombro izquierdo donde se aprecian signos de osteomielitis de la cabeza humeral (flechas). Estrella (glenoides).

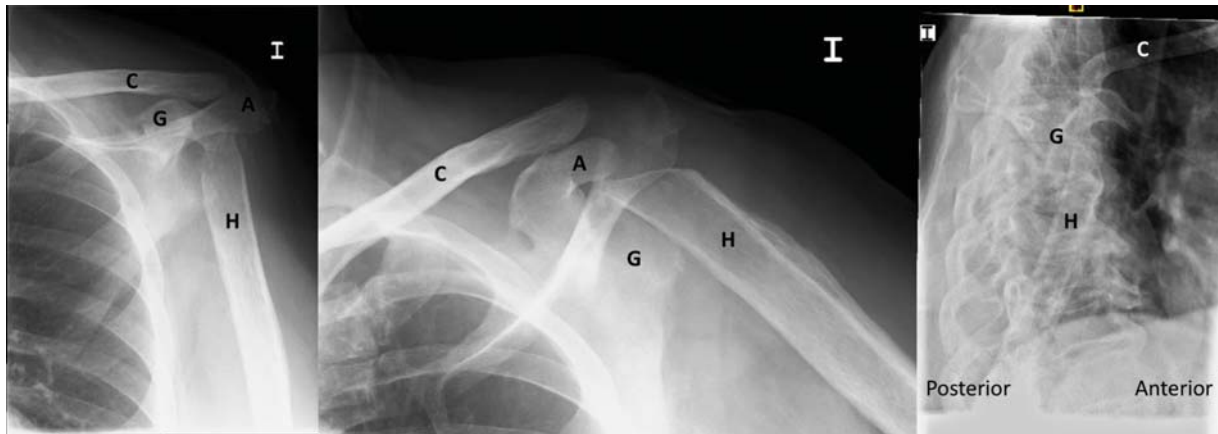


Fig. 2 Radiografías AP, axial y transtorácica de hombro izquierdo tras artroplastia de resección de hombro. H (cabeza humeral). G (Glenoides), C (Clavícula), A (Acromion).

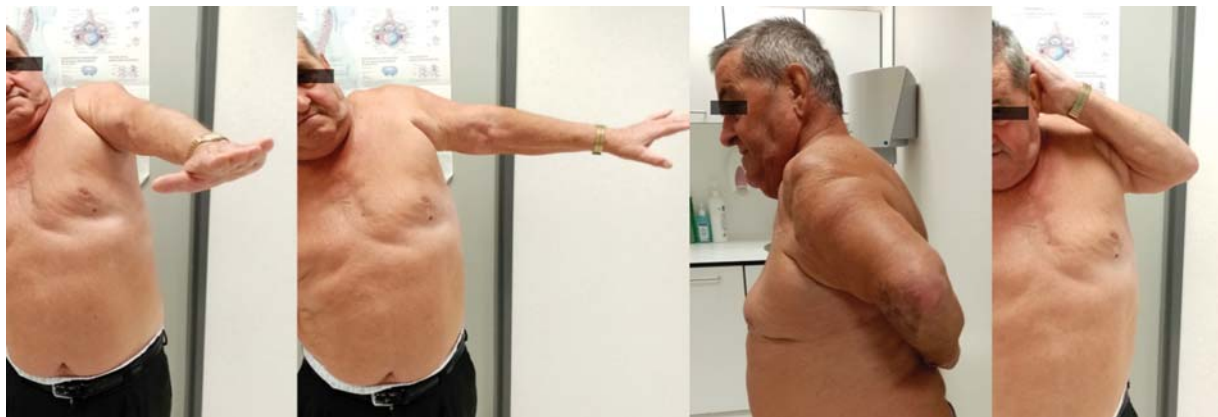

Fig. 3 Imágenes clínicas de la movilidad activa del paciente del caso 1 al final del seguimiento. Antepulsión, Abducción, Rotación interna y rotación externa.

salvo la rotación externa que disminuyó 10°. El test de Constant al final del seguimiento, era de 45 puntos (► **Figuras 3**) y el paciente estaba satisfecho con el resultado siendo capaz de realizar las actividades de la vida diaria sin ayuda y no fueron necesarias otras intervenciones hasta la fecha.

Caso 2

Paciente varón de 52 años diagnosticado de trastorno esquizotípico dependiente y tutelado, pero autónomo,

presentó, tras una crisis convulsiva, fractura-luxación posterior gleno-humeral izquierda. A pesar de tratarse de una fractura en 4 partes (Neer), por la edad del paciente fue tratado inicialmente mediante osteosíntesis con placa Philos® (DePuy Synthes, Eimattstrasse 3 4436 Oberdorf, Switzerland), mediante abordaje deltopectoral, que fracasó a los pocos días con la movilización de la extremidad. Una semana después se realizó una revisión mediante HA de húmero cementada tipo Equinox® (Exactech 2322 NW,

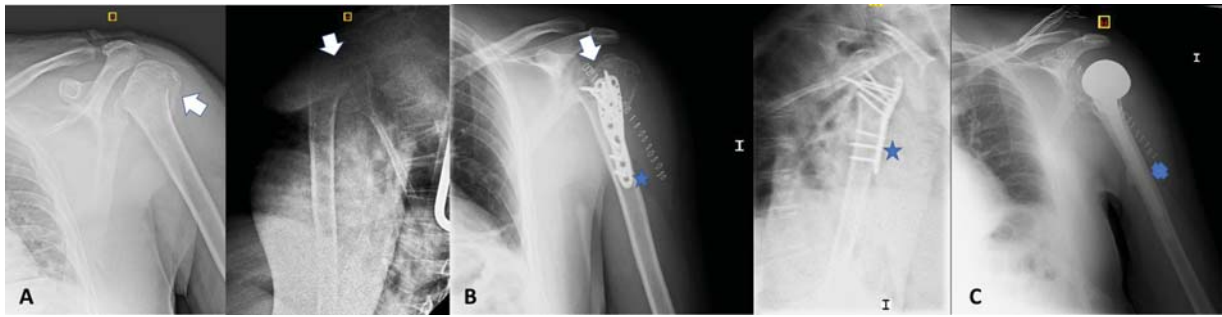


Fig. 4 A. Radiografías AP y transtorácica de hombro izquierdo donde se aprecia fractura en 4 partes de extremo proximal de húmero (flechas). B. Radiografías postoperatorias de hombro izquierdo tras osteosíntesis de la fractura con placa Philos (estrellas). Se aprecia desplazamiento de la cabeza y las tuberosidades (flecha). C. Radiografía AP de hombro izquierdo tras rescate mediante prótesis parcial cementada Equinoxe (cruz).

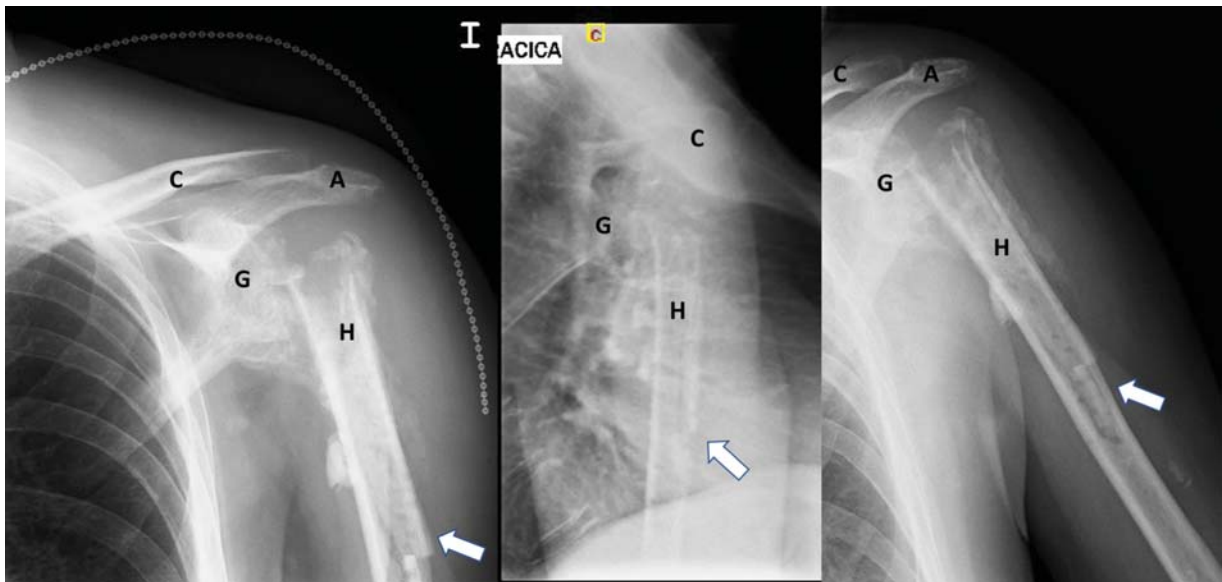


Fig. 5 Radiografías AP, transtorácica y axial de hombro izquierdo tras ARH (8 meses postoperatorio). Se aprecian secuelas de la osteotomía en sarcófago realizada para la extracción del vástago cementado (flechas). H (cabeza humeral). G (Glenoides), C (Clavícula), A (Acromion).

Gainesville, FL, USA). En el postoperatorio inmediato, comenzó con fiebre alta y sintomatología general con exudado purulento en la herida. En los cultivos, creció un *Enterobacter Cloacae* por lo que se decidió limpieza quirúrgica manteniendo el implante, siguiendo antibioterapia endovenosa durante 4 semanas (→Figura 4). Ante la ausencia de resolución de la infección y empeoramiento del cuadro general, se decidió revisión quirúrgica y ARH valorando la baja demanda funcional del paciente y al tratarse de la extremidad no dominante. Fue necesario una osteotomía en sarcófago para la extracción del vástago cementado y en ese caso, los tendones del manguito rotador no pudieron ser reinsertados (→Figura 5). El cartílago de la glena tampoco fue fresado en ese caso. La rehabilitación postoperatoria fue similar a la llevada a cabo en el primer caso, comenzando con ejercicios pasivos durante las tres primeras semanas y posteriormente ejercicios activos-asistidos durante otras 6 semanas.

El paciente se encontraba libre de infección a los 30 meses de seguimiento con ausencia de clínica infecciosa y normalización de los parámetros de infección (VSG y PCR).

El dolor disminuyó de 4 a 0, según la EVA y en ese caso, la función fue aceptable (Activa: RE 35°, RI 35°, Abducción 90°, Flexión 100°; Pasiva: RE 30°, RI 30°, Abducción 100°, Flexión 110°), manteniendo un test de Constant de 67 puntos al final del seguimiento (→Figura 6). Otras intervenciones no fueron necesarias, el paciente está satisfecho con el resultado, es autónomo y necesita ayuda para determinadas actividades, pero similar al caso descrito previamente.

Discusión

La decisión de realizar una ARH es complicada y en muchas ocasiones, como en nuestros casos, discutible, debido a sus malos resultados funcionales⁵ y a la dificultad de su rescate posterior, por lo que está recomendado en casos excepcionales, en pacientes con baja demanda funcional o como procedimiento de salvamento.

Con el aumento del número de AH también se ve un aumento en el número de revisiones, debido principalmente a la inestabilidad, aflojamiento, fracturas periprotésicas y también a las infecciones.³ Tras el fracaso aséptico de una AH

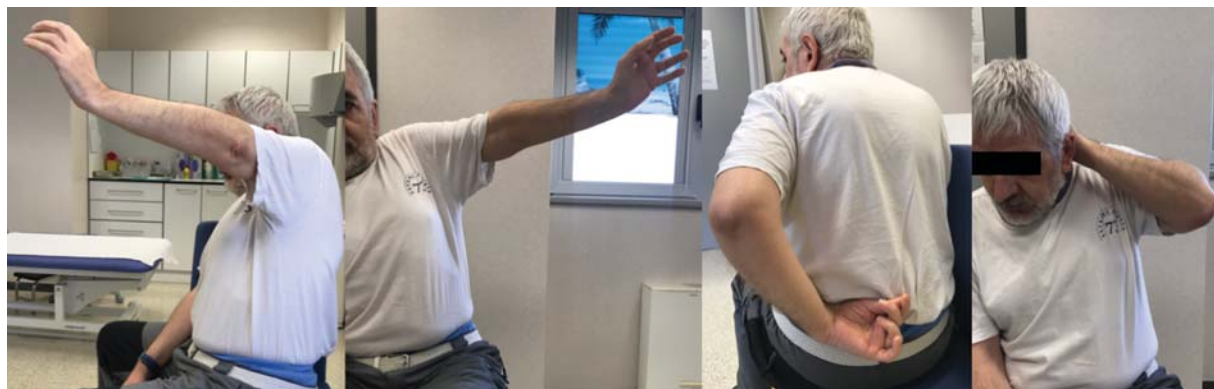

Fig. 6 Imágenes clínicas de la movilidad activa del paciente del caso 2 al final del seguimiento. Antepulsión, Abducción, Rotación interna y rotación externa.

el tratamiento habitual es una revisión quirúrgica en un tiempo, siendo lo más frecuente el empleo de una PRH^{10,11} mientras que en casos de infección protésica, diferentes tratamientos han sido propuestos, aunque el mejor procedimiento sigue siendo controvertido.¹² La ARH no es de elección como primera opción en esos casos y otros tratamientos deben ser valorados inicialmente. En infecciones agudas, el tratamiento de elección inicial es el lavado quirúrgico y desbridamiento reteniendo los implantes, ya que la tasa de éxito es elevada y no cierra la puerta a otros tratamientos¹³, mientras que en casos de infecciones subagudas o crónicas, el desbridamiento tiene una alta tasa de persistencia de infección^{14,15} por lo que se recomienda la retirada y sustitución protésica en uno o dos tiempos. La revisión en dos tiempos es el *Gold Standard* de tratamiento^{16,17} aunque publicaciones recientes reportan iguales o mejores tasas de remisión de la infección⁵ y mejor funcionalidad¹⁸ con el recambio en un solo tiempo quirúrgico. Además, la tasa de insatisfacción tras el tratamiento en dos tiempos es elevada, alcanzando hasta el 40% de los pacientes en alguna serie.¹⁹

El mayor problema radica en los fracasos de esas revisiones, en aflojamiento e infecciones de PRH, en pacientes frágiles o en situaciones de infecciones recalcitrantes u osteomielitis, donde la preservación de los implantes implica un alto riesgo de fracaso o incluso el compromiso de la vida del paciente por sepsis. Además, la revisión de las PRH es complicada y las opciones son muy limitadas, debido a la pérdida de estructura ósea y a la tensión de los tejidos blandos.²⁰ Es en esos casos, donde la ARH asociada a una sinovectomía y antibioterapia agresiva debe ser considerada.²¹ En la revisión de Gauci y col.,¹⁰ hasta el 10% de las AH que precisaron revisión, terminaron en ARH o espaciador definitivo.

La técnica quirúrgica para ARH es habitualmente un procedimiento estandarizado, incluyendo variantes propuestas por algunos autores. El abordaje más empleado es el deltopectoral o a través de incisiones de cirugías previas, como en los casos presentados. Se realiza un desbridamiento amplio y retirada de la prótesis y del cemento si están presentes, asociado a abundantes lavados. Para la extracción del cemento se recomienda el uso de múltiples osteotomos e incluso un dispositivo de ultrasonidos, para

asegurar que no permanecen elementos que puedan perseverar la infección¹⁹. En ocasiones, una osteotomía puede ser necesaria para la extracción del vástago de la prótesis²⁰ como en uno de nuestros casos en los que fue necesario realizar un sarcófago para la extracción del vástago cementado. En infecciones, la resección ósea debe ser agresiva hasta el nivel de hueso sano.¹³ Es importante la toma de biopsias para cultivos microbiológicos y estudio anatomopatológico, así como una abundante irrigación de los tejidos. Verhelst y col.,¹³ recomiendan, si es posible, mantener las tuberosidades y el remanente de manguito rotador viable, ya que demostraron mejores resultados funcionales en sus estudios. En nuestros casos, no fue posible mantener las tuberosidades y los resultados funcionales fueron similares a otras series publicadas.

Las complicaciones con este procedimiento son muy raras y sólo hay documentados dos fracturas intraoperatorias durante la retirada de implantes.⁸ La principal complicación postoperatoria es la persistencia de infección, que puede alcanzar hasta el 33% en alguna serie¹⁴ aunque es muy raro que esos pacientes requieran nuevas intervenciones.^{13,18}

Los resultados en cuanto a la remisión de la infección y mejoría del dolor son muy satisfactorios, llegando a tasas de curación de entre 70-100%^{7,8,13,14,18,22-26} (→ **Tabla 1**) y mejoría del dolor de alrededor de 4-5 puntos en la escala VAS^{8,20} a costa de una pobre funcionalidad con un Constant de alrededor de 30 puntos.⁵ Eso se cumple también en nuestros casos ya que ambos estaban libres de enfermedad, mejoraron entre 4-6 puntos en la VAS y el Constant era bajo, aunque algo más alto que en otros estudios. El bajo resultado en la escala de Constant es debido principalmente a la pérdida de fuerza y de movilidad. Por esa razón, se recomienda reservar la ARH para el paciente frágil con baja demanda funcional, tras el fracaso de uno o más procedimientos de revisión o cuando el stock óseo hace imposible otra cirugía.^{10,14} Otras opciones posibles de tratamiento de salvamento incluirían la artrodesis/fusión gleno-humeral,²⁷ la artroplastia de resección-interposición²⁸ muy poco usada en la actualidad y el espaciador de cemento definitivo, que no mejora el resultado funcional y de curación con respecto a la ARH.^{13,14}

Creemos que es necesario un mejor estudio un estudio a fondo de esta situación para establecer unas pautas que guíen el tratamiento más adecuado en cada grupo de pacientes.

Tabla 1 Estudios que incluyen pacientes en los que se ha realizado una artroplastia de resección como tratamiento tras una infección protésica de hombro: número de pacientes, seguimiento, curación de la infección y funcionalidad final, valorada mediante el test de Constant.

Autor/Año	Número de pacientes	Media seguimiento (meses)	Pacientes libres de infección	Porcentaje pacientes libres de infección	Puntuación final Constant
Braman y col., 2006	7	48,0	7	100	–
Coste y col., 2004	10	32,0	7	70,0	30
Debeer y col., 2006	7	9	6	85,7	25,7
Ghijssels y col., 2013	8	43,8	7	87,5	28
Jaquot y col., 2015	3	36,0	2	66,6	27
Ortmaier y col., 2014	4	73,7	4	100	17
Rispoli y col., 2007	13	99,6	13	100	–
Romano y col., 2012	6	42,0	6	100	32
Sperling y col., 2001	21	20,4	15	71,4	–
Verhelst y col., 2011	3	46,8	2	66,6	38
Weber y col., 2011	5	48,0	5	100	33

Nuestro estudio presenta las limitaciones derivadas del número escaso de pacientes tratados y el carácter retrospectivo de los mismos con esa técnica en el salvamento de infecciones recalcitrantes, pero nuestra intención es incrementar la conciencia sobre el aumento de casos de infección protésica sobre el aumento de casos complejos de infecciones protésicas de hombro en los que una de las posibles opciones a valorar es la ARH.

Conclusiones

Aunque es aventurado sacar conclusiones a partir de casos, tras la revisión de la literatura podemos decir que la artroplastia de resección de hombro sigue siendo una técnica útil tras el fracaso de otros procedimientos de revisión y como tratamiento definitivo para resolver infecciones protésicas recalcitrantes u osteomielitis.

El resultado funcional es pobre, por lo que es importante la indicación reservada para pacientes con baja demanda funcional y como salvamento tras agotar otras opciones.

Conflicto de intereses

Los autores declaran no tener ningún conflicto de intereses.

Referencias

- Cofield RH. Shoulder arthrodesis and resection arthroplasty. *Instr Course Lect* 1985;34:268–277
- Zumstein MA, Pinedo M, Old J, Boileau P. Problems, complications, reoperations, and revisions in reverse total shoulder arthroplasty: a systematic review. *J Shoulder Elbow Surg* 2011;20(01):146–157
- Boileau P. Complications and revision of reverse total shoulder arthroplasty. *Orthop Traumatol Surg Res* 2016;102(1, Suppl): S33–S43
- Bonnevialle N, Dauzères F, Toulemonde J, Elia F, Laffosse JM, Mansat P. Periprosthetic shoulder infection: an overview. *EFORT Open Rev* 2017;2(04):104–109

- Marcheggiani Muccioli GM, Huri G, Grassi A, et al. Surgical treatment of infected shoulder arthroplasty. A systematic review. *Int Orthop* 2017;41(04):823–830
- Levy JC, Triplet J, Everding N. Use of a functional antibiotic spacer in treating infected shoulder arthroplasty. *Orthopedics* 2015;38(06):e512–e519
- Ghijssels S, Stuyck J, Debeer P. Surgical treatment algorithm for infected shoulder arthroplasty: a retrospective analysis of 17 cases. *Acta Orthop Belg* 2013;79(06):626–635
- Rispoli DM, Sperling JW, Athwal GS, Schleck CD, Cofield RH. Pain relief and functional results after resection arthroplasty of the shoulder. *J Bone Joint Surg Br* 2007;89(09):1184–1187
- Angelini A, Mavrogenis AF, Trovarelli G, et al. Extra-articular shoulder resections: outcomes of 54 patients. *J Shoulder Elbow Surg* 2017;26(11):e337–e345
- Muh SJ, Streit JJ, Lenarz CJ, et al. Resection arthroplasty for failed shoulder arthroplasty. *J Shoulder Elbow Surg* 2013;22(02):247–252
- Gauci MO, Cavalier M, Gonzalez JF, et al. Revision of failed shoulder arthroplasty: epidemiology, etiology, and surgical options. *J Shoulder Elbow Surg* 2020;29(03):541–549
- Wagner ER, Hevesi M, Houdek MT, Cofield RH, Sperling JW, Sanchez-Sotelo J. Can a reverse shoulder arthroplasty be used to revise a failed primary reverse shoulder arthroplasty?: Revision reverse shoulder arthroplasty for failed reverse prosthesis *Bone Joint J* 2018;100-B(11):1493–1498
- Mercurio M, Castioni D, Iannò B, Gasparini G, Galasso O. Outcomes of revision surgery after periprosthetic shoulder infection: a systematic review. *J Shoulder Elbow Surg* 2019;28(06):1193–1203
- Verhelst L, Stuyck J, Bellemans J, Debeer P. Resection arthroplasty of the shoulder as a salvage procedure for deep shoulder infection: does the use of a cement spacer improve outcome? *J Shoulder Elbow Surg* 2011;20(08):1224–1233
- Jacquot A, Sirveaux F, Roche O, Favard L, Clavert P, Molé D. Surgical management of the infected reversed shoulder arthroplasty: a French multicenter study of reoperation in 32 patients. *J Shoulder Elbow Surg* 2015;24(11):1713–1722
- Garrigues GE, Zmistowski B, Cooper AM, Green AICM Shoulder Group. Proceedings from the 2018 International Consensus Meeting on Orthopedic Infections: management of periprosthetic shoulder infection. *J Shoulder Elbow Surg* 2019;28(6S):S67–S99
- Romanò CL, Borens O, Monti L, Meani E, Stuyck J. What treatment for periprosthetic shoulder infection? Results from a multicentre retrospective series. *Int Orthop* 2012;36(05):1011–1017

- 18 George DA, Volpin A, Scarponi S, Haddad FS, Romanò CL. Does exchange arthroplasty of an infected shoulder prosthesis provide better eradication rate and better functional outcome, compared to a permanent spacer or resection arthroplasty? a systematic review. *BMC Musculoskelet Disord* 2016;17:52
- 19 Goetti P, Gallusser N, Antoniadis A, Wernly D, Vauclair F, Borens O. Advanced septic arthritis of the shoulder treated by a two-stage arthroplasty. *World J Orthop* 2019;10(10):356–363
- 20 Coste JS, Reig S, Trojani C, Berg M, Walch G, Boileau P. The management of infection in arthroplasty of the shoulder. *J Bone Joint Surg Br* 2004;86(01):65–69
- 21 Assenmacher AT, Alentorn-Geli E, Dennison T, et al. Two-stage reimplantation for the treatment of deep infection after shoulder arthroplasty. *J Shoulder Elbow Surg* 2017;26(11):1978–1983
- 22 Debeer P, Plasschaert H, Stuyck J. Resection arthroplasty of the infected shoulder: a salvage procedure for the elderly patient. *Acta Orthop Belg* 2006;72(02):126–130
- 23 Braman JP, Sprague M, Bishop J, Lo IK, Lee EW, Flatow EL. The outcome of resection shoulder arthroplasty for recalcitrant shoulder infections. *J Shoulder Elbow Surg* 2006;15(05):549–553
- 24 Sperling JW, Kozak TK, Hanssen AD, Cofield RH. Infection after shoulder arthroplasty. *Clin Orthop Relat Res* 2001;(382):206–216
- 25 Ortmaier R, Resch H, Hitzl W, Mayer M, Stundner O, Tauber M. Treatment strategies for infection after reverse shoulder arthroplasty. *Eur J Orthop Surg Traumatol* 2014;24(05):723–731
- 26 Weber P, Utzschneider S, Sadoghi P, Andress HJ, Jansson V, Müller PE. Management of the infected shoulder prosthesis: a retrospective analysis and review of the literature. *Int Orthop* 2011;35(03):365–373
- 27 Scalise JJ, Iannotti JP. Glenohumeral arthrodesis after failed prosthetic shoulder arthroplasty. *J Bone Joint Surg Am* 2008;90(01):70–77
- 28 Milbrink J, Wigren A. Resection arthroplasty of the shoulder. *Scand J Rheumatol* 1990;19(06):432–436