



# Síndrome do túnel do carpo aguda por trombose da artéria mediana: Relato de caso\*

## *Acute Carpal Tunnel Syndrome due to Persistent Median Artery thrombosis: Case report*

Yussef Ali Abdouni<sup>1</sup> João Pedro Farina Brunelli<sup>2</sup> Marco Antônio Soares Munia<sup>3</sup>

<sup>1</sup> Departamento de Ortopedia e Traumatologia, Irmandade da Santa Casa de Misericórdia de São Paulo, São Paulo, SP, Brasil

<sup>2</sup> Grupo de Cirurgia da Mão, Irmandade da Santa Casa de Misericórdia de São Paulo, São Paulo, SP, Brasil

<sup>3</sup> Departamento de Cirurgia Vascular, Hospital Israelita Albert Einstein, São Paulo, SP, Brasil

Endereço para correspondência João Pedro Farina Brunelli, MD, R. Dr. Cesário Mota Júnior, 112, Vila Buarque, São Paulo, SP, 01221-010, Brasil (e-mail: brunelli.joao@gmail.com).

Rev Bras Ortop 2023;58(2):347–350.

### Resumo

#### Palavras-chave

- ▶ síndrome do túnel do carpo
- ▶ trombose
- ▶ artérias
- ▶ síndrome compressiva

A síndrome do túnel do carpo é a neuropatia compressiva mais comum do membro superior, afetando ~ 4% da população geral. O quadro clínico caracteriza-se por dor e, principalmente, parestesia no território do nervo mediano, de início insidioso e, nos casos mais graves, observa-se perda de força e atrofia da musculatura tenar. Trata-se de patologia extremamente comum na prática diária de cirurgia da mão, e na maior parte dos casos pode ser tratada com métodos conservadores. Apresentamos aqui um caso atípico de síndrome do túnel do carpo, de surgimento agudo, desencadeado pela trombose da artéria mediana persistente, quadro associado com embolização distal e hipoperfusão do membro.

### Abstract

#### Keywords

- ▶ carpal tunnel syndrome
- ▶ thrombosis
- ▶ arteries
- ▶ compressive syndrome

Carpal tunnel syndrome is the most common compressive neuropathy of the upper limb, affecting ~ 4% of the general population. The clinical picture is characterized by pain and, mainly, paresthesia in the median nerve territory, of insidious onset and, in the most severe cases, loss of strength and atrophy of the thenar musculature is observed. It is an extremely common pathology in the daily practice of hand surgery, and in most cases, it can be treated with conservative methods. We present here an atypical case of carpal tunnel syndrome, of acute onset, triggered by persistent median artery (PMA) thrombosis, condition associated with distal embolization and hypoperfusion of the limb.

\* Trabalho desenvolvido no Departamento de Ortopedia e Traumatologia, Irmandade da Santa Casa de Misericórdia de São Paulo, São Paulo, SP, Brasil.

recebido  
10 de Abril de 2020  
aceito  
05 de Maio de 2020  
article published online  
Setembro 25, 2020

DOI <https://doi.org/10.1055/s-0040-1714228>.  
ISSN 0102-3616.

© 2020. Sociedade Brasileira de Ortopedia e Traumatologia. All rights reserved.  
This is an open access article published by Thieme under the terms of the Creative Commons Attribution-NonDerivative-NonCommercial-License, permitting copying and reproduction so long as the original work is given appropriate credit. Contents may not be used for commercial purposes, or adapted, remixed, transformed or built upon. (<https://creativecommons.org/licenses/by-nc-nd/4.0/>)  
Thieme Revinter Publicações Ltda., Rua do Matoso 170, Rio de Janeiro, RJ, CEP 20270-135, Brazil

## Introdução

A síndrome do túnel do carpo é a neuropatia compressiva mais comum do membro superior, afetando ~ 4% da população geral.<sup>1</sup> O quadro clínico caracteriza-se por dor e, principalmente, parestesia no território do nervo mediano, de início insidioso e, nos casos mais graves, observa-se perda de força e atrofia da musculatura tenar.<sup>2</sup> O túnel do carpo é um canal osteofibroso, inelástico, tendo como teto o ligamento carpal transversal, por onde passam 10 estruturas: os 4 flexores superficiais e os 4 flexores profundos dos dedos, o flexor longo do polegar e o nervo mediano.

A etiologia da compressão do nervo mediano no interior do canal carpiano está relacionada à diminuição do conteúdo ou ao aumento do conteúdo. Dentre os fatores congênitos possivelmente associados ao desencadeamento dos sintomas, encontramos a persistência da artéria mediana, descrita desde 1958 como um achado intraoperatório na síndrome do túnel do carpo.<sup>3</sup>

A artéria mediana é um resquício embrionário que pode persistir em 1 a 16% da população.<sup>4</sup> É a artéria dominante na mão embrionária, mas Kleinert et al.<sup>5</sup> observaram participação significativa da artéria mediana no arco palmar superficial em apenas 0,5% dos casos. É uma variação anatômica que aparece como um vaso satélite do nervo mediano, seguindo seu trajeto na face anterior do antebraço, passando abaixo do retináculo dos flexores e se estendendo para a região palmar. Existe grande variabilidade na origem da artéria mediana, podendo surgir da artéria radial, da artéria ulnar ou ainda da artéria interóssea anterior. Seu diâmetro varia de 0,8 a 2,5mm, com média de 1,3mm, e está frequentemente associada ao nervo mediano bipartido.<sup>6,7</sup>

A relação entre a persistência da artéria mediana e a síndrome do túnel do carpo, de evolução crônica, foi enfatizada por Lavey et al.<sup>8</sup> Barfred et al.<sup>9</sup> observaram dois grupos com comportamento distinto: um com os sintomas típicos, de início insidioso e evolução crônica, e o outro com sintomas agudamente desencadeados, com dor e parestesia intensas. No primeiro grupo, o achado cirúrgico foi o de uma artéria mediana púrvia enquanto no segundo havia trombose da artéria. Outros autores também relataram a trombose da artéria mediana como causa de um quadro agudo de síndrome do túnel do carpo.<sup>9</sup> Nesses casos, a eletroneuromiografia geralmente não é capaz de confirmar o diagnóstico, uma vez que o quadro é desencadeado por uma isquemia aguda do nervo e as alterações detectáveis pelo exame, relacionadas à degeneração axonal, não estão presentes no início. Assim, frente a suspeita clínica, a ultrassonografia com doppler é o exame mais indicado para a confirmação diagnóstica.<sup>10</sup>

Como a instalação e a evolução da trombose ocorrem rapidamente, os sintomas surgem de forma intensa e o tratamento, para os casos agudos, é o cirúrgico, com abertura do canal e ressecção da artéria trombosada, o que geralmente leva a alívio imediato dos sintomas.<sup>3,6</sup>

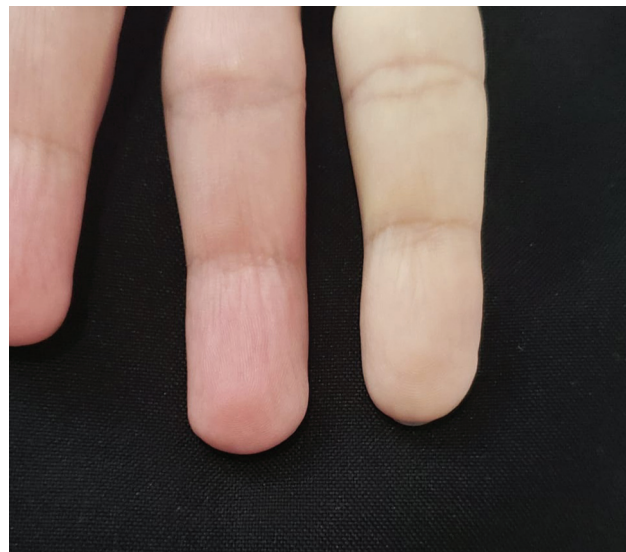Apresentamos aqui um caso atípico de síndrome do túnel do carpo, de surgimento agudo, desencadeado pela trombose da artéria mediana persistente.

## Relato de caso

Paciente do sexo masculino, 54 anos, branco, sinistro, empresário, portador de HIV, em uso de esquema tríplice antirretroviral (tenofovir, dolutegravir e lamivudina). Ele procurou o pronto-socorro referindo o indicador da mão esquerda frio, pálido, com dor e dormência acentuadas havia 1 dia (► **Figura 1**). Negava sintomas semelhantes antes deste episódio. A equipe de cirurgia vascular foi chamada e, não observando patência do arco palmar pelo teste de Allen, solicitou uma angiogramia (► **Figura 2**), que mostrou uma artéria mediana persistente e calibrosa, sendo predominante na circulação da mão, com sinais de trombose ao nível do canal carpiano e embolização para a artéria digital do 2º dedo. Foi introduzida terapia anticoagulante com enoxiparina 60mg subcutânea, 2 vezes ao dia, associada a um vasodilatador arterial periférico (alprostadil 40 µg em infusão intravenosa, 2 vezes ao dia).

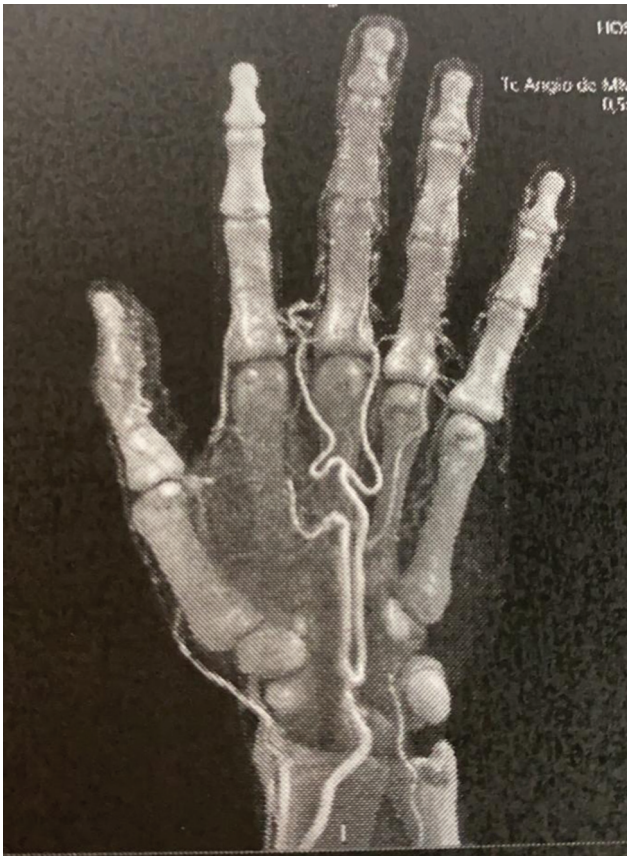Foi solicitada a avaliação da equipe de cirurgia da mão que, na positividade dos testes de Phalen e Tinel no lado acometido, indicou tratamento cirúrgico, que foi realizado no dia seguinte. No intraoperatório, foi observada a artéria mediana calibrosa sob o ligamento transversal e, após a abertura do mesmo, a artéria encontrava-se pulsante, endurecida no seu trajeto intracanal (► **Figura 3A-B**). Não foi realizada a ressecção do segmento trombosado, pois a artéria mediana era dominante na mão e, com a terapia medicamentosa instituída, esperava-se a recanalização do vaso.

No primeiro dia pós-operatório o paciente já referia melhora importante da dor e da parestesia, mas mantinha perfusão mais lenta e sensação de frio no 2º dedo. Após 7 dias, a perfusão já se encontrava normalizada, sem diferença na sensibilidade, na coloração ou na temperatura do dedo acometido em relação aos demais (► **Figura 4**).



**Fig. 1** Aspecto clínico pré-operatório mostrando má perfusão dos dedos indicador e médio.





**Fig. 2** Angiotomografia mostrando artéria mediana persistente e dominante. Redução da perfusão no 2º dedo.

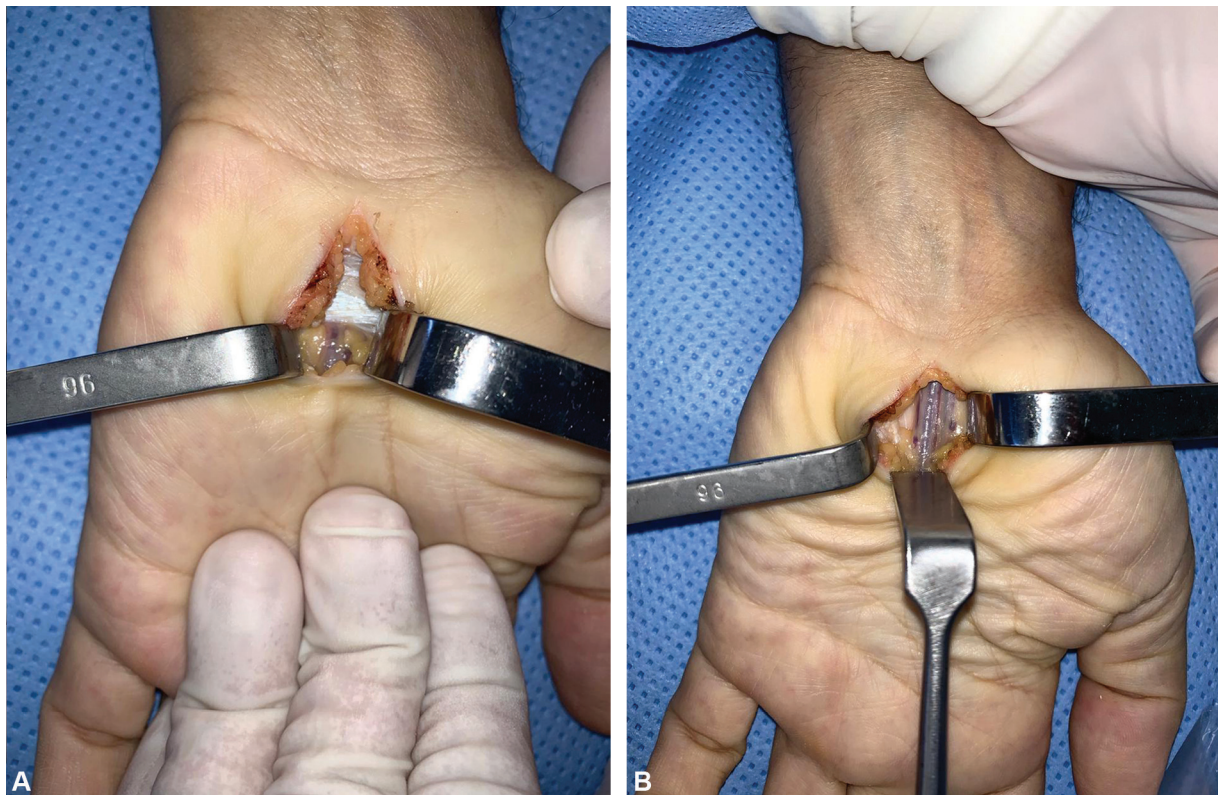
## Discussão

Estudos anatômicos mostram que a artéria mediana pode persistir em até 16% da população, sendo responsável pelo aumento do conteúdo no interior do canal carpiano e levando cronicamente aos sintomas típicos da síndrome compressiva do nervo mediano.<sup>4</sup> No entanto, a trombose deste vaso está relacionada, em alguns relatos na literatura, à síndrome do túnel do carpo na sua forma aguda. A causa da trombose está descrita, geralmente, como associada ao traumatismo repetitivo sobre as paredes da artéria.<sup>6</sup>

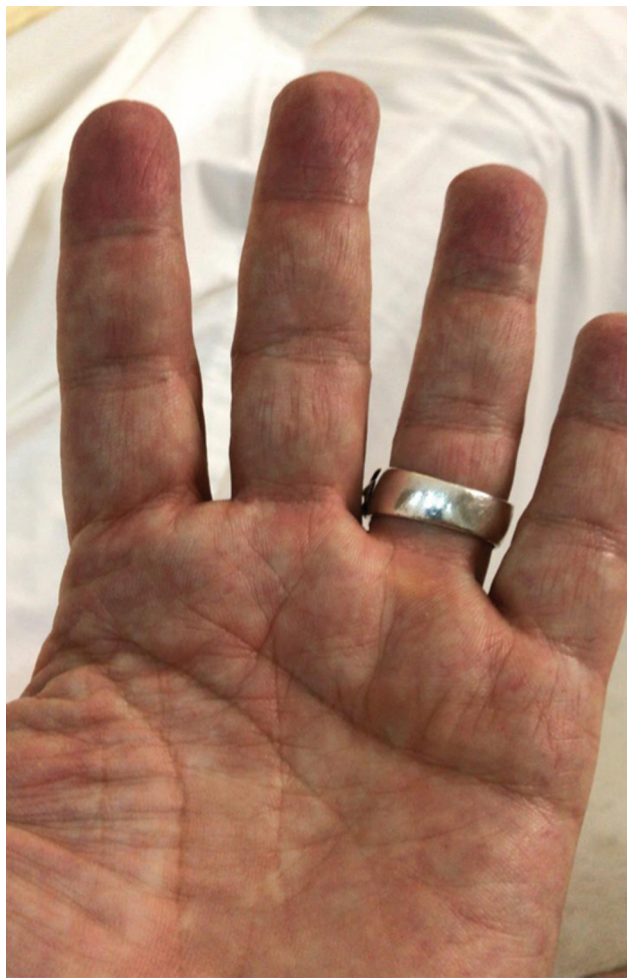A etiologia das vasculopatias associadas à infecção pelo HIV é provavelmente de origem multifatorial. Para fins práticos, são classificadas em vasculites associadas ao HIV, vasculites secundárias à terapia antirretroviral ou ambos. Diversos tipos de lesões endovasculares têm sido relatadas, geralmente causadas pela vasculite, compondo um grupo heterogêneo de transtornos caracterizados histologicamente pela presença de infiltrado inflamatório na parede dos vasos sanguíneos.

No caso apresentado, não se observou trauma ou esforço repetitivo que pudesse justificar a lesão endotelial causadora da trombose, ficando como hipótese principal a vasculopatia decorrente da infecção pelo HIV ou ao próprio tratamento antirretroviral.

O exame de escolha para a confirmação da trombose da artéria mediana persistente é o doppler;<sup>10</sup> no entanto, a angiogramografia pode mostrar mais detalhes e com mais precisão, como a dominância da artéria mediana na perfusão da mão e a embolização para a artéria digital. Uma vez confirmado o



**Fig. 3 A** (esq) - artéria mediana comprimida sob o ligamento transverso. **B** (dir) - artéria mediana após liberação do túnel do carpo.



**Fig. 4** Perfusão do 2º dedo totalmente reestabelecida após 1 semana da cirurgia.

diagnóstico, o tratamento cirúrgico deve ser instituído, uma vez que o quadro de dor intensa, decorrente da compressão aguda, não costuma reverter-se espontaneamente.<sup>3,6</sup>

Apesar de ser dominante na fase embrionária, a artéria mediana, quando persiste, apresenta-se como um resquício,

sem repercussão significativa na vascularização da mão.<sup>5</sup> Não encontramos na literatura relato da artéria mediana dominante relacionada à síndrome do túnel do carpo. O tratamento instituído neste caso diferiu dos trabalhos anteriores na literatura, sendo realizada apenas a descompressão, sem, no entanto, ressecar a artéria trombosada.

#### Conflito de interesses

Os autores declaram não haver conflito de interesses.

#### Suporte Financeiro

Não houve suporte financeiro de fontes públicas, comerciais, ou sem fins lucrativos.

#### Referências

- 1 Atroshi I, Gummesson C, Johnsson R, Ornstein E, Ranstam J, Rosén I. Prevalence of carpal tunnel syndrome in a general population. *JAMA* 1999;282(02):153–158
- 2 Katz JN, Larson MG, Sabra A, et al. The carpal tunnel syndrome: diagnostic utility of the history and physical examination findings. *Ann Intern Med* 1990;112(05):321–327
- 3 De Abreu LB, Moreira RG. Median-nerve compression at the wrist. *J Bone Joint Surg Am* 1958;40-A(06):1426–1427
- 4 Lindley SG, Kleinert JM. Prevalence of anatomic variations encountered in elective carpal tunnel release. *J Hand Surg Am* 2003;28(05):849–855
- 5 Kleinert JM, Fleming SG, Abel CS, Firrell J. Radial and ulnar artery dominance in normal digits. *J Hand Surg Am* 1989;14(03):504–508
- 6 Mazer N, Barbieri CH, Zatiti SCA, Velludo MAL. Síndrome do túnel carpal aguda associada a trombose da artéria mediana persistente. *Rev Bras Ortop* 1993;28(04):201–203
- 7 Chammas M, Boretto J, Burmann LM, Ramos RM, Santos Neto FC, Silva JB. Síndrome do túnel do carpo - Parte I (anatomia, fisiologia, etiologia e diagnóstico). *Rev Bras Ortop* 2014;49(05):429–436
- 8 Lavey EB, Pearl RM. Patent median artery as a cause of carpal tunnel syndrome. *Ann Plast Surg* 1981;7(03):236–238
- 9 Barfred T, Højlund AP, Bertheussen K. Median artery in carpal tunnel syndrome. *J Hand Surg Am* 1985;10(6 Pt 1):864–867
- 10 Gassner EM, Schocke M, Peer S, Schwabegger A, Jaschke W, Bodner G. Persistent median artery in the carpal tunnel: color Doppler ultrasonographic findings. *J Ultrasound Med* 2002;21(04):455–461