



Fracturas articulares distales del húmero: Abordaje quirúrgico con fijador externo dinámico del codo

Distal Articular Fractures of the Humerus: Surgical Approach with Dynamic Elbow external Fixator

Marcio Aurelio Aita¹  Ricardo Kaempff de Oliveira² Douglas Hideki Ikeuti¹ 
Gustavo Mantovani Ruggiero³ Fernando Luvizoto de Carvalho¹ Fabio Lucas Rodrigues¹

¹Departamento de Cirugía, Ortopedia y Traumatología, División de Mano y Microcirugía, Faculdade de Medicina do ABC, Santo Andre, SP, Brazil

²Departamento de Ortopedia y Traumatología, Santa Casa de Porto Alegre, Porto Alegre, RS, Brazil

³Departamento de Cirugía Plástica, Università Degli Studi Di Milano, Milan, Italy

Address for correspondence Marcio Aurelio Aita, PhD, Orthopaedic and Traumatology Department, Faculdade Medicina ABC, Av. Principe de Gales, 821-Príncipe de Gales, Santo Andre, SP, 09060-650, Brazil (e-mail: marcioaita@me.com).

Rev Iberam Cir Mano 2020;48:2–9.

Resumen

Propósito Medir los resultados clínicos y radiográficos mediante fijación externa en fracturas humerales distales.

Métodos Un total de 10 pacientes de edad avanzada, con una edad media de 71 años (rango 64-84 años), con fracturas inestables del húmero distal fueron tratados mediante reducción percutánea y fijación con un fijador externo articulado. Los pacientes fueron evaluados según el rango de movimiento del codo, las discapacidades del brazo, hombro y mano del paciente (DASH) y la escala analógica visual del dolor (VAS) y la evaluación radiográfica a los 12 meses.

Resultados El rango de movimiento promedio fue de 134° de flexión, la extensión fue de -5°. Todos los codos eran clínicamente estables. El EVA medio fue de 2,2 y el puntaje DASH medio fue de 14,3. El análisis radiográfico mostró una reducción y consolidación satisfactorias. Todos los pacientes mostraron congruencia de húmero-cubital concéntrico y radio y ningún paciente tenía rigidez articular o artritis postraumática del codo. Con respecto a las complicaciones, observamos a un paciente que presentaba dolor en la ubicación del clavo cubital, que se resolvió con la extracción del clavo. Después de dos meses, otro paciente tuvo neumonía y murió. El seguimiento fue de 15,44 meses.

Conclusiones Un análisis radiográfico de los pacientes mostró curación de fracturas con congruencia articular. En el aspecto clínico funcional, se observó que los pacientes tenían un rango de movimiento funcional.

Tipo de estudio/nivel de evidencia Terapéutica IV

Palabras clave

- ▶ Codo
- ▶ fracturas
- ▶ húmero distal fracturas
- ▶ inestabilidad
- ▶ ancianos
- ▶ fijación externa

Abstract

Purpose To measure clinical and radiographic outcomes using external fixation in distal humeral fractures.

received
September 17, 2019
accepted
February 3, 2020

DOI <https://doi.org/10.1055/s-0040-1708888>.
ISSN 1698-8396.

Copyright © 2020 Thieme Revinter
Publicações Ltda, Rio de Janeiro, Brazil

License terms



Keywords

- ▶ elbow
- ▶ fractures
- ▶ distal humerus fractures
- ▶ instability
- ▶ elderly
- ▶ external fixation

Methods A total of 10 elderly patients, with a mean age of 71 (range 64–84 years) years old, with unstable distal humeral fractures were treated by percutaneous reduction and fixation with an articulated external fixator. The patients were assessed on range of elbow motion, patient disabilities of the arm, shoulder, and hand (DASH), and pain visual analog scale (VAS) and radiographic evaluation at 12 months.

Results The mean range of motion was 134° of flexion, extension was of -5°. All of the elbows were clinically stable. The mean VAS was 2.2, and the mean DASH score was 14.3. Radiographic analysis showed satisfactory reduction and consolidation. All of the patients showed congruence of concentric humerus-ulnar and radius and no patient had joint stiffness or posttraumatic arthritis of the elbow. Regarding complications, we observed a patient who presented with pain in the location of the ulnar pin, which was resolved with the removal of the pin. After two months, another patient had pneumonia and died. The follow-up was of 15.44 months.

Conclusions A radiographic analysis of the patients showed fracture healing with joint congruity. In the functional clinical aspect, it was noted that patients had functional range of motion

Type of study/level of evidence Therapeutic IV

Introducción

La incidencia de fracturas humerales distales corresponde a ~ 2% de todas las fracturas de codo en adultos.¹⁻⁸ Los mecanismos de la lesión son bimodales e incluyen traumatismos de baja energía, generalmente asociados con hueso osteoporótico en pacientes de edad avanzada, y de alta energía, más frecuentes en pacientes jóvenes con mayor incidencia de complicaciones como tejidos blandos, nervios³ y lesiones vasculares.

En pacientes de edad avanzada, el tratamiento quirúrgico con reducción abierta y fijación interna con placas y tornillos sigue siendo la opción de tratamiento,⁹⁻¹⁴ incluso con altas tasas de complicaciones, como pérdida de reducción, rigidez articular y daño de tejidos blandos. De acuerdo con Korner et al¹⁵ y Hausman et al¹⁶, la fijación interna se justifica por las mejoras en las técnicas de osteosíntesis y los implantes con tornillos de bloqueo.

La artroplastia de codo puede estar indicada en pacientes seleccionados con fracturas del húmero distal severamente fragmentado, o en pacientes con osteoporosis o artritis reumatoide.¹⁷⁻¹⁹

Gausepohl et al⁹ aplicó el fijador externo dinámico del codo asociado con la fijación interna en el tratamiento quirúrgico de fracturas complejas del húmero distal en pacientes con osteoporosis, para proteger la fijación interna y disminuir las tasas de complicaciones.

La hipótesis del presente estudio es que las fracturas distales del húmero en pacientes de edad avanzada tratados con reducción percutánea y fijación con un fijador externo articulado evitarían complicaciones del tratamiento abierto, reduciendo el riesgo de infección y daño a los tejidos blandos.

El objetivo del presente estudio es medir los resultados radiográficos, clínicos y funcionales de pacientes con fracturas articulares completas del húmero distal tratados con un fijador externo articulado.

Métodos

El diseño del estudio es una cohorte prospectiva. Los criterios de inclusión fueron pacientes de edad avanzada (> 60 años), con fracturas humerales distales (cerradas o abiertas), clasificadas como AO 13C, conminución debajo de la fosa del olécranon, observada en radiografías y tomografía computarizada (TC) (► **Figs. 1–3**). El estudio fue aprobado por el Comité de Ética (CAAE: 50927715.3.0000.5484).

Los pacientes fueron colocados en posición supina y sometidos a anestesia general o bloqueo del plexo braquial regional. Se realizaron maniobras cerradas y reducción indirecta de fracturas con tracción longitudinal y pinzas de reducción ósea percutánea, con el objetivo de lograr una reducción satisfactoria de la superficie articular y la alineación distal del húmero. La estabilización se realizó con alambres de Kirschner y/o tirafondos cerca de la línea de la articulación del húmero distal (► **Fig. 4**), para fijar los fragmentos de la superficie articular, el epicóndilo medial y la cruz lateral en la metafisis.

Con la fractura reducida, colocamos el codo a una flexión de 90° y el antebrazo a una pronación de 90°, realizamos el examen con fluoroscopia en este codo para identificar su eje de rotación (línea imaginaria que corta el centro del capitellum) y pasamos una guía de alambre de Kirschner (2 mm) en el centro de rotación en la dirección paralela a la superficie articular del húmero distal, desde la dirección lateral a la medial.

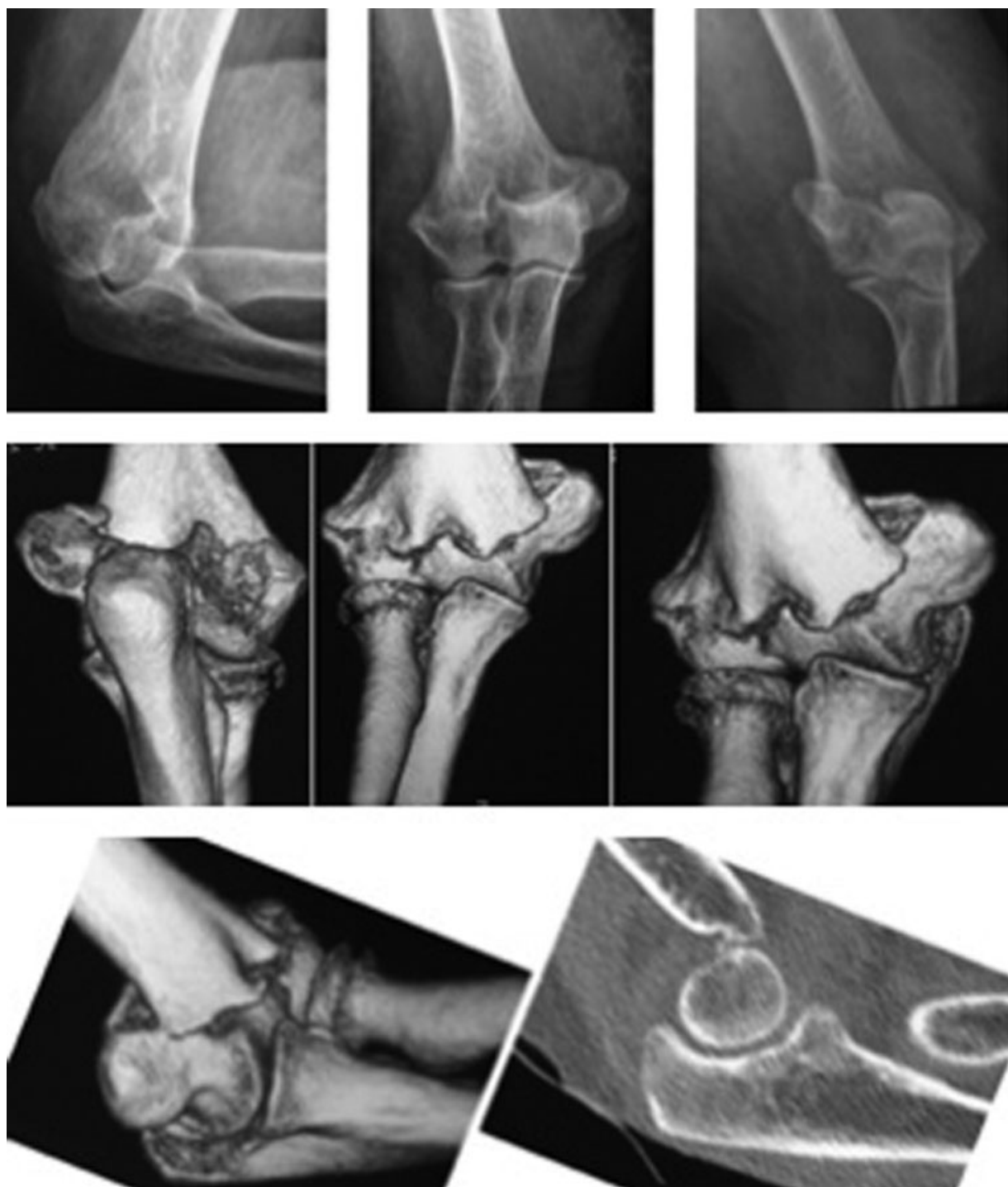

Fig. 1 Aspectos radiográficos/tomográficos (preoperatorios): fractura distal del húmero (13C3).

El cuerpo central del fijador externo (Fijador externo del codo, Amsterdam, Fixus®, Países Bajos, y Fijador externo del codo Galaxy, Bussolengo, Orthofix®, Italia) estaba sentado correctamente en el alambre de guía. Se introdujeron dos pasadores Schantz (5 mm) en el húmero y otros dos pasadores (4 mm) en el cúbito y se conectaron a las abrazaderas. Se fijaron en las barras que atravesaban el cuerpo central. El principio de artrodiastasis (aumento de espacio de la articulación) puede ser promovida por fijador

externo para ayudar a reducir los fragmentos articulares. Se aplicó un vendaje oclusivo y se verificó el apriete final de los componentes del fijador externo.

Después del procedimiento, los pacientes permanecieron en el hospital por un período de 24 horas. Posteriormente, realizaron rehabilitación en el sector de terapia ocupacional de la institución, con el protocolo específico ya establecido, que recomienda la movilidad del codo desde el primer día después de la cirugía (► Fig. 5).

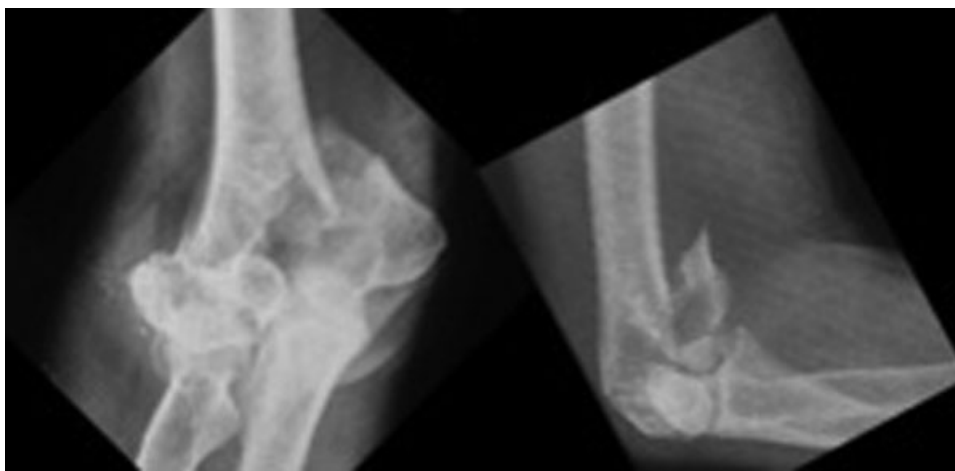


Fig. 2 Aspectos radiográficos (preoperatorios): fractura distal del húmero (13C3).

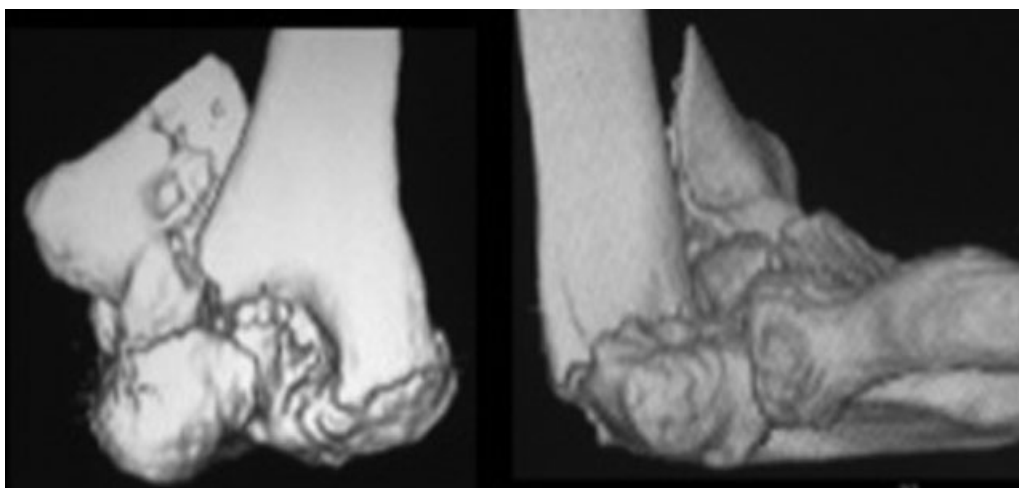


Fig. 3 Aspectos tomográficos en 3D (preoperatorio): fractura distal del húmero (13C3).

Cuando los pacientes fueron dados de alta, fueron seguidos semanalmente durante el primer mes. Luego, los retornos ocurrieron a los 2 meses, 3 meses, 6 meses y 1 año después de la cirugía.

Los parámetros elegidos para el análisis fueron rayos X para evaluar la congruencia articular, la reducción y la consolidación; rango de movimiento en comparación con el lado normal; dolor por escala visual analógica (EVA) después de 1 año; la calidad de vida por las discapacidades de brazo, hombro y mano (del cuestionario DASH) y cualquier complicación y nuevas operaciones si hubieran ocurrido.

Para el análisis estadístico, adoptamos el nivel de significancia 5% (0,050) para la prueba. La comparación entre las variables se debió a la aplicación de la prueba de Wilcoxon Signed Rank, para investigar posibles diferencias entre la ROM normal (lado opuesto) y la ROM después de 1 año (lado afectado).

Resultados

Evaluamos un total de 10 pacientes, 4 hombres y 6 mujeres. La edad media fue ~ 71 años, que van de 64 a 84 años. El

tiempo de seguimiento fue de 15,44 meses (mínimo de 12 y máximo de 21 meses).

El rango de movimiento promedio del lado de la fractura fue de 134° de flexión y -5° de extensión. Todos los codos eran clínicamente estables. El EVA medio fue de 2,2 y el DASH medio fue de 14,3.

El análisis radiográfico mostró una reducción y consolidación satisfactorias. Todos los pacientes mostraron congruencia de húmero-cubital concéntrica y radio: (**Fig. 6**) y ningún paciente tenía rigidez articular o artritis postraumática del codo.

Se observó un paciente con dolor en la ubicación de la trayectoria del clavo cubital, que se resolvió con la extracción del clavo, y otro paciente tenía neumonía y murió 2 meses después de la fractura. Fueron evaluados a los 12 meses (ver **Tabla 1**).

Se observó que las tres comparaciones mostraron 'similitud estadística' entre los dos puntos temporales, para las variables de interés. Se interpretó que los parámetros DASH y EVA no tienden a diferencias estadísticas, lo que sugiere mejoras en la calidad de vida y el dolor en los pacientes después del tratamiento (ver **Tabla 2**).

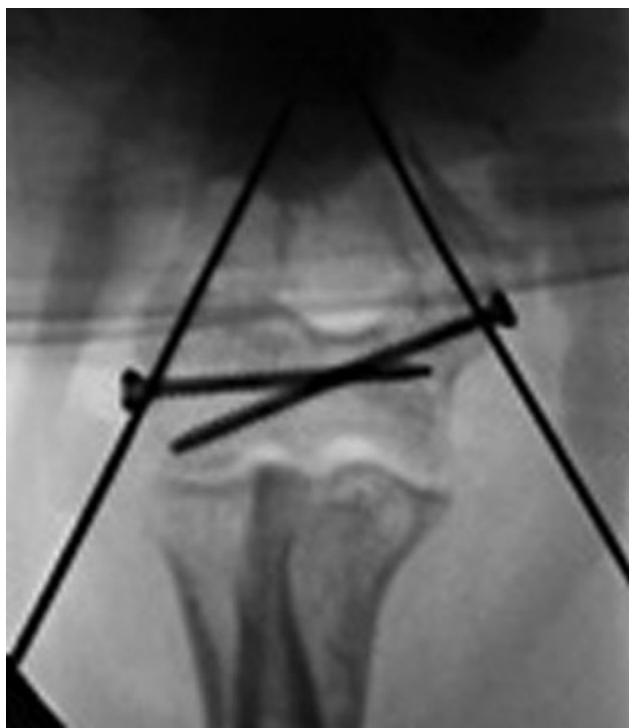

Fig. 4 Aspectos fluoroscópicos intraoperatorios. Alambres de Kirschner y/o tirafondos cerca de la línea de la articulación del húmero distal.

Discusión

El abordaje quirúrgico de estas fracturas de codo es desafiante y muy difícil.¹³ Todos los métodos actuales de estabilización interna requieren un amplio acceso, con manejo de tríceps con o sin osteotomía del olécranon, lo que puede provocar rigidez y falta de unión.¹⁰⁻¹⁶ Buscando la estabilidad, la restauración de la movilidad y la reducción de las complicaciones perioperatorias, propusimos el uso de un fijador externo articular.³⁻⁶ Aquellos pacientes "apoyaron" la movilización temprana del codo.

Actualmente, hay varios estudios de casos que utilizan artroplastia primaria de codo¹⁷⁻²⁰ como posible método de tratamiento de esas fracturas, con resultados prometedores: la movilidad del codo resulta ser un método funcional y seguro para esos pacientes geriátricos. Pero la elección de ese método sigue siendo una excepción en nuestro medio.

El fijador externo utilizado en el presente estudio (►Fig. 7) promovió la estabilidad y la movilidad temprana de los codos, lo que influyó directamente en el resultado clínico y funcional de aquellos pacientes que han sufrido ese dolor durante el manejo temprano del codo desde el 1º día después de la cirugía, con la ayuda de fisioterapeutas, mientras estaban hospitalizados. La asociación entre las actividades de fisioterapia y el uso de analgésicos fue

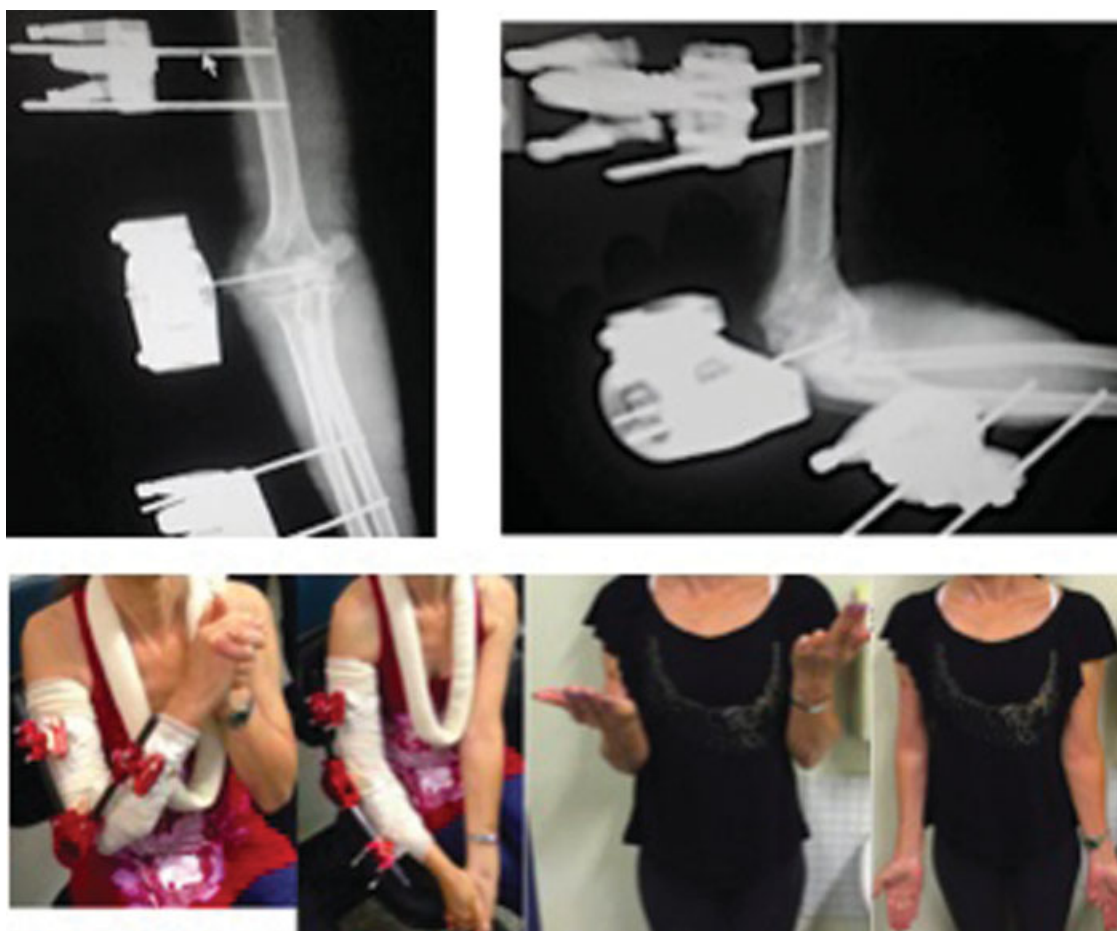


Fig. 5 Los aspectos clínicos y radiográficos postoperatorios mostraron el rango de movimiento del codo.

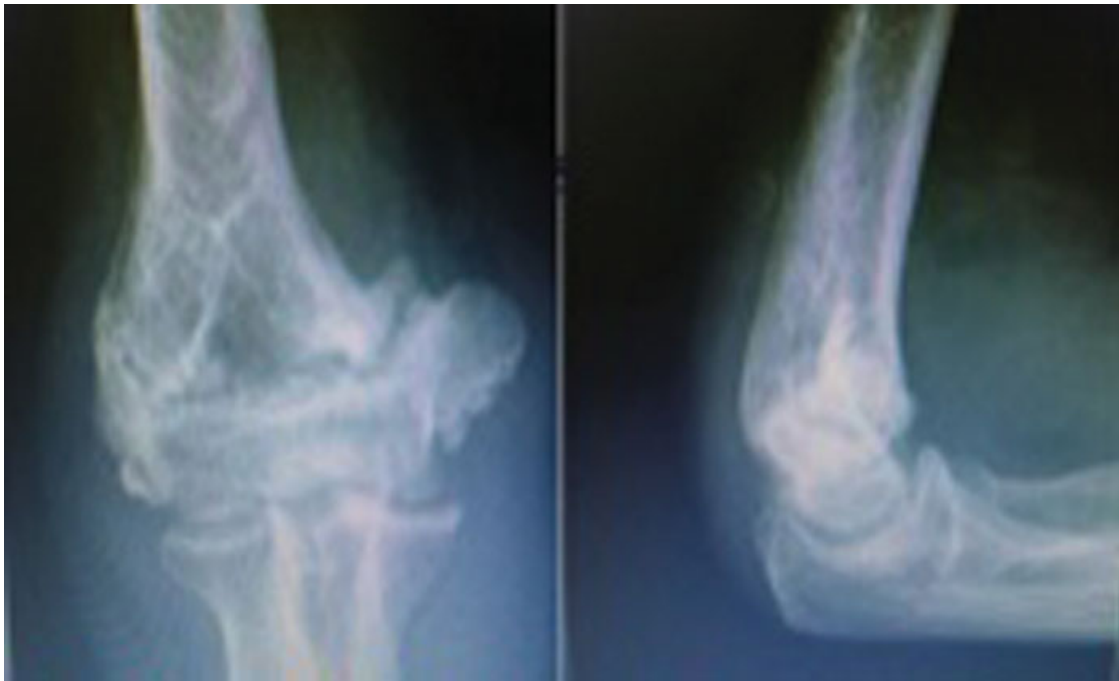


Fig. 6 Aspectos radiográficos postoperatorios - congruencia articular radio-capitellum y húmero-cubital.

Tabla 1 Aspectos clínicos y funcionales.

Identificación	Edad	Segui- miento	Género	Lado	ROM normal	ROM 1 año	DASH normal	DASH 1 año	EVA 1 año	Complicaciones	Clasificación AO
I	64	21	F	R	140	130	1	12	3	—————	13C2
II	85	21	F	L	140	140	1	12	1	—————	13C1
III	67	2	F	R	135	130	1	1	1	muerte	13C3
IV	66	18	M	R	140	140	1	1	1	liberación de clavos cubitales	13C1
V	64	16	M	R	140	120	1	30	3	—————	13C3
VI	84	14	F	R	140	125	1	30	4	—————	13C3
VII	65	13	F	L	130	125	1	18	3	—————	13C2
VIII	75	12	F	R	140	132	1	15	2	—————	13C3
IX	71	12	M	R	135	128	1	18	3	—————	13C3
X	73	12	M	R	135	130	1	6	1	—————	13C2

Abreviaturas: DASH, discapacidades del brazo, hombro y mano; ROM, Rango de movimiento; EVA, escala visual analógica.

Tabla 2 Análisis estadístico de parámetros clínicos y funcionales.

Variabilidades	n	Media	Desviación Estándar	Mínimo	Máximo	Percentil 25	Percentil 50 (mediana)	Percentil 75	Significancia (valor P)
ROM normal	10	139,17	2,04	135,00	140,00	138,75	140,00	140,00	0,068
ROM 1 año	10	130,83	8,01	120,00	140,00	123,75	130,00	140,00	
DASH normal	10	1,00	0,00	1,00	1,00	1,00	1,00	1,00	0,063
DASH 1 año	10	14,3	13,09	1,00	30,00	1,00	12,00	30,00	
EVA normal	10	1,00	0,00	1,00	1,00	1,00	1,00	1,00	0,102
EVA 1 año	10	2,2	1,33	1,00	4,00	1,00	2,00	3,25	

Abreviaturas: DASH, discapacidades del brazo, hombro y mano; ROM, Rango de movimiento; EVA, escala visual analógica.

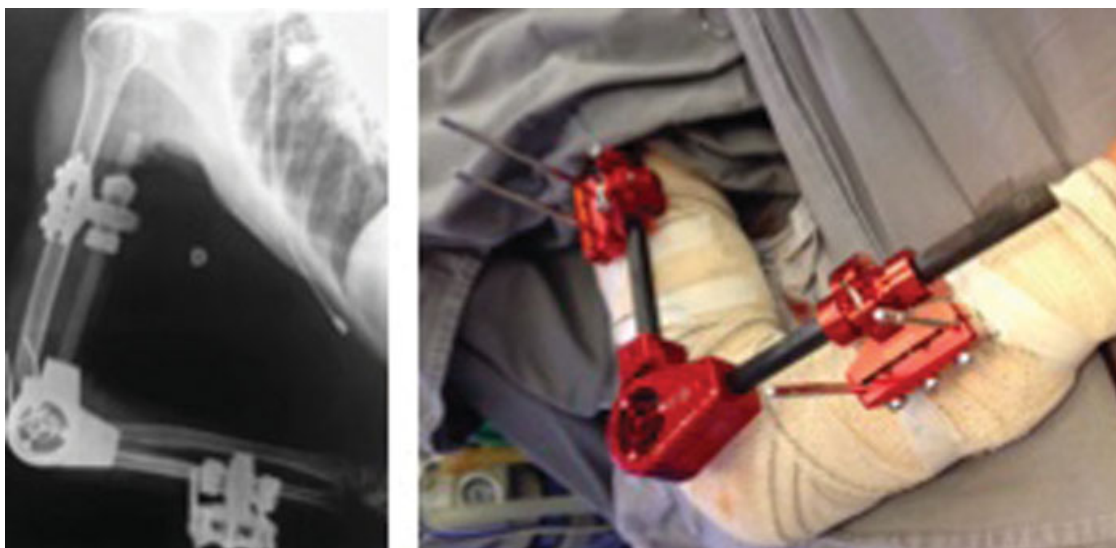

Fig. 7 Aspectos radiográficos y clínicos (postoperatorio inmediato).

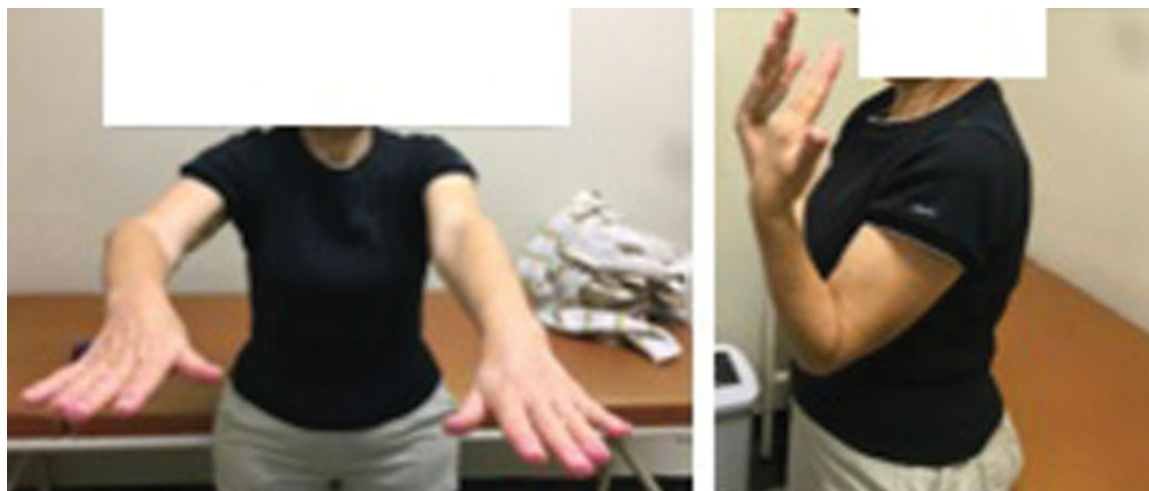


Fig. 8 Aspectos clínicos (postoperatorios): codo derecho y ROM funcional.

informada por la mayoría de los pacientes en el primer mes después de la cirugía.

El valor promedio de la flexión-extensión del codo en nuestro estudio fue de 129°, mientras que para Orbay¹ (fijador interno) fue 115°, para Sorensen et al¹⁹ (artroplastia) fue 114°, para McKee et al¹² fue 105°, y para Sørensen et al⁷

(fijación externa) fue de 95°. Aunque la muestra es pequeña, nuestros resultados son superiores en comparación con los estudios mencionados anteriormente (► **Fig. 8**).

Todos nuestros pacientes tuvieron consolidación y mantenimiento de la reducción de la fractura (congruencia articular radio-capitellum y el húmero-cubital) y la estabilidad del codo (ver ► **Fig. 9**).

Orbay¹ no tuvo complicaciones, McKee et al¹² ha presentado en su serie de 16 pacientes, solo un caso de inestabilidad recurrente del codo; Sørensen et al⁷ informó un paciente con luxación de codo. En el estudio de Sorensen et al., 4 de cada 20 pacientes sometidos a artroplastia de codo presentaron complicaciones (2 con infección y 2 con lesión del nervio cubital). En el presente estudio, se observó a un paciente con dolor en la ubicación de la trayectoria del clavo cubital, que se resolvió con la extracción del clavo.

La presente investigación tuvo la desventaja de la necesidad de un nuevo procedimiento para extraer el implante. Es un estudio de cohorte prospectivo y estos

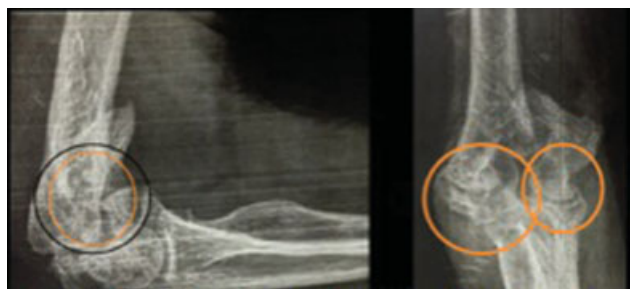

Fig. 9 Aspectos radiográficos postoperatorios después de 6 meses: congruencia articular del codo.

resultados deben confirmarse en estudios cuantitativos y cualitativos más amplios.

Esta técnica restaura la estabilidad, la anatomía y permite la movilidad temprana de los codos de los pacientes. Se cree que es un método prometedor para el tratamiento de pacientes geriátricos con fracturas distales y articulares del húmero.

Se sugiere una nueva investigación científica, con un mayor nivel de evidencia para validar este método. Por lo tanto, el fijador externo articulado para el codo puede ser parte de la caja de herramientas del cirujano ortopédico.

Conclusión

El análisis radiográfico de los pacientes mostró curación de fracturas con congruencia articular. En el aspecto clínico funcional, se observó que los pacientes tenían un rango de movimiento funcional.

Declaración de Financiamiento

La presente investigación no recibió ninguna subvención específica de ninguna agencia de financiamiento en los sectores público, comercial o sin fines de lucro.

Aprobación Ética

La investigación presentada aquí fue aprobada y cumplió con los estándares éticos del Comité de Ética de la Facultad de Medicina del ABC sobre experimentación humana con el número CAAE: 50927715.3.0000.5484.

Consentimiento Informado

Se proporcionó un documento de consentimiento informado a todos los participantes de la investigación, que lo leyeron y firmaron de acuerdo con su voluntad.

Conflicto de intereses

Los autores no tienen ningún conflicto de intereses para declarar.

Agradecimientos

Servicio de traducción proporcionado por Edith Nicole Laniado – Rua Albuquerque Lins, 1238–2b, Santa Cecília, São Paulo, State of São Paulo, Brasil.

Teléfono: + 55 11 3368–4600 / 55 11 99904–3418

Nicole@ibtranslations.com | www.ibtranslations.com

Referencias

- Orbay JL, Mijares MR. The management of elbow instability using an internal joint stabilizer: preliminary results. *Clin Orthop Relat Res* 2014;472(07):2049–2060
- Ring D, Bruinsma WE, Jupiter JB. Complications of hinged external fixation compared with cross-pinning of the elbow for acute and subacute instability. *Clin Orthop Relat Res* 2014;472(07):2044–2048
- Lewandowski L, Tintle SM, Daniel C, O'Daniel JA, Fleming M, Keeling J. Circular external fixation for treatment of distal humerus fractures: case report. *J Hand Surg Am* 2013;38(06):1155–1160
- Ouyang Y, Liao Y, Liu Z, Fan C. Hinged external fixator and open surgery for severe elbow stiffness with distal humeral nonunion. *Orthopedics* 2013;36(02):e186–e192
- Feranec M, Hart R, Kozák T. [Hinged external fixation in orthopaedic and trauma surgery of the elbow]. *Acta Chir Orthop Traumatol Cech* 2013;80(06):391–395
- Banerjee D, Ghosh S, Ghosh PK, Mitra U, Dasgupta S, Jha AK. A short term experience of management of open and osteoporotic intercondylar fractures of the distal humerus using a mini-external fixator. *J Indian Med Assoc* 2011;109(06):404, 406, 408
- Sørensen AK, Søjbjerg JO. Treatment of persistent instability after posterior fracture-dislocation of the elbow: restoring stability and mobility by internal fixation and hinged external fixation. *J Shoulder Elbow Surg* 2011;20(08):1300–1309
- Stehle J, Gohlke F. [Classification of elbow stiffness and indications for surgical treatment]. *Orthopade* 2011;40(04):282–290
- Gausepohl T. [Osteosynthesis in distal intra-articular humeral fractures. External fixation with motion capacity]. *Unfallchirurg* 2011;114(02):130–135
- Allende CA, Allende BT, Allende BL, Bitar I, Gonzalez G. Intercondylar distal humerus fractures—surgical treatment and results. *Chir Main* 2004;23(02):85–95
- McKee MD, Wilson TL, Winston L, Schemitsch EH, Richards RR. Functional outcome following surgical treatment of intra-articular distal humeral fractures through a posterior approach. *J Bone Joint Surg Am* 2000;82(12):1701–1707
- McKee MD, Jupiter JB. A contemporary approach to the management of complex fractures of the distal humerus and their sequelae. *Hand Clin* 1994;10(03):479–494
- Aslam N, Willett K. Functional outcome following internal fixation of intraarticular fractures of the distal humerus (AO type C). *Acta Orthop Belg* 2004;70(02):118–122
- Flinkkilä T, Toimela J, Sirniö K, Leppilähti J. Results of parallel plate fixation of comminuted intra-articular distal humeral fractures. *J Shoulder Elbow Surg* 2014;23(05):701–707
- Korner J, Lill H, Müller LP, et al. Distal humerus fractures in elderly patients: results after open reduction and internal fixation. *Osteoporos Int* 2005;16(Suppl 2):S73–S79
- Hausman M, Panozzo A. Treatment of distal humerus fractures in the elderly. *Clin Orthop Relat Res* 2004;(425):55–63
- Cobb TK, Morrey BF. Total elbow arthroplasty as primary treatment for distal humeral fractures in elderly patients. *J Bone Joint Surg Am* 1997;79(06):826–832
- Lee KT, Lai CH, Singh S. Results of total elbow arthroplasty in the treatment of distal humerus fractures in elderly Asian patients. *J Trauma* 2006;61(04):889–892
- Sørensen BW, Brorson S, Olsen BS. Primary total elbow arthroplasty in complex fractures of the distal humerus. *World J Orthop* 2014;5(03):368–372
- Lovy AJ, Keswani A, Koehler SM, Kim J, Hausman M. Short-Term Complications of Distal Humerus Fractures in Elderly Patients: Open Reduction Internal Fixation Versus Total Elbow Arthroplasty. *Geriatr Orthop Surg Rehabil* 2016;7(01):39–44