

Reparación artroscópica de la rotura del ligamento radiocarpiano dorsal – Relato de tres casos

Arthroscopic Repair of Dorsal Radiocarpal Ligament Tear - Report of Three Cases

Catarina Neto Pereira¹  Inês Pedro^{2,3}  Carla Ricardo Nunes^{2,4} 

¹Servicio de Ortopedia, Hospital Professor Doutor Fernando Fonseca, Amadora, Portugal

²Servicio de Ortopedia, Hospital da Cruz Vermelha Portuguesa, Lisboa, Portugal

³Servicio de Ortopedia, Hospital Ortopédico de Sant'Ana, Parede, Portugal

⁴Servicio de Ortopedia, Hospital de São Francisco Xavier, Centro Hospitalar de Lisboa Ocidental, Portugal

Address for correspondence: Carla Ricardo Nunes, MD, Hospital de São Francisco Xavier, Centro Hospitalar de Lisboa Ocidental, Estrada do Forte do Alto do Duque, 1449-005, Lisboa, Portugal (e-mail: carla.ricardonunes@gmail.com).

Rev Iberam Cir Mano 2020;48:56–60.

Resumen

El ligamento radiocarpiano dorsal (LRCD) es un ligamento dorsal capsular con un papel importante en la estabilidad del carpo. Debemos considerar la reparación mediante artroscopia del LRCD en casos de rotura aislada de este ligamento o cuando la rotura de LRCD es la única lesión clínicamente evidente. La mejor visualización artroscópica de este ligamento se realiza a través del portal volar radial. El objetivo de este trabajo es describir tres casos clínicos raros de lesión aislada de LRCD en pacientes con dolor crónico en el dorsal de la muñeca tratados mediante reparación artroscópica. Esta patología fácilmente pasa desapercibida para el ortopedista si no se busca específicamente. Podemos esperar buenos resultados con la reparación artroscópica de la lesión de LRCD aislada; sin embargo, la contribución de la reparación de la lesión de LRCD al resultado final del tratamiento, cuando hay lesiones asociadas, es difícil de valorar.

Palabras clave

- ▶ ligamento dorsal radiocarpiano
- ▶ rotura de ligamentos
- ▶ reparación artroscópica

Abstract

The dorsal radiocarpal ligament (DRCL) is a dorsal capsular ligament with a significant role in carpal stability. We should consider the arthroscopic repair of the DRCL in cases of isolated DRCL tear or when the DRCL tear is the only clinically evident injury. Arthroscopic view of the DRCL tear is better through the volar radial portal. The purpose of the present article is to describe three cases of uncommon DRCL tear in patients with chronic dorsal wrist pain that were treated by arthroscopic repair. This condition can easily be unrecognized by the orthopedic surgeon if it is not specifically searched for. Good results are expected following the arthroscopic repair of an isolated DRCL tear; however, the contribution of the DRCL to the final outcome in combined repairs is difficult to isolate.

Keywords

- ▶ dorsal radiocarpal ligament
- ▶ ligament tear
- ▶ arthroscopic repair

received
September 29, 2019
accepted
January 14, 2020

DOI <https://doi.org/10.1055/s-0040-1708462>.
ISSN 1698-8396.

Copyright © 2020 Thieme Revinter Publicações Ltda, Rio de Janeiro, Brazil

License terms



Introducción

El ligamento radiocarpiano dorsal (LRCD) es importante en la estabilidad del carpo.^{1,2} El LRCD es un ligamento capsular dorsal de la muñeca; se origina en el radio distal, apenas cubital y distal al tubérculo de Lister, y se extiende hasta el cuerno cubital del semilunar y a la región distal del ligamento lunotriquetral (LLT), insertando en el tubérculo del triquetrum.² El ligamento intercarpio dorsal (LID) se origina en el triquetrum y se extiende radialmente para unirse al semilunar, el surco dorsal del escafoides y luego el trapecio.² El LRCD y el LID tienen una configuración lateral en V que funciona como un ligamento radioscafoide dorsal, permite una cinemática carpiana normal y proporciona estabilidad al escafoides sobre el arco completo del movimiento de la muñeca.^{2,3} Roturas del LRCD han estado relacionadas con el desarrollo de inestabilidad segmentaria intercalada volar (ISIV), inestabilidad segmentaria intercalada dorsal (ISID) y puede estar involucrado en el desarrollo de la inestabilidad del mediocarpio.^{1,3,4}

Tenemos que considerar la reparación artroscópica del LRCD en las roturas aisladas del LRCD y en los casos en que se tratan las lesiones asociadas, como cuando el ligamento interóseo escafosemilunar (LIES) está desbridado y/o fijado; y en la patología del lado cubital, como roturas del ligamento lunotriquetral y roturas complejas de fibrocartilago triangular.⁵ Sin embargo, la contribución del LRCD al resultado final en reparaciones combinadas es difícil de aislar.

El LRCD es difícil de visualizar a través de los portales de artroscopia de muñeca dorsal estándar. El borde roto del LRCD tiende a flotar contra el artroscopio mientras se mira a través del portal 3-4, pero se puede mirar oblicuamente a través del portal 1-2 y 6U. La mejor vista del LRCD es a través del portal radial volar.⁶⁻⁸

El propósito del presente artículo es describir tres casos de rotura poco común del LRCD que fueron tratados mediante reparación artroscópica con buenos resultados.

Caso clínico

Caso 1

Un paciente masculino de 29 años, jugador profesional de fútbol sala y cajero de supermercado, fue a la clínica porque tenía dolor en la muñeca izquierda durante 17 meses. Se refirió a un trauma con hiperextensión de la muñeca mientras jugaba al fútbol sala. Tras el examen físico, tuvo dolor dorsal en la muñeca, dolor de la estiloides radial y traslación del carpo dorsal-volar. No hubo deformidad visible o déficit neurovascular. Las radiografías anteroposterior (AP) y lateral fueron normales. Una ecografía mostró una tenosinovitis extensora y un engrosamiento del ligamento de la cápsula dorsal. Una resonancia magnética (RM) mostró una hiperdensidad heterogénea dorsal de la interfaz radiocarpiana compatible con la distensión de la LRCD, el líquido en el carpo y la ligera anteversión del escafoides y la inestabilidad del ligamento postraumático entre las estructuras de ligamentos profundos del carpo. Se solicitó una tomografía computarizada (TC) para confirmar el diagnóstico, que mostró la presencia de alteración de la

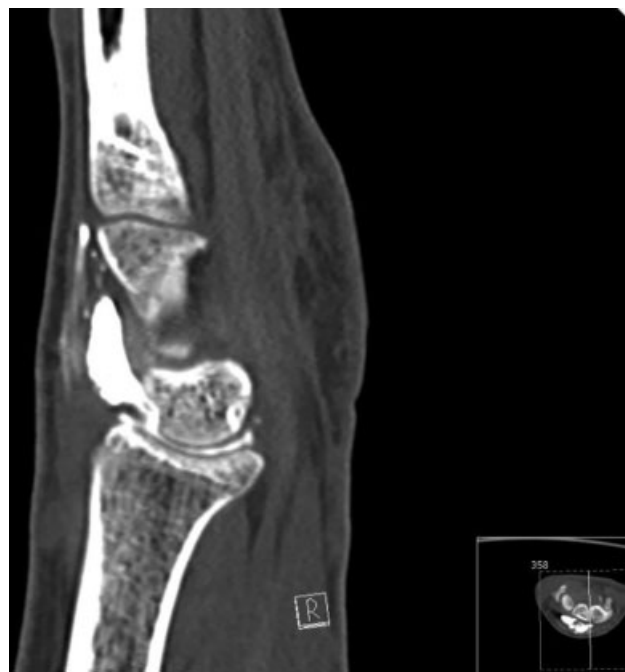

Fig. 1 Artro Tomografía computarizada, caso 1.

cápsula articular dorsal, que involucra el LRCD, sin otras lesiones (► Fig. 1). El paciente falló una prueba de entablillado y modificación de la actividad. Fue propuesto para reparación artroscópica.

Caso 2

Una paciente de 33 años, trabajadora de casino, fue a la clínica porque tuvo un dolor en la muñeca derecha durante 7 meses, después de un accidente de tráfico. Tras el examen físico, tenía dolor en la muñeca dorsal. No hubo deformidad visible o déficit neurovascular. Las radiografías AP y lateral fueron normales. Ella realizó una resonancia magnética que mostró edema de la LRCD, posiblemente relacionado con el estiramiento. El paciente falló una prueba de entablillado y modificación de la actividad. Fue propuesta para reparación artroscópica.

Caso 3

Un hombre de 31 años, conductor de montacargas, fue a la clínica porque tuvo dolor en la muñeca durante 9 meses. Se refirió a un trauma con hiperextensión de la muñeca. Tras el examen físico, tuvo dolor radial en la muñeca y traslación del carpo dorsal-volar. No hubo deformidad visible o déficit neurovascular. La radiografía AP y lateral y la ecografía fueron normales. Realizó una resonancia magnética, lo que levantó la sospecha de lesión LRCD sin otra lesión de ligamento. Se solicitó una artro-TC para confirmar el diagnóstico, que mostró una presencia de alteración del LRCD y también de los ligamentos interóseos escafolunar y lunotriquetral. (► Fig. 2). El paciente falló una prueba de entablillado y modificación de la actividad. Fue propuesta para reparación artroscópica.

Técnica Quirúrgica

Utilizamos la técnica de Adentro-Afuera descrita por Slutsky.⁴⁻⁶ Bajo el control del torniquete, el brazo del

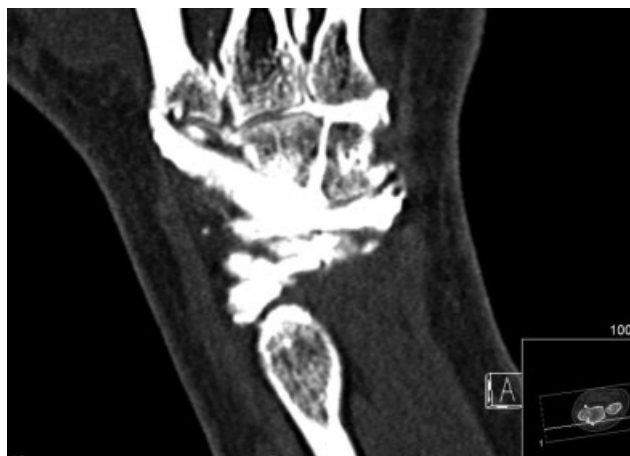

Fig. 2 Artro Tomografía computarizada, caso 3.

paciente está suspendido en una torre de tracción, los portales dorsales (3-4, 4-5, 6R, 6U y portales del mediocarpio radial y cubital) and volar radial portal están establecidos. El LRCD se observa apenas cubital hacia el portal 3-4 debajo del semilunar, y la sonda de gancho revela el borde desgarrado del ligamento (►Fig. 3). A 3-0 absorbable suture is passed through a needle that is introduced through the 4-5 portal, running across the ligament, and the end of the suture is retrieved with a grasper in the 3-4 portal (►Figs. 4 and 5). Después de retirar ambos extremos de la sutura, se puede ver que la tracción dorsal tirar del borde rasgado del LRCD contra la cápsula dorsal (►Fig. 6). La sutura se pasa debajo de los tendones extensores y se ata en cualquier portal dorsal después de liberar la tracción. El caso 1 se realizó bajo artroscopia seca. Hubo sinovitis dorsal y no hubo otras lesiones. El caso 2 se realizó con infusión salina; hubo una rotura del ligamento interóseo lunotriquetral Geissler II, que se abordó mediante fijación lunotriquetral. El caso 3 se realizó con artroscopia seca; encontramos una rotura del ligamento interóseo escafolunar Geissler II, que fue reparada mediante reparación artroscópica de la reparación del ligamento capsular dorsal como Mathoulin et al.⁹.

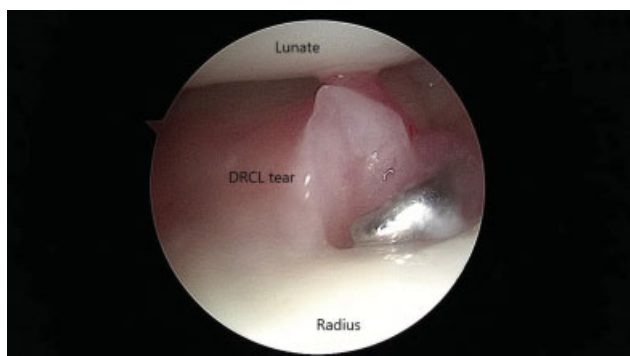


Fig. 3 Portal radial volar, vista de la rotura del ligamento radiocarpiano dorsal.

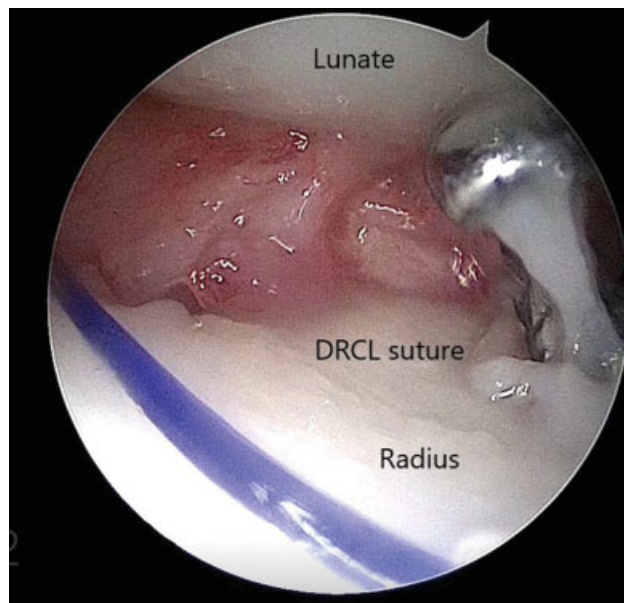


Fig. 4 Sutura continuada de ligamentos.

Postoperatorio, Rehabilitación y Seguimiento

Después de la cirugía, los pacientes se colocan en una férula en pinza de azúcar de brazo corto con la muñeca en rotación neutral durante 6 semanas. El movimiento de la muñeca con el uso de una férula extraíble para mayor comodidad se instituye después de la extracción del yeso. Ejercicios de fortalecimiento gradual se añadieron después de 8 a 10 semanas. A los 6 meses después de la operación, los pacientes realizaron sus actividades laborales sin limitación y, en el caso 1, actividad deportiva al 100%. El cuestionario Discapacidad del Brazo, Hombro y Mano (Quick DASH) fue de 29.5 a los 6 meses después de la cirugía. El caso 2 tuvo una leve pérdida de flexión sin impacto en su vida diaria. El paciente regresó 3 años después con síntomas no

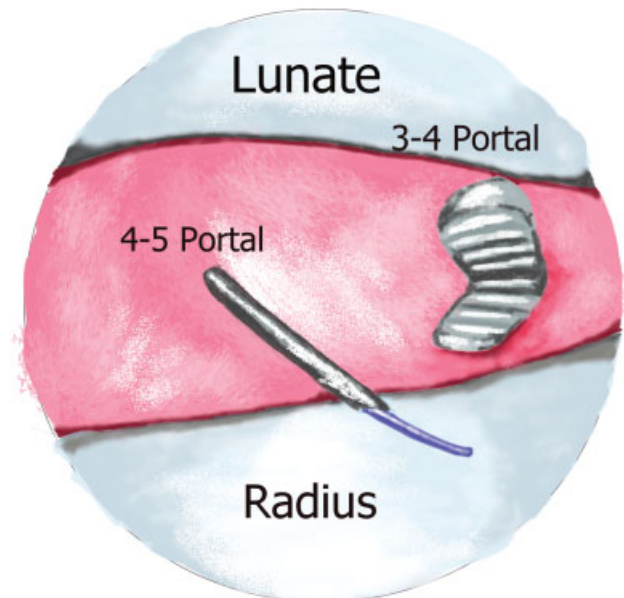


Fig. 5 Vista esquemática de la técnica de sutura LRCD.

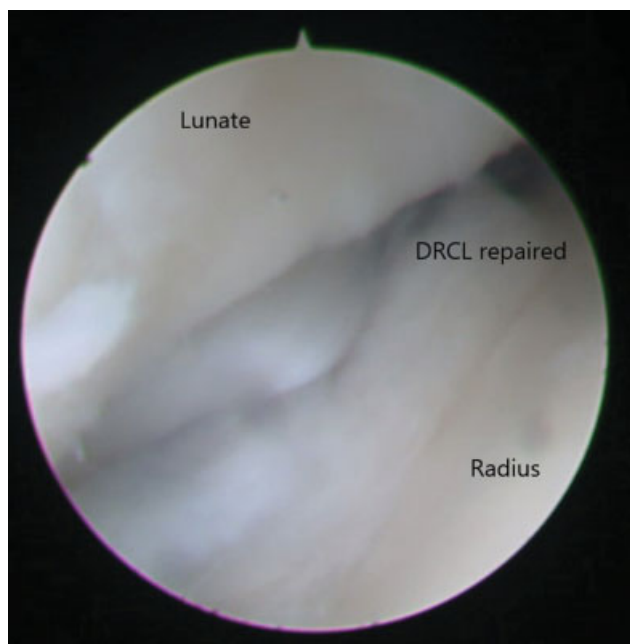


Fig. 6 Ligamento reparado.

relacionados y se realizó una nueva resonancia magnética que mostró curación del LRCD y sin sinovitis ni lesión carpiana. El caso 3 recuperó la completa amplitud de movimiento, volvió al trabajo a los 3 meses después de la cirugía, y el puntaje Quick DASH fue de 22 a los 4,5 meses después de la cirugía.

Discusión

La incidencia de las roturas LRCD no es conocida.³ Esto puede estar relacionado con el hecho de que es difícil visualizar el LRCD a través de los portales de artroscopia de muñeca dorsal estándar.³ En un estudio de Slutsky, 35 de los 64 pacientes con dolor en la muñeca tenían una rotura de LRCD y solo 5 tenían una rotura de LRCD aislada.⁴ Se ha propuesto un esquema de estadificación artroscópica para roturas de LRCD (► **Tabla 1**), dependiendo de si es una lesión

Tabla 1 Clasificación de las roturas del ligamento radiocarpiano dorsal

Estadio	Descripción
1	Rotura aislada del LRCD
2	Rotura del LRCD asociado a LIES o LTIL (Geissler I/II) o rotura del CFCT o inestabilidad mediocarpiana
3A	Rotura del LRCD asociado a LIES o LTIL (Geissler III) y/o rotura del CFCT
3B	Rotura del LRCD asociado a LIES o LTIL (Geissler IV) y/o rotura del CFCT
4	Rotura del LRCD con condromalacia o cambios degenerativos generalizados

Abreviaturas: LRCD, ligamento radiocarpiano dorsal; LTIL, ligamento interóseo lunotriquetral; LIES, ligamento interóseo escafolunar; CFCT, complejo del fibrocartilago triangular.

aislada del LRCD o asociada con lesiones de otras estructuras, a saber, el ligamento interóseo escafolunar, el ligamento interóseo lunotriquetral o el complejo fibrocartilago triangular.^{3,5} Aunque no se conoce la historia natural de estas roturas del LRCD, en un estudio de Slutsky, los pacientes con roturas aisladas del LRCD tuvieron la mayor duración del dolor, con un tiempo medio de 36 meses, mientras que el grupo con patología intracarpiana asociada tuvo dolor durante 12 meses.⁴ Llegaron a la conclusión de que, aunque los números sean pequeños, es evidente que una rotura aislada de LRCD no necesariamente conduce a otras roturas del ligamento intracarpiano o del complejo del fibrocartilago triangular (CFCT).⁴ Una reparación artroscópica está indicada para roturas del LRCD aisladas porque puede proporcionar resultados favorables.^{3,6,10} Además, Elsaidi demostró la importancia del LRCD en la cinemática del escafoide a través de una serie de estudios de seccionamiento, concluyendo que cuando el LRCD se dividió, ocurrió una deformidad ISID.¹¹

Short, en estudios cadavéricos, detectó que una capsulotomía dorsal que secciona el ligamento radiocarpiano dorsal o la inserción del sensor de presión altera la cinemática escafoide y semilunar durante el movimiento dinámico de la muñeca, lo que respalda la idea de que debe evitarse el ligamento dorsal de la muñeca durante los abordajes quirúrgicos del mano.¹

En el caso 1, la ruptura aislada del LRCD, obtuvimos una buena puntuación Quick DASH postoperatoria, aunque no pudimos cuantificar la mejora porque no teníamos la puntuación preoperatoria. Este buen resultado está en línea con la literatura.

El cirujano ortopédico puede pasar por alto esta afección a menos que exista un alto grado de sospecha y se la busque activamente antes y durante la artroscopia. Se esperan buenos resultados después de la reparación artroscópica de una rotura aislada de LRCD, sin embargo, la contribución del LRCD al resultado final en reparaciones combinadas es difícil de aislar. Es discutible si la reparación del LRCD cambia el resultado final cuando otras lesiones de ligamentos son el diagnóstico primario.

Conflicto de Intereses

Los autores no tienen conflicto de intereses para declarar.

Referencias

- Short WH, Werner FW, Green JK, Weiner MM, Masaoka S. The effect of sectioning the dorsal radiocarpal ligament and insertion of a pressure sensor into the radiocarpal joint on scaphoid and lunate kinematics. *J Hand Surg Am* 2002;27(01):68-76
- Viegas SF, Yamaguchi S, Boyd NL, Patterson RM. The dorsal ligaments of the wrist: anatomy, mechanical properties, and function. *J Hand Surg Am* 1999;24(03):456-468
- Slutsky DJ. Incidence of dorsal radiocarpal ligament tears in the presence of other intercarpal derangements. *Arthroscopy* 2008;24(05):526-533
- Slutsky DJ. The incidence of dorsal radiocarpal ligament tears in patients having diagnostic wrist arthroscopy for wrist pain. *J Hand Surg Am* 2008;33(03):332-334

- 5 Slutsky DJ. Arthroscopic Dorsal Radiocarpal Ligament Repair. Principles and Practice of Wrist Surgery 2010. Chapter 46: 492–497
- 6 Slutsky DJ. Arthroscopic repair of dorsal radiocarpal ligament tears. Arthroscopy 2002;18(09):E49
- 7 Slutsky DJ. Arthroscopy portals: volar and dorsal. In: Budoff J, Slade JF, Trumble TE. Master's Techniques in Wrist and Elbow Arthroscopy. Chicago: American Society for Surgery of the Hand; 2006
- 8 Slutsky DJ. Wrist arthroscopy through a volar radial portal. Arthroscopy 2002;18(06):624–630
- 9 Mathoulin C, Dauphin N, Sallen V. Arthroscopic dorsal capsuloplasty in chronic scapholunate ligament tears: a new procedure; preliminary report. Chir Main 2011;30(03): 188–197
- 10 Slutsky DJ. Arthroscopic management of dorsoradiocarpal ligament repairs. J Hand Surg Am 2005;(05):167–174
- 11 Elsaidi GA, Ruch DS, Kuzma GR, Smith BP. Dorsal wrist ligament insertions stabilize the scapholunate interval: cadaver study. Clin Orthop Relat Res 2004;(425):152–157