




Fratura osteocondral de Segond associada a fratura avulsão da cabeça da fíbula – “Sinal do arqueado”*

Osteochondral Segond Fracture Associated with Fibular Head Avulsion Fracture – “Arcuate Sign”

Frederico Silva Pimenta¹  Renata Gabriela Pereira Cunha¹ Lorrán Fabrini de Araújo Rocha¹
Arthur Ribeiro Oliveira¹ Marco Túlio Lopes Caldas¹ Thiago Saldanha Gonçalves¹

¹Hospital Maria Amélia Lins, Belo Horizonte, MG, Brasil

Rev Bras Ortop 2021;56(4):533-536.

Endereço para correspondência: Frederico Silva Pimenta, MsC, Rua do Campo 130, apto. 802, Vila da Serra, Nova Lima, Minas Gerais, CEP 34006-062, Brasil (e-mail: fredericopimenta86@hotmail.com).

Resumo

Uma fratura osteocondral desviada da tíbia anterolateral associada a avulsão da cabeça da fíbula em um paciente de 50 anos é relatada. A fratura avulsão do trato iliotibial em geral está associada lesões do ligamento cruzado, do menisco, e das estruturas laterais do joelho, como no caso em questão.

Palavras-chave

- ▶ lesões no joelho
- ▶ fraturas da tíbia
- ▶ fraturas do fêmur

Abstract

A deviated osteochondral fracture of the anterolateral tibia associated with fibular head avulsion in a 50-year-old patient is reported. In general, avulsion fracture of the iliotibial tract is associated with injuries in the cruciate ligament, in the meniscus and in lateral knee structures, as in the case herein reported.

Keywords

- ▶ knee injuries
- ▶ tibial fractures
- ▶ femoral fractures

Introdução

Fraturas avulsões do joelho são decorrentes de trauma de alta energia, e entre essas lesões se destacam a fratura de Segond e a avulsão da cabeça da fíbula “sinal do arqueado”. O termo *fratura de Segond* é usado para descrever uma avulsão da tíbia anterolateral, e o *sinal do arqueado* refere-se à avulsão da cabeça da fíbula, visto que nestas lesões há avulsão do complexo arqueado, que consiste nos

ligamentos fabelo-fibular, poplíteo-fibular e colateral lateral.¹⁻⁴ O mecanismo de lesão envolve um estresse em varo e rotação interna da tíbia. Essas lesões, se não reconhecidas e tratadas, levam à instabilidade crônica do joelho.

Relato de Caso

Paciente do sexo masculino, de 50 anos, vítima de atropelamento por moto, compareceu ao setor de emergência queixando-se de dor e aumento de volume no joelho esquerdo.

* Trabalho desenvolvido no Hospital Maria Amélia Lins, Belo Horizonte, MG, Brasil.

recebido

06 de Setembro de 2019

aceito

29 de Novembro de 2019

Publicado on-line

Março 23, 2020

DOI <https://doi.org/10.1055/s-0040-1702956>.

ISSN 0102-3616.

© 2020. Sociedade Brasileira de Ortopedia e Traumatologia. All rights reserved.

This is an open access article published by Thieme under the terms of the Creative Commons Attribution-NonDerivative-NonCommercial-License, permitting copying and reproduction so long as the original work is given appropriate credit. Contents may not be used for commercial purposes, or adapted, remixed, transformed or built upon. (<https://creativecommons.org/licenses/by-nc-nd/4.0/>)

Thieme Revinter Publicações Ltda., Rua do Matoso 170, Rio de Janeiro, RJ, CEP 20270-135, Brazil

Exame físico

A amplitude de movimento do joelho era limitada a 40° de flexão devido à dor e ao derrame articular; o paciente apresentava dor à palpação da tibia proximal anterolateral e da cabeça fibular. Ele apresentava abertura +3 no estresse em varo a 0° e 30° de flexão, e sem abertura no estresse em valgo. O teste de Lachman era positivo, e o Lachman reverso, negativo, e não apresentava queda posterior da tibia. O exame neurovascular não apresentava alterações.

Exame de imagem

Foram feitas radiografias do joelho nas incidências antero-posterior (AP) e de perfil, em que se evidenciava uma enorme abertura do espaço articular lateral, com um grande fragmento ósseo da tibia anterolateral e uma pequena avulsão da cabeça da fíbula (►Fig. 1 A e B)

Devido à instabilidade do joelho, foi realizada a fixação externa transarticular do joelho na urgência (►Fig. 1 C)

Técnica Cirúrgica

O procedimento cirúrgico foi realizado doze dias após a lesão, após melhora do edema de partes moles. Após anestesia raquidiana, o fixador externo foi retirado, e fez-se novo exame físico do joelho, que evidenciou gaveta anterior e Lachman positivos, gaveta posterior e teste da queda posterior (*sag test*) negativos, estresse em varo positivo +3 a 0° e 30° de flexão, e estresse em valgo negativo. Radiografias de

estresse com o uso de intensificador de imagens foram obtidas, e demonstraram enorme abertura do espaço articular lateral, e a gaveta posterior sob estresse não evidenciou translação posterior da tibia (►Fig. 2 A e B).

Um acesso cirúrgico lateral foi realizado entre a cabeça da fíbula e o tubérculo de Gerdy em direção ao epicôndilo lateral. Foi verificado um enorme fragmento osteocondral desviado da tibia anterolateral e inserido no trato iliotibial, medindo 3 cm x 1,5 cm. O corno anterior e o corpo do menisco lateral estavam deslocados para o intercôndilo, e verificou-se uma avulsão do ligamento colateral da cabeça fibular e um pequeno fragmento ósseo do estilóide fibular avulsionado com o tendão do bíceps femoral (►Fig. 3 A-C). A ►Figura 3 B mostra o fragmento osteocondral da tibia anterolateral, que foi fixado após redução anatômica com parafusos de Hebert, conforme descrito a seguir.

Procedeu-se à fixação do fragmento osteocondral da tibia anterolateral com três parafusos de Hebert, o menisco lateral foi suturado, e o ligamento colateral lateral e o tendão do bíceps femoral foram reinseridos na fíbula com duas âncoras. O retináculo lateral foi reparado (►Fig. 4 A-D).

Após a cirurgia, o apoio foi retirado durante seis semanas, e foi utilizada uma joelheira não articulada que era removida diariamente para permitir o movimento do joelho restrito a 90° de flexão nas 4 primeiras semanas. Após seis meses da cirurgia, o paciente apresenta-se sem queixas para as atividades laborais e da vida diária, e a amplitude de movimento é de 0° a 120°, sem abertura no estresse em varo do joelho. Optou-se por não reconstruir o ligamento cruzado anterior no primeiro tempo cirúrgico devido à possibilidade aumentada de rigidez articular pós-operatória. A reconstrução

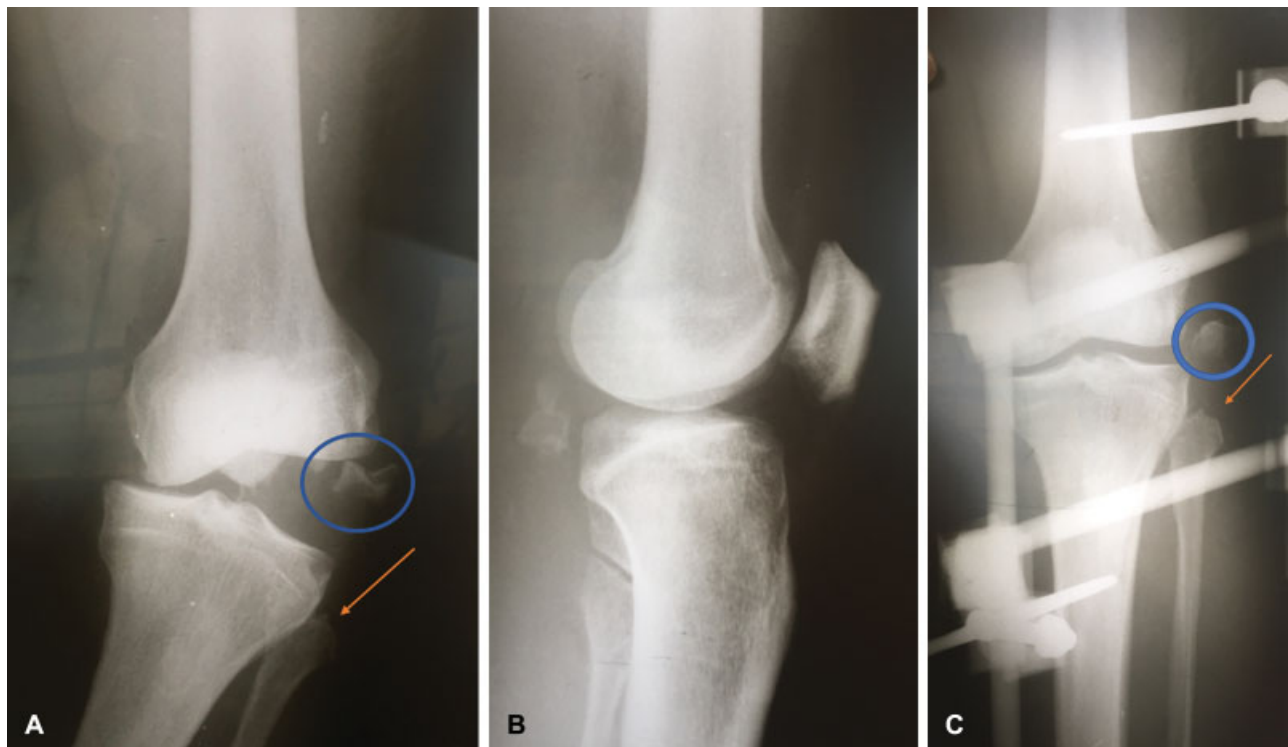


Fig. 1 (A) Radiografia em incidência anteroposterior (AP) da abertura do espaço articular lateral, de fragmento ósseo da tibia anterolateral (círculo), e da avulsão da cabeça da fíbula (seta). (B) Radiografia em perfil. (C) Radiografia após fixação externa transarticular.

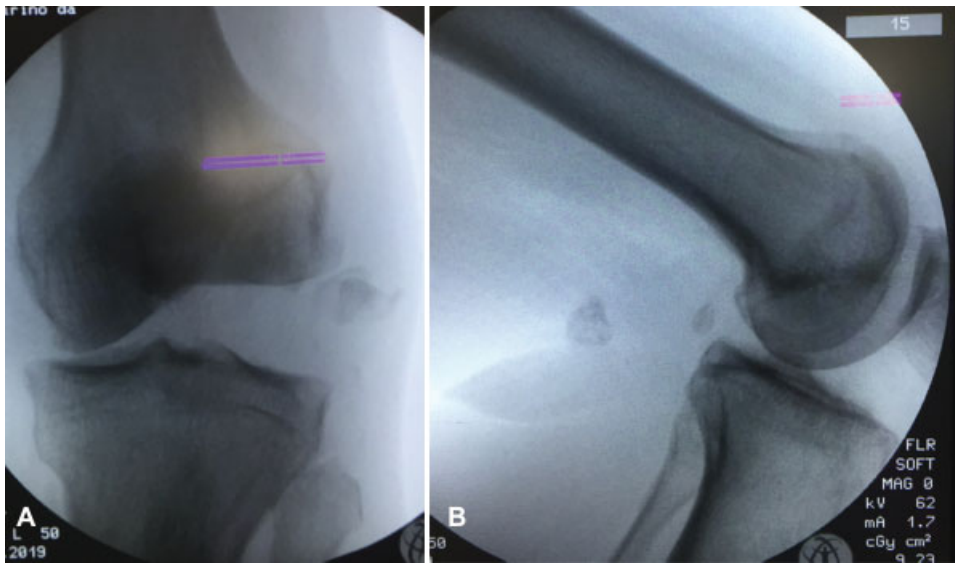


Fig. 2 (A) Exame de imagem sob estresse em varo demonstrando enorme abertura do espaço articular lateral, e em (B) gaveta posterior sob estresse sem translação posterior da tíbia.

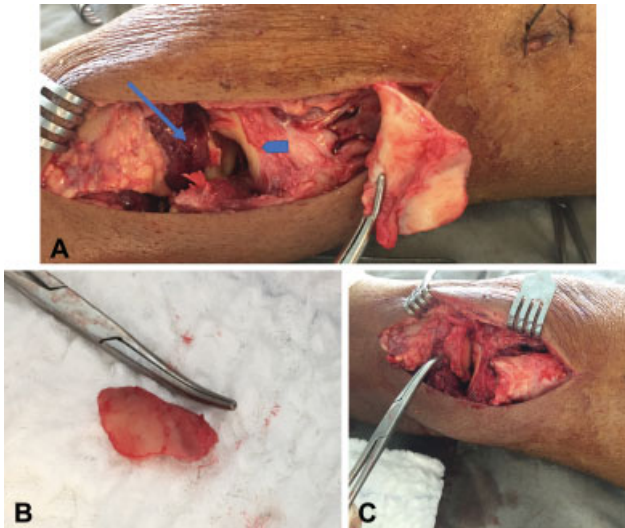


Fig. 3 (A) Fragmento osteocondral inserido no trato iliotibial, e (B) fragmento osteocondral da tíbia anterolateral. (C) Fragmento reposicionado no platô tibial. A seta indica defeito ósseo no platô tibial, e a ponta da seta, o menisco lateral.

desse ligamento será realizada em segundo tempo, caso paciente apresente queixa de instabilidade do joelho.

Discussão

Este artigo apresenta um raro evento, que é um grande fragmento osteocondral da tíbia anterolateral desviado, fratura de Segond, associada a fratura avulsão da cabeça da fíbula, sinal do arqueado, que levou a uma enorme instabilidade articular do joelho.

O trato iliotibial, o ligamento colateral lateral, o tendão do bíceps femoral e a cápsula articular são responsáveis pela estabilidade lateral do joelho. O termo *fratura de Segond* é usado para descrever uma avulsão da tíbia anterolateral na qual se inserem as fibras do trato iliotibial e o ligamento

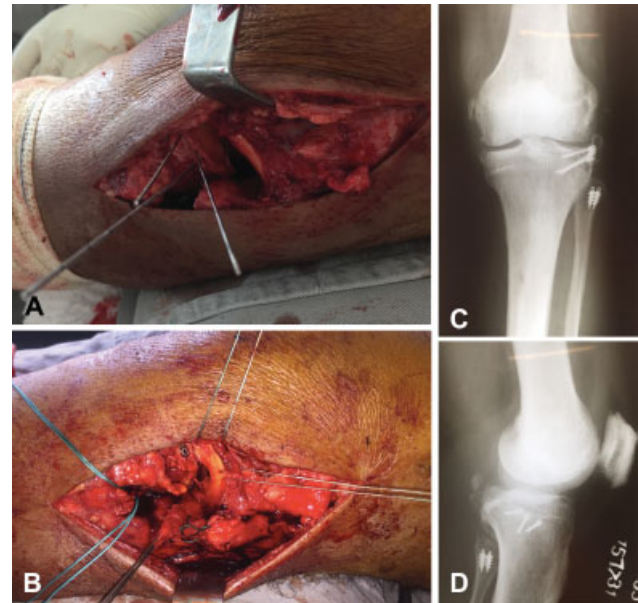


Fig. 4 (A) Fixação do fragmento osteocondral com parafusos de Hebert. (B) Reparo do menisco lateral, do ligamento colateral lateral, e do tendão do bíceps femoral. (C e D) Radiografias AP e de perfil pós-operatórias.

anterolateral. O sinal do arqueado descreve uma fratura avulsão da fíbula proximal na qual se inserem os ligamentos poplíteo-fibular, fabelo-fibular e o ligamento colateral lateral. O mecanismo de lesão envolve um estresse em varo e rotação interna da tíbia.⁵⁻⁸ Essas lesões, se não reconhecidas e tratadas, levam à instabilidade crônica do joelho.

A lesão isolada do trato iliotibial é rara, pois envolve um mecanismo em que somente forças em varo estejam atuando, e é sabido que durante o trauma forças multidirecionais são responsáveis pela lesão. Mais frequentemente, a fratura de Segond está associada a lesões de ligamento cruzado, de menisco e de estruturas laterais do joelho, como no caso em questão.⁹

Não foram encontrados na literatura estudos que revelassem associação de fratura de Segond e fratura avulsão da cabeça da fíbula. Fay et al¹⁰ descreveram um relato de caso de uma fratura de Segond desviada associada a lesão de ligamento cruzado anterior e lesão da inserção proximal do ligamento colateral lateral, sem sinal do arqueado; porém nem o seguimento pós-operatório e nem radiografias de seguimento foram realizados.

Um caso de fratura de Segond desviada associada a fratura avulsão da fíbula foi relatado neste artigo. O reconhecimento e tratamento dessas lesões na fase aguda leva a bom resultado funcional.

Suporte Financeiro

Não houve suporte financeiro de fontes públicas, comerciais, ou sem fins lucrativos.

Conflito de Interesses

Os autores declaram não haver conflito de interesses.

Referências

- Gottsegen CJ, Eyer BA, White EA, Learch TJ, Forrester D. Avulsion fractures of the knee: imaging findings and clinical significance. *Radiographics* 2008;28(06):1755–1770
- Haims AH, Medvecky MJ, Pavlovich R Jr, Katz LD. MR imaging of the anatomy of and injuries to the lateral and posterolateral aspects of the knee. *AJR Am J Roentgenol* 2003;180(03):647–653
- Juhng SK, Lee JK, Choi SS, Yoon KH, Roh BS, Won JJ. MR evaluation of the “arcuate” sign of posterolateral knee instability. *AJR Am J Roentgenol* 2002;178(03):583–588
- Campos JC, Chung CB, Lektrakul N, et al. Pathogenesis of the Segond fracture: anatomic and MR imaging evidence of an iliotibial tract or anterior oblique band avulsion. *Radiology* 2001;219(02):381–386
- Tei K, Kubo S, Matsumoto T, et al. Combined osteochondral fracture of the posterolateral tibial plateau and Segond fracture with anterior cruciate ligament injury in a skeletally immature patient. *Knee Surg Sports Traumatol Arthrosc* 2012;20(02):252–255
- Kühle J, Südkamp NP, Niemeyer P. [Osteochondral fractures at the knee joint]. *Unfallchirurg* 2015;118(07):621–632
- Nawata K, Teshima R, Suzuki T. Osseous lesions associated with anterior cruciate ligament injuries. Assessment by magnetic resonance imaging at various periods after injuries. *Arch Orthop Trauma Surg* 1993;113(01):1–4
- LaPrade RF, Ly TV, Wentorf FA, Engebretsen L. The posterolateral attachments of the knee: a qualitative and quantitative morphologic analysis of the fibular collateral ligament, popliteus tendon, popliteofibular ligament, and lateral gastrocnemius tendon. *Am J Sports Med* 2003;31(06):854–860
- Shaikh H, Herbst E, Rahnama-Azar AA, et al. The Segond Fracture Is an Avulsion of the Anterolateral Complex. *Am J Sports Med* 2017;45(10):2247–2252
- Fay K, Mannem R, Baynes K, Sarin D, DuBois M. Iliotibial band avulsion fracture: a case report with differential diagnosis. *Emerg Radiol* 2016;23(01):93–96