


Radiografia axial do antepé com carga - Descrição da técnica e avaliação da reprodutibilidade*

Weightbearing Forefoot Axial Radiography - Technical Description and Reproducibility Evaluation

Rafael Barban Sposeto¹  Marcos Hideyo Sakaki¹ Alexandre Leme Godoy-Santos¹
Rafael Trevisan Ortiz¹ Rodrigo Sousa Macedo¹ Tulio Diniz Fernandes¹

¹ Grupo de Pé e Tornozelo, Instituto de Ortopedia e Traumatologia, Hospital das Clínicas da Faculdade de Medicina da Universidade de São Paulo (HCFMUSP), São Paulo, SP, Brazil

Endereço para correspondência Rafael Barban Sposeto, Rua Dr. Ovídio Pires de Campos, 333. 3º andar. Secretaria do Corpo Clínico. Cerqueira César, São Paulo, SP, CEP: 05403-010, Brasil (e-mail: rafael.barban@hc.fm.usp.br).

Rev Bras Ortop 2020;55(3):367-373.

Resumo

Objetivo Este estudo tem como objetivo descrever um novo método radiográfico com carga fisiológica para visualizar as cabeças dos cinco metatarsos no plano coronal.

Métodos Os indivíduos foram radiograficamente avaliados com carga, com o tornozelo a 20° de flexão plantar e as articulações metatarsofalângicas a 10° de extensão, posicionadas em um dispositivo de madeira. As medidas foram aferidas por dois avaliadores independentes, sendo que um deles mediu em dois momentos distintos, obtendo a correlação inter e intraobservador, com o coeficiente de correlação intraclass.

Resultados Examinamos 63 pés, obtendo um coeficiente de correlação interobservador do método radiográfico para as alturas das cabeças dos metatarsos no plano coronal do 1°, 2°, 3°, 4° e 5° metatarsos de, respectivamente, 0,90, 0,85, 0,86, 0,83, 0,89. O coeficiente de correlação intraobservador foi, respectivamente, 0,95, 0,93, 0,93, 0,86, 0,92.

Conclusão Essas correlações demonstram que o método é preciso e pode ser usado para investigar os desalinhamentos de cabeça dos metatarsos nesse plano.

Palavras-chave

- ▶ antepé humano
- ▶ radiografia
- ▶ metatarsalgia
- ▶ ossos do metatarso
- ▶ doenças do pé
- ▶ articulação metatarsofalângica

Abstract

Objective The present study aims to describe a new weightbearing radiographic method to visualize the heads of the five metatarsals on the coronal plane, evaluating their accuracy through intraclass correlation coefficients.

Methods The subjects were evaluated, with weightbearing, with the ankle at 20 degrees of plantar flexion and the metatarsophalangeal joints at 10 degrees of extension, positioned on a wooden device. Two independent foot and ankle surgeons evaluated the radiography, with one of them doing it twice, at different moments, achieving an inter and intraobserver correlation, with intraclass correlation coefficients.

Results We radiographed 63 feet, achieving an interobserver correlation coefficient of the radiographic method for the metatarsal heads heights in the coronal plane of the

Keywords

- ▶ forefoot, human
- ▶ radiography
- ▶ metatarsalgia
- ▶ metatarsal bones
- ▶ foot diseases
- ▶ metatarsophalangeal joint

* Trabalho feito no Grupo de Pé e Tornozelo, Instituto de Ortopedia e Traumatologia, Hospital das Clínicas HCFMUSP, Faculdade de Medicina, Universidade de São Paulo, São Paulo, SP, Brazil

1st, 2nd, 3rd, 4th, and 5th metatarsals of , respectively, 0.90, 0.85, 0.86, 0.83, 0.89. The intraobserver correlation coefficient were, respectively, 0.95, 0.93, 0.93, 0.86, 0.92.

Conclusion Those correlations demonstrate that the method is accurate and can be used to investigate metatarsal head misalignments in this plane.

Introdução

Muito se discute sobre a posição das cabeças dos metatarsais no plano coronal, com autores defendendo a disposição em arco e outros afirmando que as cinco cabeças se posicionam alinhadas no mesmo plano.¹⁻¹⁰

Tradicionalmente o arco transversal na altura da cabeça dos metatarsais era considerado existente, de maneira que as porções distais dos 1° e 5° metatarsais seriam mais próximas ao solo do que as centrais durante a carga.¹⁰

A existência do arco transversal na altura das cabeças dos metatarsais é bastante controversa, sendo debatida desde meados de 1800, apresentando resultados contraditórios.²⁻¹¹

Enquanto Lelièvre,¹² Mann,¹³ Saló,¹⁴ Sarrafian e Keli-kian,¹⁵ e Viladot^{16,17} afirmam que as cabeças dos metatarsais estão alinhadas no plano coronal com carga, Simonsen et al.⁸ e Kapandji,¹⁸ entre outros,^{19,20} defendem a teoria do apoio de três pontos, com o arco transversal com ápice dorsal na altura da cabeça do 2° metatarsal.

Walter-Muller (1926), Blondin-Walter (1948), Güntz (1938) apud Lelièvre,¹⁹ Viladot,¹⁷ Suzuki et al.²¹ e Osher et al.²² propõem técnicas radiográficas diferentes para visualizar a disposição das cabeças dos metatarsais no plano coronal. Algumas criticadas por não permitirem carga, outras por excesso de extensão das articulações metatarsofalângicas. Até o momento não há consenso sobre qual seria a disposição fisiológica das cabeças dos metatarsais com carga no plano coronal, se alinhadas ou em arco. Também se questiona qual seria o melhor método radiográfico para avaliar esse plano.

Considera-se que o formato e disposição dos metatarsais apresentam impacto direto na distribuição de carga dos pés.^{13,23} Alterações do alinhamento fisiológico dos metatarsais estão relacionadas a uma má distribuição de carga, sobrecarregando diversas estruturas do antepé,^{6-8,24-26} causando metatarsalgia.

As cabeças dos metatarsais são as estruturas mais distais desses ossos que dissiparão carga no antepé durante a fase de desprendimento da marcha. Assim, o alinhamento dessas estruturas no plano coronal apresenta impacto na distribuição de carga e em eventuais lesões da região, culminando em metatarsalgia.⁹⁻¹¹

Dessa forma, conhecer o alinhamento coronal fisiológico das cabeças dos metatarsais pode nos conceder um parâmetro a mais, para auxiliar o diagnóstico etiológico de metatarsalgia e complementar a correção cirúrgica.²⁷

Porém, para estudarmos adequadamente esse alinhamento coronal é imprescindível determinar um método radiográfico preciso e reproduzível, para avaliar a projeção das cabeças dos metatarsais com carga no plano coronal.

Nossa hipótese é que o método radiográfico proposto para avaliar a disposição das cabeças dos cinco metatarsais com

carga no plano coronal é preciso e pode ser utilizado como investigação de desalinhamentos das cabeças metatarsais no arco transversal do antepé.

O objetivo do presente estudo é descrever um novo método radiográfico para a visualizar as cabeças dos cinco metatarsais no plano coronal com carga, avaliando sua precisão e reprodutibilidade através da correlação intra e interobservador.

Materiais e Métodos

O projeto do estudo foi aprovado pela Comissão de Ética e de Pesquisa institucional, com registro número 13000.

Os pacientes foram recrutados aleatoriamente no serviço de tornozelo e pé, respeitando os critérios de inclusão e exclusão.

Os pacientes foram orientados sobre em que consistia a pesquisa, e o termo de consentimento foi obtido por escrito. Pacientes que não aceitaram o termo não foram incluídos no estudo.

Uma avaliação clínica inicial foi realizada, buscando queixas específicas plantares no antepé e deformidades proximais.

Critérios de inclusão

- Pacientes deambuladores, entre 30 e 65 anos de idade, sem restrições ao sexo ou raça.
- Ausência de deformidades rígidas no mediopé, retropé, e tornozelo;
- Ausência de:
 - cirurgias ou fraturas prévias no pé;
 - doenças reumatológicas e causas de metatarsalgia secundária (tumor no antepé, doença de Freiberg, corpo estranho, infecção e neuroma de Morton não associado a distúrbio mecânico);
 - síndromes osteoneuromusculares;
 - amputações unilaterais do membro inferior;
 - alinhamentos do retropé considerados anormais ao exame físico (valgo e varo).

Critério de exclusão

- Radiografia de má qualidade que não permita avaliação.

Os indivíduos foram submetidos a uma radiografia axial com carga do antepé, avaliando o plano coronal.

Método para aquisição das imagens

O paciente foi posicionado em ortostase, conferindo carga no pé com o tornozelo em 20° de flexão plantar e 10° de extensão das articulações metatarsofalângicas, com o pé

apoiado em um suporte moldado em madeira. O filme radiográfico foi apoiado imediatamente anterior e perpendicular ao suporte.

O tubo foi posicionado posterior ao calcâneo, de forma que os raios incidiram de posterior para anterior, paralelos ao plano horizontal de apoio, a 1 m do filme radiográfico. Cada pé foi radiografado isoladamente, de modo que o contralateral mantinha carga plantigrada sobre uma plataforma de madeira de 2 cm altura, no centro do suporte. (► **Figura 1**)

O dispositivo de madeira consiste em uma base retangular plana, contendo em seu centro um outro retângulo em madeira, de 2 cm de altura, permitindo o apoio plantigrado do pé contralateral ao examinado. Em cada lado desse suporte, duas rampas foram posicionadas. Uma posterior fixa, que permitia o posicionamento do tornozelo em equino de 20°, e outra anterior móvel, estendendo todas as articulações metatarsofalângicas em 10°.

A rampa anterior se movimentava no sentido longitudinal dos pés, se distanciando ou aproximando das cabeças dos metatarsais, e rodando no plano axial.

Essa mobilidade da rampa anterior cria um espaço para apoio do antepé, permitindo que a região plantar sob as cabeças dos cinco metatarsais se apoie no mesmo plano. Para padronizar a posição do antepé nesse espaço, há uma marcação para o posicionamento da cabeça do 5° metatarsal (► **Figura 2**).

Os parâmetros técnicos radiográficos para a obtenção da projeção axial foram padronizados para todos os pacientes e calibrados mantendo a ampola com foco de 100 mA, com 55 kV a uma distância foco-filme de 100 cm, com tempo de exposição de 0,1 segundo, 10 mA/s e utilizando um chassi de 24 × 30 cm para cada pé. O centro do foco dos raios foi definido na topografia da cabeça do 2° metatarsal, com a abertura suficiente para projetar a linha articular tibiotalar, os maléolos, e a

face plantar do antepé, ficando visível uma região de 3 cm plantar ao nível de apoio do dispositivo de madeira.

A aferição dos parâmetros da incidência do plano coronal do antepé com carga foi feita com o programa Philips iSite Enterprises 4.1 (Philips Healthcare, Best, Holanda). Inicialmente localiza-se a superfície de carga do antepé, linha em que a epiderme faz contato com a madeira, aqui denominada linha de apoio. Posteriormente, o ponto mais plantar da cabeça de cada metatarsal é localizado. No 1° metatarsal, diferente dos quatro laterais, a carga é distribuída nos sesamoides, logo utilizamos o ponto mais plantar do sesamoide mais plantar. A partir desses cinco pontos, traçamos cinco perpendiculares à linha de apoio previamente desenhada, aferindo suas distâncias em milímetros (► **Figura 3**).

Dessa forma, recrutamos 35 indivíduos, participando com 70 pés.

As radiografias foram avaliadas independentemente por dois ortopedistas especialistas em cirurgia de pé e tornozelo. Após 2 meses foram reavaliados por um deles. Os examinadores não tinham acesso aos dados da anamnese e exame físico dos indivíduos avaliados, tampouco das medidas radiográficas prévias, no momento da aferição radiográfica.

O erro do método inter e intraobservador foi avaliado com o uso do coeficiente de correlação intraclasse para variáveis contínuas, com seus respectivos intervalos de confiança.^{28,29} Para a comparação dos coeficientes seguiremos as orientações de Landis e Koch.²⁸

Resultados

Trinta e cinco indivíduos (70 pés) foram avaliados. Na fase inicial do estudo estávamos adequando tanto o posicionamento do dispositivo quanto a técnica radiográfica; dessa

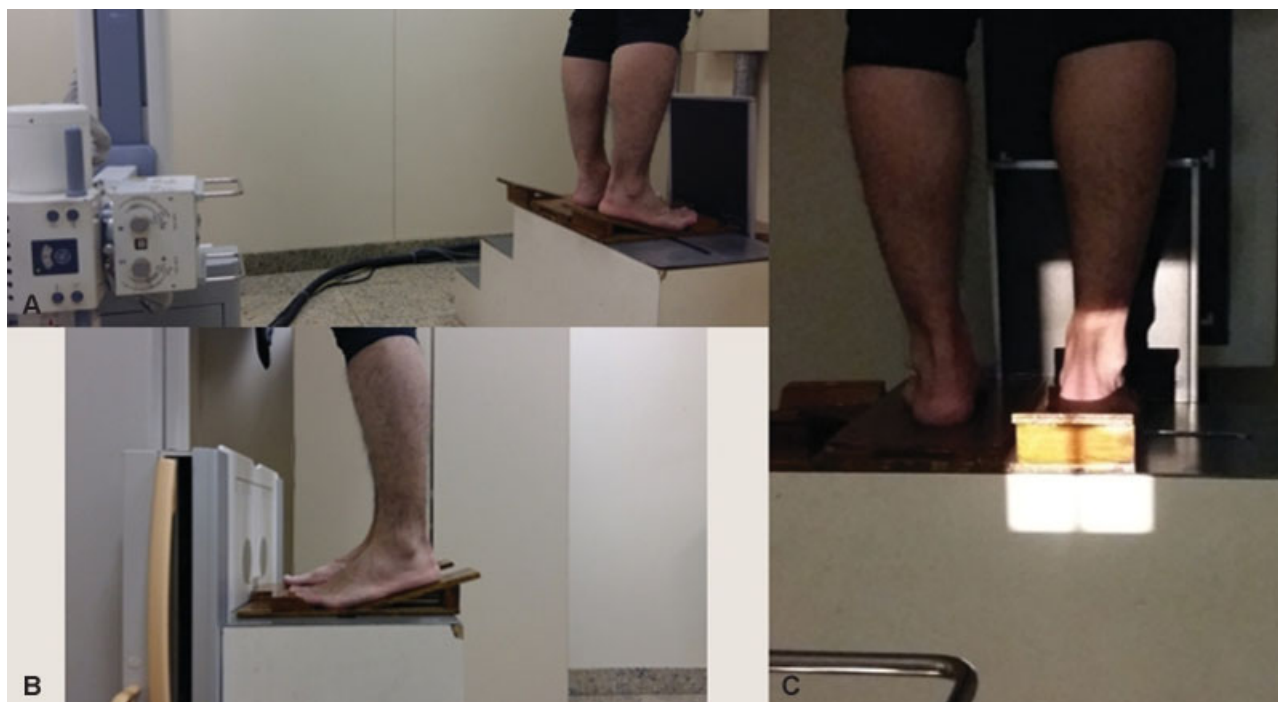

Fig. 1 Posicionamento do paciente para a aquisição da radiografia axial do antepé com carga. (A) Ampola radiográfica à 1 m de distância do filme; (B) Posicionamento do tornozelo em 20° de equino, com 10° de extensão dos dedos em relação ao apoio; (C) Área total radiografada.



Fig. 2 Suporte de posicionamento para aquisição radiográfica. (A) vista superior com a rampa anterior na posição mais proximal; (B) Vista superior com a rampa anterior na posição mais distal. Seta azul indicando o posicionamento da cabeça do 5° metatarsal; (C) Vista superior com a rampa anterior rodada para acomodar os dedos; (D) Vista posterior, evidenciando o suporte central do dispositivo, para o posicionamento do pé contralateral ao exame; (E) Vista lateral, mostrando as rampas anterior e posterior.

forma, sete pés foram excluídos por má qualidade da radiografia, impossibilitando a avaliação.

A correlação intra e interobservador foi realizada nesses 63 pés restantes, com 31 destes sendo do lado direito e 91% dos indivíduos sendo do sexo masculino.

Os resultados da avaliação intraobservador estão na **tabela 1**.

Os resultados da avaliação interobservador estão na **Tabela 2**.

O coeficiente de correlação interobservador do método radiográfico para as alturas no plano coronal dos 1°, 2°, 3°, 4° e 5° metatarsais foram, respectivamente, 0,90, 0,85, 0,86, 0,83, 0,89.

O coeficiente de correlação intraobservador do método radiográfico para as alturas no plano coronal dos 1°, 2°, 3°, 4° e 5° metatarsais foram, respectivamente, 0,95, 0,93, 0,93, 0,86, 0,92 (**Tabela 3**).

Discussão

O objetivo do presente estudo foi avaliar a precisão e reprodutibilidade do uso da radiografia axial do antepé com carga. A técnica foi desenhada de modo que as cabeças dos metatarsais pudessem ser visualizadas adequadamente e aferidas, criando critérios claros e reprodutíveis de posicionamento dos pés com carga sobre a plataforma.

O intuito do estudo não foi comparar o alinhamento coronal das cabeças dos metatarsais entre os pacientes, mas aferir a precisão do método radiográfico. Por esse motivo não dividimos os pacientes em grupos, não pareamos por sexo, lateralidade ou metatarsalgia, e incluímos radiografias unilaterais e bilaterais dos indivíduos.

No início do estudo, observamos que mantendo o posicionamento das rampas anterior e posterior fixas e em contato direto, não haveria espaço para apoiar o todo o antepé no mesmo plano, forçando um o apoio artificial de cada uma das cabeças dos metatarsais. Como os metatarsais têm comprimentos diferentes, eles apoiavam em alturas diferentes das rampas, projetando uma imagem radiográfica axial não compatível com a disposição da carga fisiológica.

As propostas radiográficas de Suzuki et al.²¹ e Mittlmeier e Haar³⁰ para avaliarem a posição dos sesamoides também permitem a apreciação das cabeças dos metatarsais laterais. Porém, como os dispositivos descritos por eles colocam as rampas anterior e posterior fixas e em contato, elas posicionam inadequadamente as cabeças dos metatarsais, não sendo adequadas para a avaliação do alinhamento das cabeças no plano coronal com carga. Essa é uma das diferenças da nossa proposta radiográfica.

Baseado no estudo de 2004 de Suzuki et al.,²¹ adaptamos nossa técnica radiográfica em relação à distância e à incidência do raio-X, de modo a padronizar todos os exames, evitando diferenças de magnificações entre as radiografias. A intensidade da radiação e o tempo de exposição foram baseados nos estudos de Osher et al.²² e Simonsen et al.⁸ e modificados para conseguirmos observar com precisão a projeção radiográfica das cabeças, chegando aos parâmetros propostos no nosso estudo.

As nossas sete primeiras incidências radiográficas obtidas foram utilizadas para adequar o posicionamento e parâmetros radiográficos adotados. Por esse motivo, tivemos 7 pés excluídos por radiografias inadequadas, sendo avaliados 63 pés.

Assim como no estudo de Suzuki et al.,²¹ optamos por posicionar o tornozelo com 20° de equino e 10° de extensão

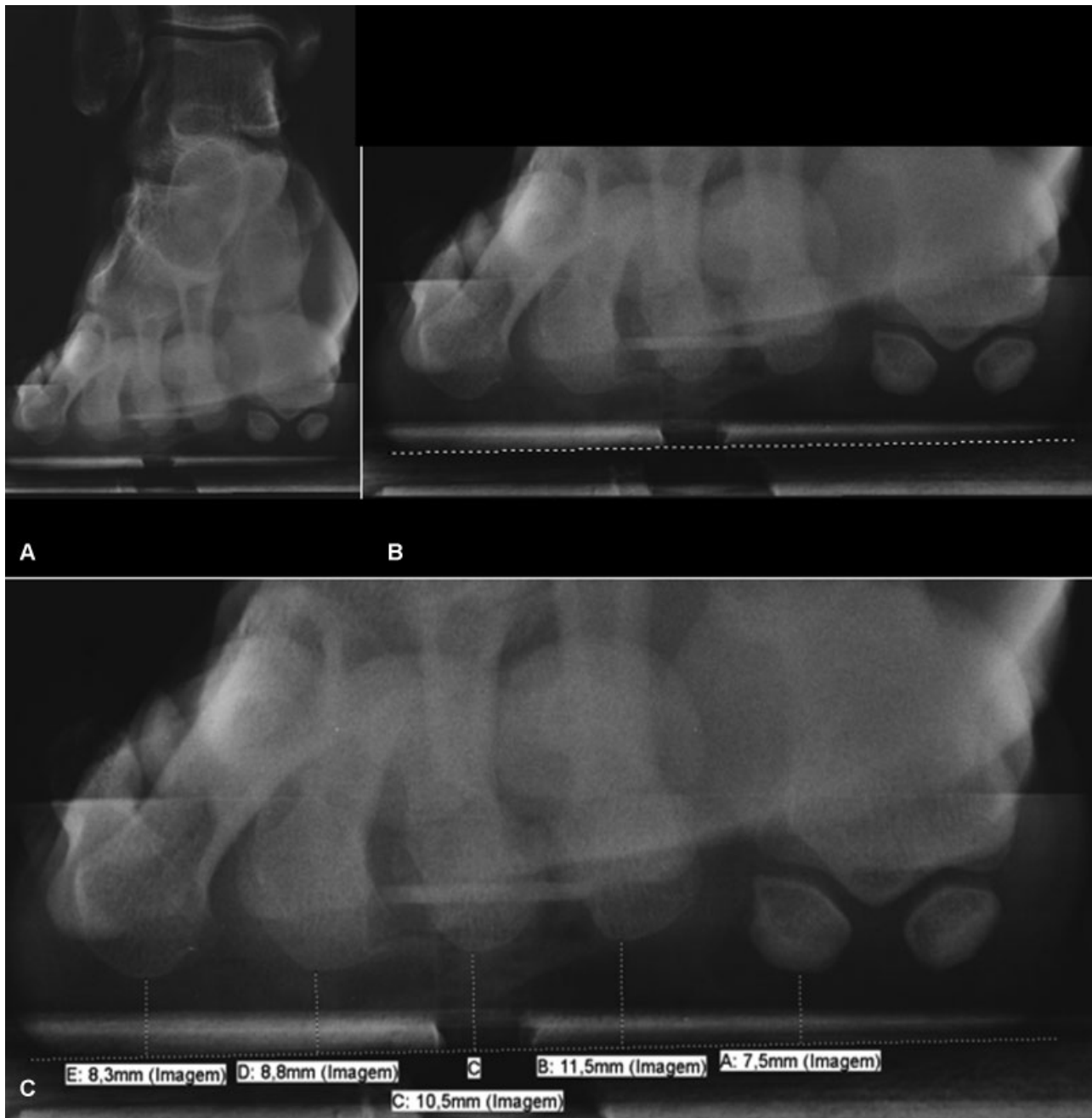

Fig. 3 Aspecto visual da radiografia axial com carga do antepé. (A) Imagem obtida permitindo a visualização de todo antepé; (B) Linha de apoio traçada, marcando o plano da carga do antepé; (C) A partir dos pontos mais plantares dos cinco raios medimos a distância à linha.

Tabela 1 Resultados das aferições de um mesmo avaliador, em dois momentos diferentes (avaliação intraobservador)

	1ª avaliação			2ª avaliação		
	Média	IC 95%	DP	Média	IC 95%	DP
1° MTT	7,6	7,23–8,01	1,57	7,6	7,18–8,10	1,85
2° MTT	12,2	11,80–12,54	1,50	12,0	11,70–12,40	1,40
3° MTT	10,7	10,45–11,06	1,24	10,6	10,27–11,01	1,50
4° MTT	9,5	9,21–9,70	0,98	9,5	9,15–9,84	1,40
5° MTT	9,4	9,00–9,85	1,72	9,6	9,10–10,14	2,11

Abreviaturas: DP, desvio padrão; IC, intervalo de confiança; MTT, metatarsal.

Tabela 2 Resultados das aferições do segundo avaliador

	Média	IC 95%	DP
1° MTT	7,2	6,76–7,70	1,86
2° MTT	11,7	11,40–12,10	1,47
3° MTT	10,4	9,98–10,75	1,56
4° MTT	9,2	8,81–9,53	1,46
5° MTT	9,3	8,80–9,82	2,06

Abreviaturas: DP, desvio padrão; IC, intervalo de confiança; MTT, metatarsal.

Tabela 3 Avaliação inter e intraobservador da radiografia axial do antepé com carga

	Coefficiente de correlação interobservador	IC 95%	Coefficiente de correlação intraobservador	IC 95%
1° MTT	0,9	0,843–0,940	0,95	0,921–0,970
2° MTT	0,85	0,765–0,907	0,93	0,882–0,955
3° MTT	0,86	0,776–0,912	0,93	0,883–0,955
4° MTT	0,83	0,736–0,895	0,86	0,785–0,915
5° MTT	0,89	0,824–0,932	0,92	0,877–0,953

Abreviaturas: IC, intervalo de confiança; MTT, metatarsal.

das articulações metatarsofalângicas em relação ao solo, para reproduzir o momento do desprendimento do pé na fase de elevação do calcâneo, quando o antepé está submetido a maior sobrecarga^{31–33}

Porém, diferente do estudo de Suzuki et al.,²¹ nosso dispositivo apresenta uma rampa móvel anterior que permite que a pele sob as cabeças dos cinco metatarsais se apoie no mesmo nível do suporte de madeira, evitando modificações artificiais das suas alturas no plano coronal, pelo apoio das cabeças em alturas diferentes na rampa anterior.

Utilizamos o ponto de apoio da cabeça do 5° metatarsal como parâmetro fixo inicial do posicionamento. Dessa forma, mobilizávamos a rampa anterior, para distal ou proximal, com o intuito de permitir o apoio do coxim sob as cinco cabeças no mesmo patamar. Rodávamos a rampa anterior, acomodando a fórmula dos dedos, para manter os cinco pododáctilos na extensão desejada.

Para avaliação da confiabilidade do estudo radiográfico axial, utilizamos a avaliação intra e interobservadores, conforme Simonsen et al.⁸ e Deleu et al.³⁴ Para classificar os valores dos coeficientes de correlação, utilizamos a orientação de Landis e Koch.²⁸ Dessa forma, os resultados dos coeficientes de avaliações intra e interobservadores na radiografia axial do antepé com carga mostraram uma forte correlação, segundo Landis e Koch,²⁸ para os cinco metatarsais.

Observamos uma correlação melhor na avaliação intra e interobservadores no nosso estudo em relação ao do Simonsen et al.,⁸ provavelmente relacionado à diferença metodológica e à precisão do posicionamento dos dois estudos. Comparando nossos índices de correlação com os do estudo ultrassonográfico de Wang et al.,³⁵ novamente observamos

maior precisão de correlação no nosso estudo, principalmente quando comparamos a situação com carga no estudo de Wang et al.³⁵ A diferença pode ser explicada pela dificuldade em realizar o exame ultrassonográfico com o paciente mantendo carga.

Os indivíduos do estudo não foram divididos em grupos com e sem metatarsalgia, configurando uma fraqueza do estudo. Porém, isso tem um baixo impacto na avaliação dos índices de correlação intra e interobservadores, uma vez que o objetivo foi avaliar a precisão da radiografia obtida de cada pé. A validação dessa metodologia possibilitará a quantificação das alturas das cabeças dos metatarsais com carga no plano coronal, comparando grupos com e sem metatarsalgia em estudos posteriores.

Conclusão

Apresentamos uma nova metodologia radiográfica para avaliar a disposição das cabeças dos cinco metatarsais com carga, no plano coronal. A forte correlação intra e interobservadores demonstra que o método é preciso e pode ser utilizado para a investigação de desalinhamentos das cabeças metatarsais nesse plano.

Conflito de Interesses

Os autores declaram não haver conflito de interesses.

Referências

- Luger EJ, Nissan M, Karpf A, Steinberg EL, Dekel S. Patterns of weight distribution under the metatarsal heads. *J Bone Joint Surg Br* 1999;81(02):199–202
- Bygrave CJ, Betts RP. The plantar tissue thickness in the foot: a new ultrasound technique for loadbearing measurements and a metatarsal head depth study. *Foot* 1993;3(02):71–78
- Demp PH. Pathomechanical metatarsal arc: radiographic evaluation of its geometric configuration. *Clin Podiatr Med Surg* 1990;7(04):765–776
- Kaipel M, Krapf D, Wyss C. Metatarsal length does not correlate with maximal peak pressure and maximal force. *Clin Orthop Relat Res* 2011;469(04):1161–1166
- Kanatli U, Yetkin H, Bolukbasi S. Evaluation of the transverse metatarsal arch of the foot with gait analysis. *Arch Orthop Trauma Surg* 2003;123(04):148–150
- Khurana A, Kadamabande S, James S, Tanaka H, Hariharan K. Weil osteotomy: assessment of medium term results and predictive factors in recurrent metatarsalgia. *Foot Ankle Surg* 2011;17(03):150–157
- Lauf E, Weinraub GM. Asymmetric “V” osteotomy: a predictable surgical approach for chronic central metatarsalgia. *J Foot Ankle Surg* 1996;35(06):550–559, discussion 601
- Simonsen O, Vuust M, Understrup B, Højbjerg M, Böttcher S, Voigt M. The transverse forefoot arch demonstrated by a novel X-ray projection. *Foot Ankle Surg* 2009;15(01):7–13
- Wang CL, Hsu TC, Shau YW, Shieh JY, Hsu KH. Ultrasonographic measurement of the mechanical properties of the sole under the metatarsal heads. *J Orthop Res* 1999;17(05):709–713
- Weijers RE, Walenkamp GHM, Kessels AGH, Kemerink GJ, van Mameren H. Plantar pressure and sole thickness of the forefoot. *Foot Ankle Int* 2005;26(12):1049–1054
- Daentzer D, Wülker N, Zimmermann U. Observations concerning the transverse metatarsal arch. *Foot Ankle Surg* 1997;3(01):15–20

- 12 Lelièvre J. Arquitectura del Pie. In: Lelièvre J, editor. *Patología del pie - clínica, tratamiento médico, ortopédico y quirúrgico*. Barcelona: Masson; 1970
- 13 Mann RA, Haskell A. Biomechanics of the foot and ankle. In: Coughlin MJ, Mann RA, Saltzman C, editors. *Surgery of the foot and ankle*. 8th ed. Philadelphia, PA: Mosby Elsevier; 2007:3-44
- 14 Saló JM. Metatarsalgia. In: Viladot A, editor. *Quinze lições sobre patologias do pé*. Rio de Janeiro: Revinter; 2003:145-164
- 15 Sarrafian SK, Kelikian AS. Osteology. In: Kelikian AS, editor. *Anatomy of the foot and ankle*. 3rd ed. Philadelphia, PA: Lippincott Williams & Wilkins; 2011:40-119
- 16 Viladot A. Anatomia e biomecânica. In: Viladot A, editor. *Quinze lições sobre patologias do pé*. Rio de Janeiro: Revinter; 2003:1-40
- 17 Viladot A. The metatarsal. In: Jahss MH editor. *Disorders of the foot*. Philadelphia: Saunders; 1982:659-710
- 18 Kapandji AI. Fisiologia articular: membro inferior. 4ª ed. São Paulo: Manole; 1980
- 19 Lelièvre J. Estática del pie. In: Lelièvre J, editor. *Patología del pie - clínica, tratamiento médico, ortopédico y quirúrgico*. Barcelona: Masson; 1970
- 20 Chang JW, Griffiths H, Chan DP. A new radiological technique for the forefoot. *Foot Ankle* 1984;5(02):77-83
- 21 Suzuki J, Tanaka Y, Takaoka T, Kadono K, Takakura Y. Axial radiographic evaluation in hallux valgus: evaluation of the transverse arch in the forefoot. *J Orthop Sci* 2004;9(05):446-451
- 22 Osher LS, DeMore M III, Atway S, Thomson MK. Extended pedal imaging via modifications of the traditional forefoot axial radiographic study: teaching new tricks to an old dog? an initial report with case presentations. *J Am Podiatr Med Assoc* 2008;98(03):171-188
- 23 Coughlin MJ. Common causes of pain in the forefoot in adults. *J Bone Joint Surg Br* 2000;82(06):781-790
- 24 Trnka HJ, Mühlbauer M, Zettl R, Myerson MS, Ritschl P. Comparison of the results of the Weil and Helal osteotomies for the treatment of metatarsalgia secondary to dislocation of the lesser metatarsophalangeal joints. *Foot Ankle Int* 1999;20(02):72-79
- 25 Davies MS, Saxby TS. Metatarsal neck osteotomy with rigid internal fixation for the treatment of lesser toe metatarsophalangeal joint pathology. *Foot Ankle Int* 1999;20(10):630-635
- 26 Maestro M, Besse JL, Ragusa M, Berthonnaud E. Forefoot morphotype study and planning method for forefoot osteotomy. *Foot Ankle Clin* 2003;8(04):695-710
- 27 Devos Bevernage B, Leemrijse T. Predictive value of radiographic measurements compared to clinical examination. *Foot Ankle Int* 2008;29(02):142-149
- 28 Landis JR, Koch GG. The measurement of observer agreement for categorical data. *Biometrics* 1977;33(01):159-174
- 29 Lin LI. A concordance correlation coefficient to evaluate reproducibility. *Biometrics* 1989;45(01):255-268
- 30 Mittlmeier T, Haar P. Sesamoid and toe fractures. *Injury* 2004;35(Suppl 2):SB87-SB97
- 31 Canseco K, Long J, Marks R, Khazzam M, Harris G. Quantitative characterization of gait kinematics in patients with hallux rigidus using the Milwaukee foot model. *J Orthop Res* 2008;26(04):419-427
- 32 Caravaggi P, Leardini A, Crompton R. Kinematic correlates of walking cadence in the foot. *J Biomech* 2010;43(12):2425-2433
- 33 Arnold JB, Mackintosh S, Jones S, Thewlis D. Differences in foot kinematics between young and older adults during walking. *Gait Posture* 2014;39(02):689-694
- 34 Deleu PA, Pod H, Leemrijse T, Birch I, Vande Berg B, Bevernage BD. Reliability of the Maestro radiographic measuring tool. *Foot Ankle Int* 2010;31(10):884-891
- 35 Wang TG, Hsiao TY, Wang TM, Shau YW, Wang CL. Measurement of vertical alignment of metatarsal heads using a novel ultrasonographic device. *Ultrasound Med Biol* 2003;29(03):373-377