

Corazón vesical

Bladder Heart

Víctor César Polanco Amesquita¹

¹Hospital General de Agudos Dr. Cosme Argerich, Ciudad Autónoma de Buenos Aires, Argentina

Rev Argent Radiol 2022;85(Suppl S1):S28.

Address for correspondence Víctor César Polanco Amesquita, Combate de los Pozos 625, Ciudad Autónoma de Buenos Aires, Argentina (e-mail: vcpolanco@gmail.com).

La ecografía vesicoprostática es de las más habituales que se realizan diariamente en el servicio de ecografía. Hay una enorme variabilidad de formas que se observan en los distintos cortes ultrasonográficos.

En este caso se muestra la imagen de una ecografía vesical (►Fig. 1) en un corte transversal y en sentido longitudinal, que se utilizan para poder medir y evaluar el volumen preiccional

(►Fig. 1). En el corte en sentido longitudinal la próstata hace impronta en el piso vesical y, al girar la misma, toma la forma del popular emoticón de corazón (►Fig. 2).

Conflictos de interés

Los autores del trabajo declaran no tener ningún conflicto de intereses.

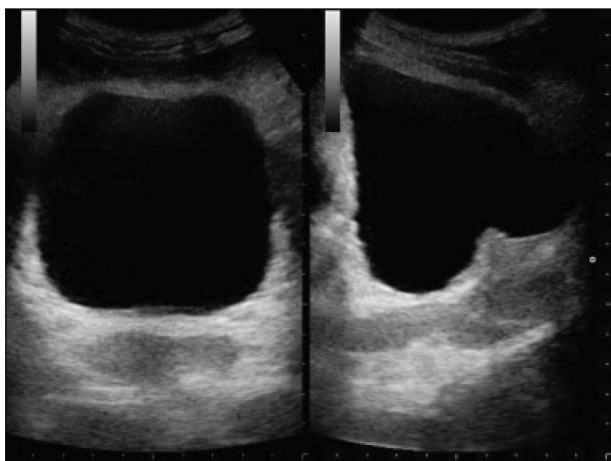


Fig. 1 Ecografía de una vejiga en un corte transversal a la izquierda, y un corte longitudinal o sagital a la izquierda, con impronta prostática en el piso vesical.

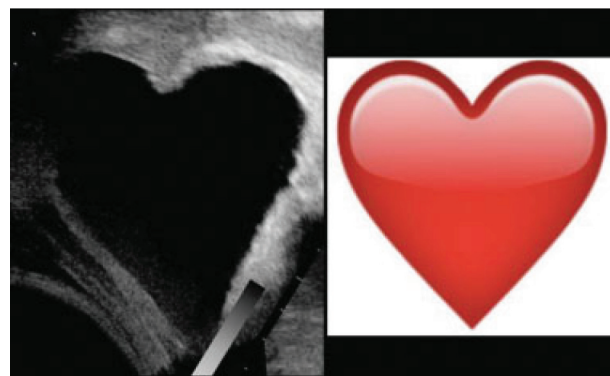


Fig. 2 La imagen del corte longitudinal rotada (izquierda), para poder ver la similitud con el emoticón de corazón (derecha).

received
July 22, 2019
accepted
September 25, 2019
published online
January 9, 2020

DOI <https://doi.org/10.1055/s-0039-3399545>.
ISSN 1852-9992.

© 2020. Asociación Civil Sociedad Argentina de Radiología and Federación Argentina de Asociaciones de Radiología, Diagnóstico por Imágenes y Terapia Radiante. All rights reserved.

This is an open access article published by Thieme under the terms of the Creative Commons Attribution-NonDerivative-NonCommercial-License, permitting copying and reproduction so long as the original work is given appropriate credit. Contents may not be used for commercial purposes, or adapted, remixed, transformed or built upon. (<https://creativecommons.org/licenses/by-nc-nd/4.0/>)

Thieme Revinter Publicações Ltda., Rua do Matoso 170, Rio de Janeiro, RJ, CEP 20270-135, Brazil