

Uso de placa retorcida – Um método de fixação da fíbula distal*

Twisted Plating - A Method of Distal Fibula Fixation

Sanjay Agarwala¹  Aditya Menon¹ Ravi Bhadiyadra¹

¹ Departamento de Ortopedia, Hinduja Hospital and Medical Research Centre, Veer Savarkar Marg, Mahim (West), Mumbai, Maharashtra, Índia

Endereço para correspondência Sanjay Agarwala, MS, Hinduja Hospital and Medical Research Centre, Veer Savarkar Marg, Mahim (West), Mumbai- 400016, Maharashtra, India (e-mail: drsa2011@gmail.com).

Rev Bras Ortop 2020;55(1):33–39.

Resumo

Objetivo A literatura discute diversos métodos intramedulares ou extramedulares para fixação de fraturas da fíbula distal, mas não há consenso acerca do método ideal de fixação. Analisamos retrospectivamente os resultados do uso de uma placa bloqueada de compressão (LCP) de 3,5 mm retorcida e com contorno como placa de apoio posterior.

Métodos Dos 62 casos de fraturas de tornozelo tratadas em nosso instituto pelo autor sênior entre 1° de janeiro de 2012 e 31 de dezembro de 2015, 41 pacientes atenderam aos critérios de inclusão (tipos B e C de Danis-Weber).

Resultados Todas as 41 fraturas fibulares distais cicatrizaram sem intercorrências, em uma média de 10,4 semanas (8–14 semanas) (Figuras 6 a 9) e sem complicações. A pontuação American Orthopaedic Foot & Ankle Society (AOFAS) média foi de 92,6 (86–100) em um período médio de acompanhamento de 31,5 meses (14–61 meses).

Conclusões Obtivemos excelentes resultados clínicos e radiológicos com uso de LCP retorcida de 3,5 mm como apoio posterior ao combinar as vantagens da placa antideslizante posterior e a LCP lateral.

Palavras-chave

- ▶ fraturas de tornozelo
- ▶ fixação interna de fraturas
- ▶ fraturas ósseas
- ▶ fíbula
- ▶ placas ósseas

Abstract

Objective The literature entails various intramedullary and extramedullary methods for distal fibula fracture fixation; with no consensus yet over the ideal method of fixation. We have retrospectively analyzed the results of using a twisted and contoured 3.5 mm locking compression plate (LCP) as a posterior buttress plate.

Methods Of the 62 cases with ankle fractures managed at our institute by the senior author from 1st January 2012 to 31st December 2015, 41 patients met our inclusion criteria (Danis-Weber types B and C).

Results All 41 distal fibular fractures healed uneventfully, at a mean of 10.4 weeks (8–14 weeks) (Figs. 6 to 9) with no complications. The mean American Orthopaedic Foot & Ankle Society (AOFAS) score was 92.6 (86–100) at a mean follow-up of 31.5 months (14–61 months).

Conclusions We have achieved excellent clinical and radiological outcomes using a twisted 3.5 mm LCP as a posterior buttress by combining the advantages of posterior antiglide plating and lateral LCP.

Keywords

- ▶ ankle fractures
- ▶ fracture fixation, internal
- ▶ fractures, bone
- ▶ fibula
- ▶ bone plates

* Estudo conduzido no Hinduja Hospital and Medical Research Centre, Veer Savarkar Marg, Mahim (West), Mumbai, Maharashtra, Índia.

Introdução

A fratura de tornozelo é uma das lesões mais comuns, principalmente por causa do aumento da incidência de osteoporose e da maior atividade da população idosa.¹⁻³ O espectro varia de uma fratura lateral isolada e relativamente estável do maléolo a luxações instáveis da fratura bimaléolar/trimaléolar. As fraturas da porção distal da fíbula, embora possam parecer relativamente inócuas, exigem exame clínico e radiológico completo (teste de esforço com rotação externa) para que a instabilidade medial do tornozelo não seja negligenciada.⁴⁻⁷ A importância do maléolo lateral na estabilização das lesões no tornozelo foi destacada há quase 40 anos por Yablon et al.⁸

Estudos mostraram o aumento da incidência de lesões altamente instáveis em abdução e pronação.⁹ A redução anatômica e a estabilização cirúrgica melhoraram os desfechos nas fraturas da fíbula distal com luxação, minimizando o risco de desenvolvimento de artrite pós-traumática.¹⁰⁻¹³ Tradicionalmente, essas fraturas são fixadas com um parafuso interfragmentar e uma placa de neutralização lateral ou posterior com princípio de antideslizamento; há uma crescente tendência de uso de placas bloqueadas e das novas placas anatômicas com pré-contorno, especialmente em fraturas osteoporóticas, que oferecem maior resistência à força de deslocamento e maior número de parafusos no segmento distal.^{10,14,15} Até o momento, ainda não há consenso sobre o método ideal de fixação.

Utilizamos uma placa bloqueada de compressão (LCP) de 3,5 mm retorcida e com contorno (Synthes, Westchester, PA, EUA) como placa de apoio posterior para o tratamento de fraturas da fíbula distal. Teoricamente, essa placa combina a força de uma LCP com a vantagem biomecânica do revestimento antideslizante posterior. Este artigo analisa os resultados desse método de fixação.

Materiais e Métodos

Analizamos retrospectivamente nossos dados coletados entre 1º de janeiro de 2012 e 31 de dezembro de 2015 de pacientes com fratura fibular distal dos tipos Danis-Weber B e C submetida à fixação com LCP retorcida de 3,5 mm, com ou sem fixação/reparo do maléolo medial/ligamento deltoide e/ou do maléolo posterior e/ou fixação sindesmótica e/ou da tibia distal por um único cirurgião. Incluímos apenas os pacientes com período mínimo de acompanhamento de 12 meses. Casos com fratura de Danis-Weber tipo A, lesões abertas e fraturas pediátricas (pacientes com fise aberta) foram excluídos. Um total de 41 das 62 fraturas de tornozelo tratadas em nosso instituto pelo autor sênior atenderam aos critérios de inclusão. Os padrões demográficos e de fratura dos pacientes foram descritos na ►Tabela 1.

Técnica Cirúrgica

A cirurgia foi realizada com base no julgamento clínico do autor sênior, após análise do edema e dos tecidos moles. Uma incisão cutânea longitudinal de 5 a 7 cm foi realizada no aspecto posterolateral da fíbula distal e aprofundada até o

Tabela 1 Características demográficas e padrões das fraturas

Gênero	Masculino: 17; Feminino: 24
Idade Média (anos) (faixa)	48 (26-76)
Lado	Direito - 20, Esquerdo - 21
Fratura isolada do maléolo lateral	11
Fratura bimaléolar	18
Fratura trimaleolar	11
Fratura do encaixe da tibia distal com o maléolo lateral	1
Danis-Weber Tipo B	32
Danis-Weber Tipo C	9
Lesão associada do ligamento deltoide	6
Lesão sindesmótica associada	4

periósteo para obtenção de retalhos cutâneos espessos (►Fig. 1) depois do acionamento do torniquete. O local da fratura foi exposto por dissecação subperiosteal aguda, sem exposição dos tendões fibulares ou das bainhas tendíneas. Após a redução anatômica, um modelo metálico foi retorcido para corresponder ao contorno da anatomia fibular distal, onde a superfície lateral forma uma espiral posterolateral no

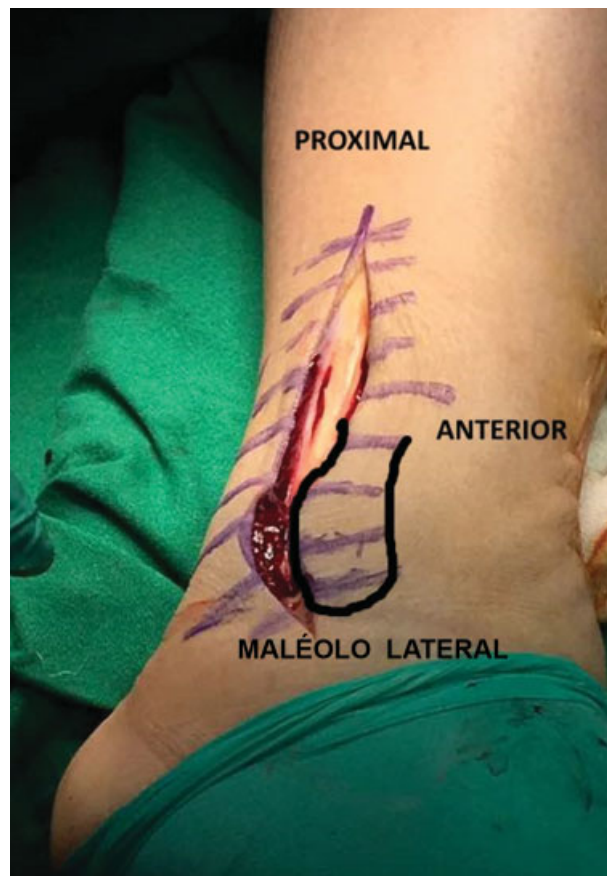


Fig. 1 Incisão cutânea posterolateral.

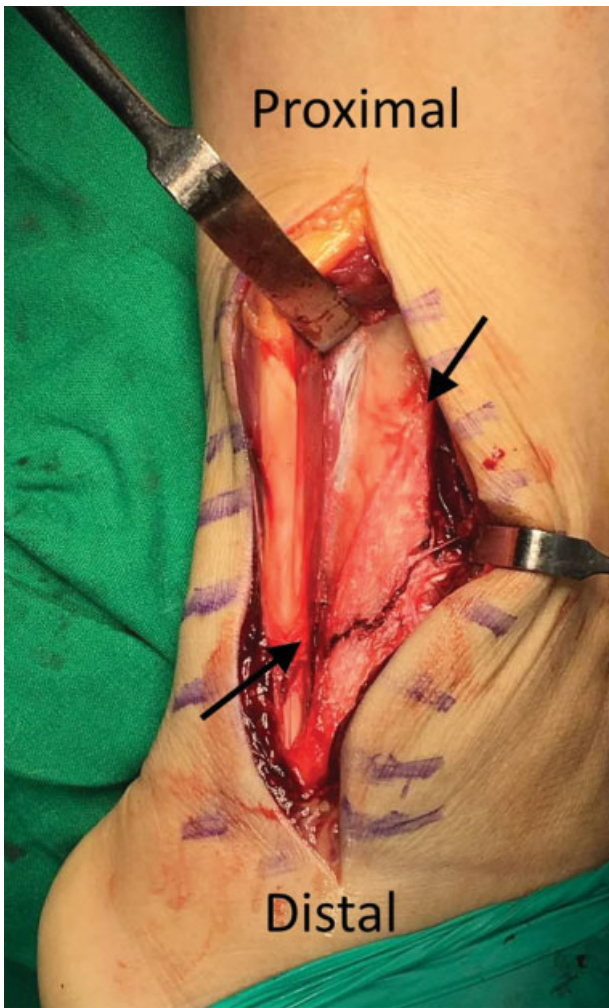


Fig. 2 Natureza espinhal da fíbula distal.

quarto inferior para se tornar contínua ao sulco posterior do maléolo lateral¹⁶ (►Figs. 2 e 3). A LCP de 3,5 mm (Synthes, Westchester, PA, EUA) de comprimento adequado foi retorcida com a placa de ferro adequada (Synthes, Westchester, PA, Estados Unidos) para corresponder ao modelo; a parte distal da placa foi retorcida em direção posterolateral (►Fig. 4). Isso assegurou que a LCP fosse mantida ao longo da superfície lateral proximalmente e na superfície posterior do maléolo lateral distalmente com braçadeiras de fixação, correspondendo à anatomia fibular distal (►Fig. 5). A placa foi usada como apoio posterior, primeiramente com encaixe do orifício mais próximo ao local da fratura no fragmento proximal e encostando a placa no maléolo lateral. A seguir, o fragmento distal foi fixado com parafusos bicorticais em direção de posterior a anterior; os parafusos bicorticais foram, então, colocados em sentido lateral a medial no fragmento proximal. A sindesmose foi fixada com um parafuso tricortical de 3,5 mm através da placa, no local indicado. Após a fixação, confirmamos que os tendões peroneais e as bainhas não estavam em contato direto com o material protético. A redução da fratura, a posição do parafuso e os comprimentos foram verificados durante a cirurgia com um intensificador de imagem. A fixação/reparo medial e/ou

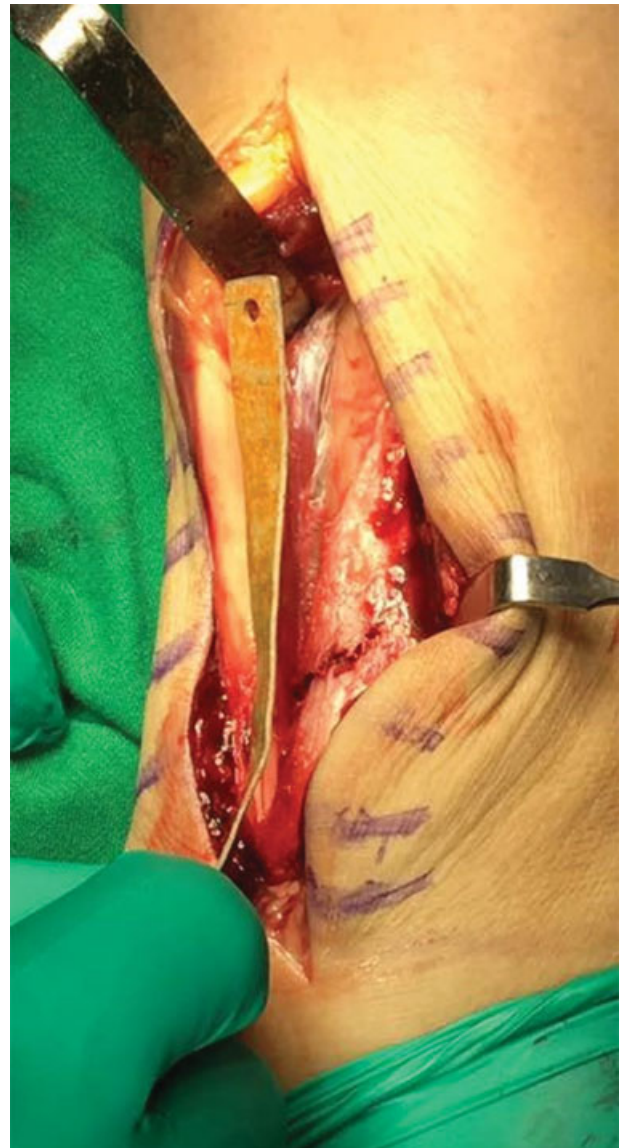


Fig. 3 Modelo com contorno compatível com a anatomia da fíbula distal.

colocação de placa na porção distal da tíbia foram realizados sempre que necessário. Após o fechamento em camadas da ferida e a colocação do curativo, todos os pacientes usaram uma tala gessada em U por 48 horas e, depois, um imobilizador por 4 a 6 semanas. A amplitude de movimento ativa do tornozelo foi incentivada após a remoção da tala às 48 horas. Os pacientes usaram andador/muletas sem sustentação de peso. A sustentação total do peso corporal foi permitida de acordo com a recuperação clínica e radiográfica.

Avaliação Clínica e Radiológica

Após a confirmação da cicatrização, os pacientes foram atendidos em 2 semanas, 6 semanas, 3 meses, 6 meses, 12 meses e uma vez ao ano para avaliação clínica e radiográfica. Os dados clínicos e radiográficos foram revistos e os resultados funcionais foram avaliados de acordo com a pontuação de retropé-tornozelo da American Orthopaedic Foot and Ankle Society (AOFAS)^{17,18} em cada estágio até a última

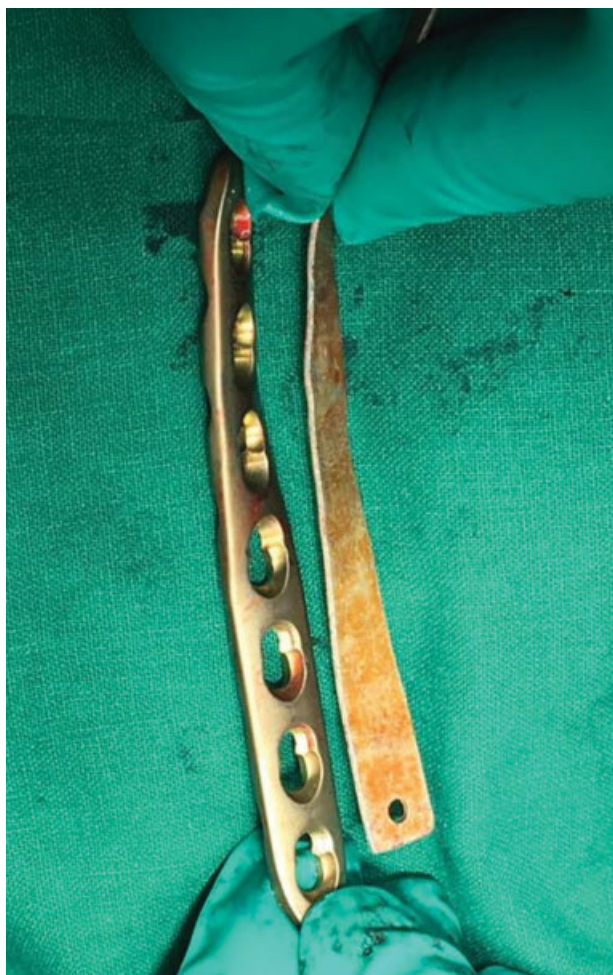

Fig. 4 Placa bloqueada de compressão (LCP) retorcida para ser compatível com o modelo.

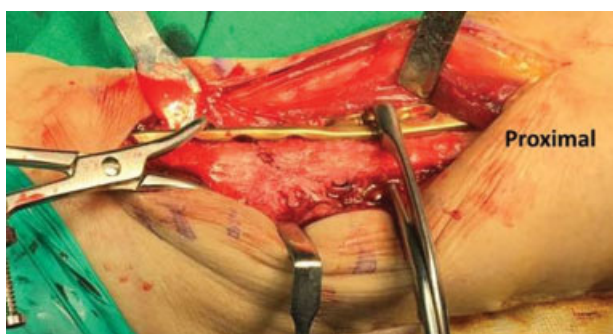

Fig. 5 Placa bloqueada de compressão (LCP) retorcida aplicada após a redução da fratura.

consulta de acompanhamento. A cicatrização foi definida pela presença de trabéculas ósseas que cruzam a fratura nas radiografias, acompanhada por ausência de dor ou sensibilidade no local acometido. As complicações pós-operatórias e o tempo até a consolidação união foram registrados. Houve suspeita de tendinopatia peroneal na presença de dor e edema associados ao longo dos tendões fibulares, juntamente com dor no aspecto lateral do tornozelo durante a excursão do tendão. A remoção do implante foi realizada caso os pacientes se queixassem de desconforto relacionado

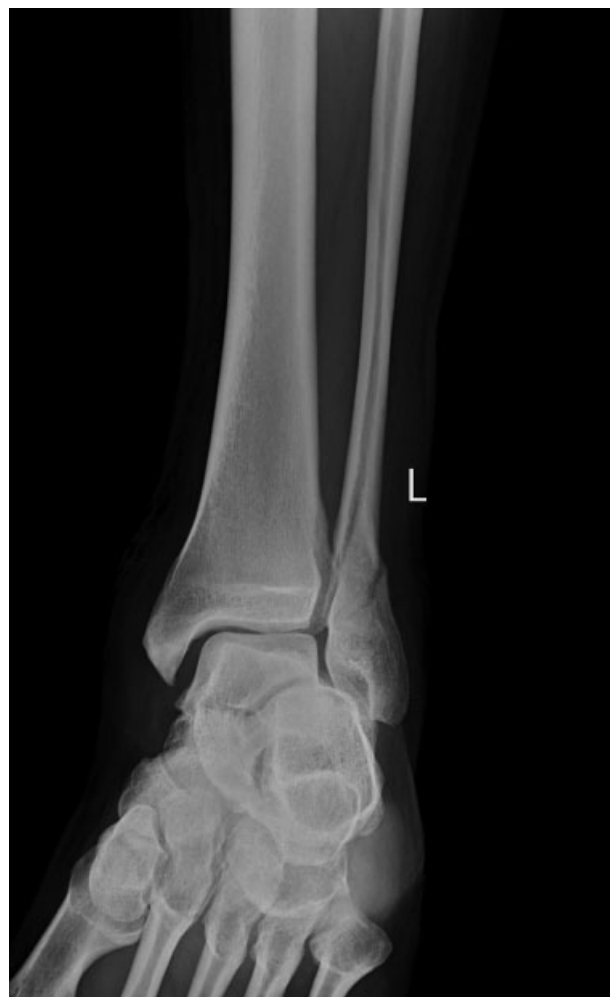

Fig. 6 Radiografia anteroposterior pré-operatória de tornozelo esquerdo com fratura de maléolo lateral de Danis-Weber tipo B.

ao material protético, se existissem sinais sugestivos de tendinopatia peroneal ou se o procedimento fosse solicitado, mesmo na ausência dessas alterações.

Resultados

O maléolo medial foi fixado com fios de banda de tensão em quatro casos, parafuso esponjoso em 21 casos e LCP de 3,5 mm na tíbia medial distal. A fixação do maléolo posterior foi realizada em dois casos com parafusos esponjosos. O ligamento deltoide foi reconstruído em dois pacientes, enquanto três das quatro lesões sindesmóticas foram fixadas com um parafuso sindesmótico.

O comprimento médio da LCP retorcida na fíbula distal foi de 7,9 furos (6 a 12). Todas as 41 fraturas fibulares distais cicatrizaram sem intercorrências, em um período médio de 10,4 semanas (com variação de 8 a 14 semanas) (► **Figs. 6–8 a 9**). Não foram observadas complicações nos tecidos moles, necrose cutânea, infecção superficial ou profunda ou lesão do nervo fibular superficial. Não houve casos com complicações relacionadas ao material protético, impacto peroneal ou ausência de consolidação. Um paciente insistiu na remoção da placa 20 meses após a primeira cirurgia, apesar de não haver evidência

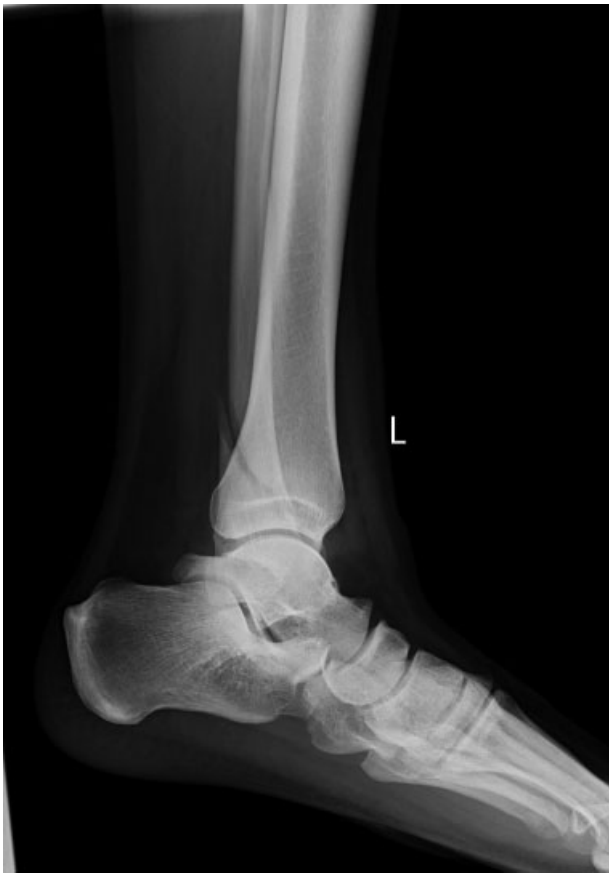

Fig. 7 Radiografia pré-operatória de tornozelo esquerdo com fratura de maléolo lateral de Danis-Weber tipo B.

de desconforto relacionado ao material protético ou impacto peroneal. A pontuação AOFAS média foi de 92,6 (com variação de 86 a 100) em um período médio de acompanhamento de 31,5 meses (com variação de 14 a 61 meses).

Discussão

O objetivo da fixação da fratura do tornozelo é a obtenção de redução anatômica estável, o que assegura o bom resultado funcional, permite a reabilitação precoce e reduz as sequelas de artrite pós-traumática em longo prazo. A literatura mostrou que as estratégias de fixação intramedular ou extramedular são bem-sucedidas.^{3,10,19-23}

Estudos demonstraram que a fixação antideslizante posterior fortalece a fixação das placas bloqueadas laterais que, por sua vez, são mais resistentes do que as placas laterais de neutralização sem bloqueio.²⁴⁻²⁸ As placas bloqueadas são cada vez mais usadas para fixação de fraturas periarticulares e metafisárias, inclusive fraturas do aspecto distal da fíbula.^{14,26} A posição da placa antideslizante posterolateral permitiu o uso de parafusos bicorticais mais longos através do fragmento distal, o que melhora a fixação.²⁸

A superioridade biomecânica da placa antideslizante fibular posterior em comparação à placa fibular lateral, bem como o efeito positivo do bloqueio em comparação às placas convencionais nas fraturas do tornozelo, foram demonstrados por vários autores.^{9,15,25,27,28} Switaj et al¹⁴ demonstraram a

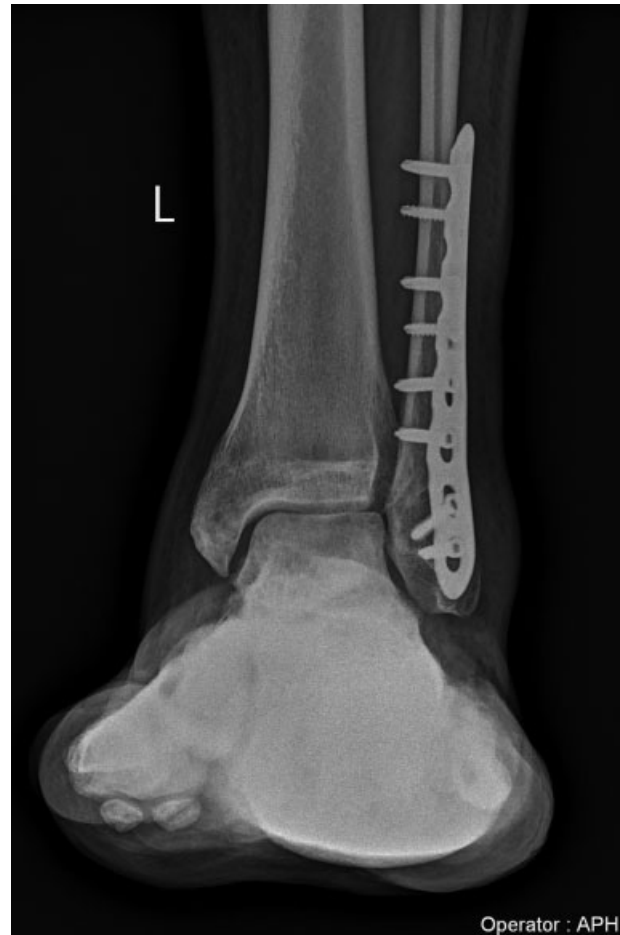

Fig. 8 Radiografia realizada aos 34 meses de acompanhamento mostra a consolidação da fratura.

superioridade biomecânica das placas fibulares distais com contorno anatômico e maior número de parafusos no fragmento distal em comparação às placas antideslizantes.

Esses estudos mostram que a colocação posterior de uma LCP poderia combinar as vantagens de uma placa antideslizante e de uma LCP. A técnica do autor, de usar uma LCP retorcida como apoio posterior, faz a fixação bicortical posterior a anterior no fragmento distal e fixação lateral a medial no fragmento proximal, combinando as vantagens da placa antideslizante colocada em posição posterior e de uma LCP colocada em posição lateral. Neste método, a LCP se ajusta à fíbula distal no ponto em que a superfície lateral forma uma espiral posterolateral e se torna a superfície posterior do maléolo lateral. A taxa de consolidação foi de 100%, com excelente pontuação AOFAS média em todos os nossos casos.

A tendinopatia peroneal secundária à fixação posterior tem sido descrita com diferentes incidências na literatura.^{23,24,29} Não houve casos de tendinopatia peroneal em nossa série, possivelmente devido à dissecação periosteal aguda, à medida precisa do comprimento do parafuso, e ao uso de placas que não atravessaram o sulco peroneal ou atingiram a ponta distal.

O ponto fraco de nosso estudo é sua natureza retrospectiva, sem grupo controle. Todas as variedades de lesões no tornozelo, como maléolo medial isolado, sindesmótico e tibial distal,

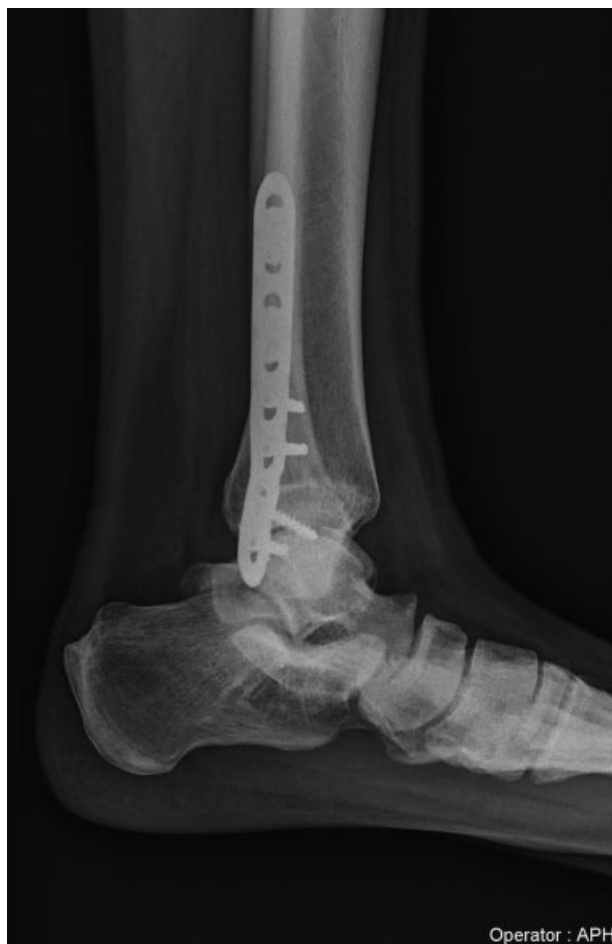

Fig. 9 Radiografia realizada aos 34 meses de acompanhamento mostra a consolidação da fratura.

foram incluídas, reduzindo a força das impressões obtidas. O presente estudo não é uma análise comparativa entre várias estratégias de fixação que nos permitiria a conclusão estatística da superioridade de um método sobre os demais, caso existisse. Além disso, uma análise biomecânica seria necessária para analisar a força desse construto e compará-lo a outros modos de fixação.

Embora essa técnica tenha sido descrita na literatura, não há estudos clínicos em longo prazo que analisem seus resultados. Este é o primeiro estudo clínico da literatura destacando os resultados das placas retorcidas em fraturas do aspecto distal da fíbula. Um acompanhamento clínico mais longo, superior a 10 anos, nos proporcionará uma melhor análise dos resultados de nosso construto.

Conclusão

Numerosas estratégias de fixação foram descritas para o tratamento de fraturas da fíbula distal, cada uma com seus próprios méritos e deméritos. Nosso estudo destaca uma técnica que combina as vantagens da placa antideslizante posterior e da placa bloqueada lateral com uso de uma LCP retorcida de 3,5 mm, com excelente resultado clínico e radiológico.

Conflito de Interesses

Os autores declaram não haver conflito de interesses.

Referências

- 1 Court-Brown CM, McBirnie J, Wilson G. Adult ankle fractures—an increasing problem? *Acta Orthop Scand* 1998;69(01):43–47
- 2 Kannus P, Palvanen M, Niemi S, Parkkari J, Järvinen M. Increasing number and incidence of low-trauma ankle fractures in elderly people: Finnish statistics during 1970-2000 and projections for the future. *Bone* 2002;31(03):430–433
- 3 Dingemans SA, Lodeizen OAP, Goslings JC, Schepers T. Reinforced fixation of distal fibula fractures in elderly patients; A meta-analysis of biomechanical studies. *Clin Biomech (Bristol, Avon)* 2016;36(01):14–20
- 4 DeAngelis NA, Eskander MS, French BG. Does medial tenderness predict deep deltoid ligament incompetence in supination-external rotation type ankle fractures? *J Orthop Trauma* 2007;21(04):244–247
- 5 McConnell T, Creevy W, Tornetta P 3rd. Stress examination of supination external rotation-type fibular fractures. *J Bone Joint Surg Am* 2004;86(10):2171–2178
- 6 Park SS, Kubiak EN, Egol KA, Kummer F, Koval KJ. Stress radiographs after ankle fracture: the effect of ankle position and deltoid ligament status on medial clear space measurements. *J Orthop Trauma* 2006;20(01):11–18
- 7 Schock HJ, Pinzur M, Manion L, Stover M. The use of gravity or manual-stress radiographs in the assessment of supination-external rotation fractures of the ankle. *J Bone Joint Surg Br* 2007;89(08):1055–1059
- 8 Yablon IG, Heller FG, Shouse L. The key role of the lateral malleolus in displaced fractures of the ankle. *J Bone Joint Surg Am* 1977;59(02):169–173
- 9 Hartwich K, Lorente Gomez A, Pyrc J, Gut R, Rammelt S, Grass R. Biomechanical analysis of stability of posterior antiglide plating in osteoporotic pronation abduction ankle fracture model with posterior tibial fragment. *Foot Ankle Int* 2017;38(01):58–65
- 10 Vance DD, Vosseller JT. Double plating of distal fibula fractures. *Foot Ankle Spec* 2017;10(06):543–546
- 11 Eckel TT, Glisson RR, Anand P, Parekh SG. Biomechanical comparison of 4 different lateral plate constructs for distal fibula fractures. *Foot Ankle Int* 2013;34(11):1588–1595
- 12 Milner BF, Mercer D, Firoozbakhsh K, Larsen K, Decoster TA, Miller RA. Bicortical screw fixation of distal fibula fractures with a lateral plate: an anatomic and biomechanical study of a new technique. *J Foot Ankle Surg* 2007;46(05):341–347
- 13 Klos K, Sauer S, Hoffmeier K, et al. Biomechanical evaluation of plate osteosynthesis of distal fibula fractures with biodegradable devices. *Foot Ankle Int* 2009;30(03):243–251
- 14 Switaj PJ, Wetzel RJ, Jain NP, et al. Comparison of modern locked plating and antiglide plating for fixation of osteoporotic distal fibular fractures. *Foot Ankle Surg* 2016;22(03):158–163
- 15 Zahn RK, Frey S, Jakubietz RG, et al. A contoured locking plate for distal fibular fractures in osteoporotic bone: a biomechanical cadaver study. *Injury* 2012;43(06):718–725
- 16 Spinner RJ, Howe BM. Leg. In: Standring S. *Gray's anatomy: the anatomical basis of clinical practice*. 41st ed. New York: Elsevier; 2016:1400–1417
- 17 Kitaoka HB, Alexander IJ, Adelaar RS, Nunley JA, Myerson MS, Sanders M. Clinical rating systems for the ankle-hindfoot, mid-foot, hallux, and lesser toes. *Foot Ankle Int* 1994;15(07):349–353
- 18 Ibrahim T, Beiri A, Azzabi M, Best AJ, Taylor GJ, Menon DK. Reliability and validity of the subjective component of the American Orthopaedic Foot and Ankle Society clinical rating scales. *J Foot Ankle Surg* 2007;46(02):65–74
- 19 Chiang CC, Tzeng YH, Lin CC, Huang CK, Chang MC. Minimally invasive versus open distal fibular plating for AO/OTA 44-B ankle fractures. *Foot Ankle Int* 2016;37(06):611–619

- 20 Rehman H, McMillan T, Rehman S, Clement A, Finlayson D. Intramedullary versus extramedullary fixation of lateral malleolus fractures. *Int J Surg* 2015;22:54–61
- 21 Huang Z, Liu L, Tu C, et al. Comparison of three plate system for lateral malleolar fixation. *BMC Musculoskelet Disord* 2014;15(01):1–9
- 22 Tsukada S, Otsuji M, Shiozaki A, et al. Locking versus non-locking neutralization plates for treatment of lateral malleolar fractures: a randomized controlled trial. *Int Orthop* 2013;37(12):2451–2456
- 23 Lamontagne J, Blachut PA, Broekhuysen HM, O'Brien PJ, Meek RN. Surgical treatment of a displaced lateral malleolus fracture: the antiglide technique versus lateral plate fixation. *J Orthop Trauma* 2002;16(07):498–502
- 24 Ahn J, Kim S, Lee JS, Woo K, Sung KS. Incidence of peroneal tendinopathy after application of a posterior antiglide plate for repair of supination external rotation lateral malleolar fractures. *J Foot Ankle Surg* 2016;55(01):90–93
- 25 Schaffer JJ, Manoli A 2nd. The antiglide plate for distal fibular fixation. A biomechanical comparison with fixation with a lateral plate. *J Bone Joint Surg Am* 1987;69(04):596–604
- 26 Bariteau JT, Fantry A, Blankenhorn B, Lareau C, Paller D, Digiovanni CW. A biomechanical evaluation of locked plating for distal fibula fractures in an osteoporotic sawbone model. *Foot Ankle Surg* 2014;20(01):44–47
- 27 Kim T, Ayturk UM, Haskell A, Miclau T, Puttlitz CM. Fixation of osteoporotic distal fibula fractures: A biomechanical comparison of locking versus conventional plates. *J Foot Ankle Surg* 2007;46(01):2–6
- 28 Minihane KP, Lee C, Ahn C, Zhang L-Q, Merk BR. Comparison of lateral locking plate and antiglide plate for fixation of distal fibular fractures in osteoporotic bone: a biomechanical study. *J Orthop Trauma* 2006;20(08):562–566
- 29 Ostrum RF. Posterior plating of displaced Weber B fibula fractures. *J Orthop Trauma* 1996;10(03):199–203