


# Estudo morfométrico do atlas\*

## Morphometric Study of the Atlas

Narcelio Mendes Ferreira Filho<sup>1</sup> Ricardo Arantes<sup>1</sup> Anderson Luis do Nascimento<sup>1</sup>  
Carlos Fernando Pereira da Silva Herrero<sup>1</sup>

<sup>1</sup> Departamento de Biomecânica, Medicina e Reabilitação do Aparelho Locomotor, Hospital das Clínicas, Faculdade de Medicina de Ribeirão Preto, Universidade de São Paulo, Ribeirão Preto, SP, Brasil

Rev Bras Ortop 2020;55(1):62–69.

Endereço para correspondência Narcelio Mendes Ferreira Filho, MD, Departamento de Biomecânica, Medicina e Reabilitação do Aparelho Locomotor do Hospital das Clínicas da Faculdade de Medicina de Ribeirão Preto da Universidade de São Paulo, Av. dos Bandeirantes 3900, 11° andar, Ribeirão Preto, SP, 14048-900, Brasil (e-mail: narceliomendes@gmail.com).

### Resumo

**Objetivo** Determinar os parâmetros anatômicos do atlas (C1) em uma amostra da população brasileira, compará-los aos resultados já apresentados na literatura para outras populações e, assim, identificar e alterar as indicações dos implantes utilizados no tratamento das afecções da coluna cervical alta.

**Métodos** Foi realizado um estudo observacional retrospectivo de um banco de dados prospectivo, incluindo 100 pacientes atendidos entre janeiro de 2012 a dezembro de 2013. Foram utilizados cortes axiais e sagitais de tomografias computadorizadas (TCs). Os parâmetros estudados foram; axial: ponto de entrada do parafuso (DTPPE), ângulo de segurança (ADSPA), tamanho ideal do parafuso (TPA) e tamanho da massa lateral entre os forames vertebral e transversal (DCVFT); sagital: tamanho ideal do parafuso (TPS), ângulo de segurança (ADSPS) e espessura do arco posterior (EAP). Todos os parâmetros foram divididos de acordo com a idade, gênero e lado esquerdo e direito.

**Resultados** A média mínima do ponto de entrada variou de 20 mm a 22,7 mm. A zona de segurança média variou de 18,09° a 23,68°. A espessura média do arco posterior variou entre 7,21 mm e 8,95 mm. As menores médias foram encontradas no sexo feminino. Por meio de uma técnica original e reprodutível de avaliação de TC.

**Conclusão** Os parâmetros anatômicos do atlas encontrados na amostra da população estudada foram semelhantes aos apresentados previamente na literatura. No entanto, foram observadas diferenças entre os sexos.

### Palavras-chave

- ▶ coluna vertebral
- ▶ tomografia computadorizada
- ▶ atlas
- ▶ anatomia

### Abstract

**Objective** To determine the anatomical parameters of the atlas (C1) in a sample of the Brazilian population and compare them with the results already presented in the literature for other populations and, thus, to identify and change the indications of implants used in the treatment of the upper cervical spine.

**Methods** We performed a retrospective observational study of a prospective database, including 100 patients seen between January 2012 and December 2013. We used axial and sagittal sections of computed tomography (CT) scans. The parameters studied were; axial: distance from posterior tubercle to the screw entry point (DPT\_EP), safety angle of the axial

\* Trabalho realizado no Hospital das Clínicas de Ribeirão Preto, Universidade de São Paulo, Ribeirão Preto, SP, Brasil.

screw (SA\_AS), ideal axial screw length (\_ASL) and distance of the spinal canal from the transverse foramen (DSC\_TF); Sagittal: ideal sagittal screw length (\_SSL), safety angle of the sagittal screw (SA\_SS) and posterior arch thickness (\_PAT). All of the parameters were divided according to age, gender, and left and right sides.

**Results** The minimum mean point of entry ranged from 20 mm to 22.7 mm. The average security zone ranged from 18.09° to 23.68°. The mean posterior arch thickness ranged from 7.21 mm to 8.95 mm. The lowest averages were found in females. Using an original and reproducible technique of CT evaluation.

**Conclusion** The anatomical parameters of the atlas found in the sample of the studied population were similar to those previously presented in the literature. However, differences between the sexes were observed.

### Keywords

- ▶ cervical spine
- ▶ computed tomography
- ▶ atlas
- ▶ anatomy

## Introdução

Diversas doenças podem acometer a coluna vertebral. Dentre elas, as mais prevalentes são a doença degenerativa, as lesões traumáticas, as infecções e as neoplasias. Devido à variação na apresentação clínica das doenças, as modalidades de tratamento podem variar desde o repouso e imobilização com órtese, até a fixação cirúrgica e artrodese dos segmentos vertebrais. O conhecimento da morfologia e da anatomia das vértebras, das estruturas adjacentes, e suas variações são essenciais para a realização segura de procedimentos cirúrgicos na coluna vertebral.<sup>1-3</sup> Dentre os procedimentos envolvidos no tratamento cirúrgico estão as técnicas de fixação, a descompressão das estruturas neurais e a realização da artrodese.

Diversas técnicas cirúrgicas foram descritas para tratar as afecções que acometem a região de transição occipitocervical. A técnica de Gallie,<sup>4</sup> foi desenvolvida para estabilizar a articulação C1-C2. Esse método de artrodese posterior proporciona resistência à flexão, porém oferece pouca estabilidade rotacional e extensão. Brooks et al<sup>5</sup> descreveram a técnica com um duplo amarrilho, o qual conferia estabilidade tanto em flexão como em extensão, porém apresentava baixa estabilidade rotacional. Em 1987, Magerl et al<sup>6</sup> apresentaram um método mais rígido de fixação com a inserção de um parafuso transarticular C1-C2. Esses parafusos proporcionaram maior rigidez, especialmente em rotação, e melhor manutenção da redução do que as fixações com amarrilhos.<sup>6</sup> A técnica descrita por Magerl apresenta algumas limitações ao seu emprego; primeiramente, é necessária uma redução maior do que 50% da luxação articulação atlanto-axial, e 11% dos pacientes apresentam alguma variação anatômica que impedia a passagem do parafuso por uma das articulações.<sup>7</sup> Em 1994, Goel et al<sup>8</sup> e, posteriormente, em 2001, Harms et al<sup>9</sup> divulgaram sua técnica em que parafusos eram inseridos nas massas laterais de C1 e nos pedículos de C2. Com as técnicas de Magerl e Goel-Harms, a consolidação da artrodese alcançou taxas de quase 100%, ao contrário das técnicas de Galli e Brooks e Jenjins, onde eram encontrados cerca de 15% de pseudoartrose.<sup>7,10</sup> Para a colocação do parafuso pela massa lateral de C1, há risco elevado de lesão do plexo venoso localizado nessa região. A perda sanguínea estimada varia de 50 a 1.500 mL (média de 540 mL), exigindo múltiplas tentativas de tamponamento hemostático.<sup>9</sup> Além disso, a diseste-

sia pós-operatória devido ao afastamento do ramo primário dorsal de C2 é comum.<sup>11</sup> Em 2003, Tan et al<sup>12</sup> descreveram a possibilidade da introdução do parafuso pelo arco posterior do atlas na população asiática, reduzindo o risco de lesão do plexo venoso e da disestesia local. Em 2006, Lee et al<sup>13</sup> reproduziram o estudo na população norte americana. Nossa hipótese é que os parâmetros morfométricos do atlas de uma população brasileira difeririam dos relatados previamente na literatura. O objetivo do nosso estudo foi realizar uma avaliação detalhada da tomografia computadorizada (TC) do atlas e determinar a reprodutibilidade interobservador do método de avaliação empregada.

## Materias e Métodos

### Casuística

Trata-se de estudo observacional de um banco de dados prospectivo que foi aprovado pelo Comitê de Ética da nossa instituição sob o número 14224/2014. O desenho do estudo baseou-se na avaliação de imagens tomográficas da coluna cervical do nível da primeira vértebra, conhecida como atlas (C1). Retrospectivamente, selecionamos imagens tomográficas cervicais de 100 indivíduos (52 do sexo feminino e 48 do sexo masculino) que foram obtidas de pacientes atendidos na Unidade de Emergência, no período de janeiro de 2012 a dezembro de 2013.

Os critérios de exclusão utilizados no presente estudo foram idade < 18 anos, cirurgia prévia na coluna vertebral cervical, presença das doenças da coluna vertebral cervical como fraturas, tumores, infecções, espondilite anquilosante e doença hiperostótica familiar (DISH). Já os critérios de inclusão foram idade > 18 anos e a ausência de doenças ou cirurgias prévias na coluna.

Os exames de imagem foram realizados por meio de um aparelho de TC Brilliance CT Big Bore 16-slice (Philips Healthcare, Cleveland, OH, EUA).

As reconstruções das imagens obtidas a partir do aparelho de TC foram realizadas utilizando-se cortes com uma espessura de 2 mm para o plano axial e de 3 mm para os planos sagital e coronal. A leitura e a reprodução das imagens, bem como suas reconstruções, foram obtidas por meio de programa de imagem OsiriX MD, versão 7.0.2 (Pixmeo SARL, Bernex, Suíça).

**Quadro 1** Parâmetros avaliados no plano axial nas imagens de tomografia computadorizada

Sigla	Descrição
DTPPEE	Distância do tubérculo posterior ao ponto de entrada esquerdo
DTPPED	Distância do tubérculo posterior ao ponto de entrada direito
ADSPA	Ângulo de segurança do parafuso axial esquerdo
ADSPAD	Ângulo de segurança do parafuso axial direito
TPAE	Tamanho do parafuso axial esquerdo
TPAD	Tamanho do parafuso axial direito
DCVFTE	Distância do canal vertebral ao forame transversal esquerdo
DCVFTD	Distância do canal vertebral ao forame transversal direito

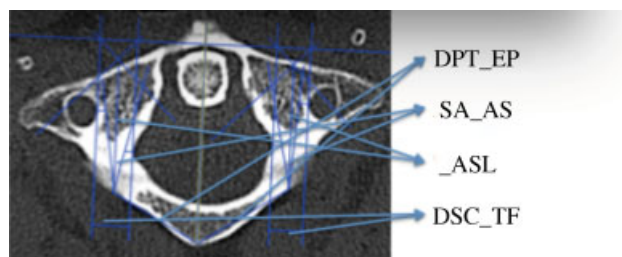
**Quadro 2** Parâmetros avaliados no plano axial nas imagens de tomografia computadorizada

Sigla	Descrição
TPSE	Tamanho do parafuso sagital esquerdo
TPSD	Tamanho do parafuso sagital direito
ADSPSE	Ângulo de segurança do parafuso sagital esquerdo
ADSPSD	Ângulo de segurança do parafuso sagital direito
EAPE	Espessura do arco posterior esquerdo
EAPD	Espessura do arco posterior direito

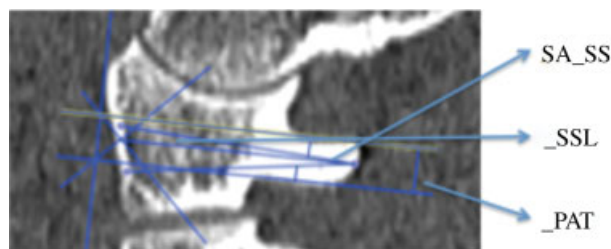
Dois investigadores independentes realizaram as medidas dos parâmetros relacionados utilizando o programa de imagem OsiriX MD, versão 7.0.2, sendo que o investigador 2 avaliou as imagens de apenas 20 pacientes selecionados de forma aleatória (random.org).

A lista de terminologia de todos os parâmetros que foram medidos com suas respectivas abreviações e descrições está resumida nos **Quadros 1 e 10**. A metodologia de realização das medidas está ilustrada nas **Figuras 1 e 2** (figuras obtidas no próprio trabalho). Os parâmetros lineares foram medidos em milímetros ( $\pm 1$  mm), e os parâmetros angulares foram medidos e apresentados em graus. A média e o desvio padrão (DP) foram calculados para todas as dimensões estudadas.

Iniciamos a avaliação das imagens no plano axial, sendo o primeiro passo a identificação da imagem de C1, que apresentasse os forames e os processos transversos. A seguir, traçamos uma linha unindo a tuberosidade anterior à posterior, e a denominamos linha principal. A partir da linha principal, posicionamos 4 linhas paralelas, sendo uma em cada extremidade do canal vertebral e uma sobre a extremidade medial de cada forame transversal, delimitando assim os limites das massas laterais de C1. No passo seguinte, desenhamos uma linha perpendicular às linhas prévias. Na sequência, para cada massa lateral, traçávamos 2 linhas de 45° à linha principal na intersecção desta com a linha perpendicular, formando um



**Fig. 1** Corte axial da tomografia computadorizada do atlas demonstrando as medidas da distância do tubérculo posterior ao ponto de entrada (DTPPE), o ângulo de segurança do parafuso (ADSPA), o tamanho do parafuso (TPA) e a distância do canal vertebral ao forame transversal (DCVFT).



**Fig. 2** Corte sagital da tomografia computadorizada do atlas demonstrando as medidas do ângulo de segurança do parafuso (ADSPS), do tamanho do parafuso (TPS) e a espessura do arco posterior (EAP).

triângulo retângulo isósceles. Obtínhamos assim o ponto médio da massa lateral de cada lado. Consideramos a projeção desse ponto no arco posterior de C1 o ponto de entrada ideal para o parafuso da massa lateral de C1. A partir do ponto de entrada ideal desenhamos, de cada lado, uma linha unindo esse ponto à tuberosidade posterior do atlas. A essa distância demos o nome de distância do tubérculo posterior ao ponto de entrada do parafuso (DTPPE). No passo seguinte calculamos o tamanho do parafuso (TPA) medindo a distância entre o ponto de entrada ideal do parafuso e a cortical anterior da massa lateral. A seguir, medimos bilateralmente a distância entre as linhas paralelas que delimitam o canal vertebral e os forames transversos (DCVFT) e que representam a largura da massa lateral. A seguir, calculamos o ângulo de segurança para introdução do parafuso. Tomamos por base o parafuso de 3,5 mm, que usualmente é utilizado na coluna cervical. Para isso, desenhamos 4 linhas de 1,75 mm cada (metade do diâmetro do parafuso de 3,5 mm) e as posicionamos nos limites do canal vertebral e forame transversal, delimitando-se assim a zona de segurança. Ao ângulo formado entre o ponto de entrada ideal e os limites internos da linha de segurança demos o nome de ângulo de segurança do parafuso (ADSPA).

No primeiro passo no plano sagital, desenhamos uma linha que tocava o arco posterior sobre o sulco da artéria vertebral e, em seguida, uma linha paralela a essa foi posicionada na borda inferior do arco posterior. Similarmente à avaliação no plano axial, traçamos assim uma linha perpendicular às duas primeiras e, após isso, duas linhas com 45° às linhas anteriores posicionadas na intersecção. Obtínhamos assim o ponto médio do arco posterior, que consideramos o ponto de entrada ideal para o parafuso de massa lateral. O próximo passo envolvia simular a colocação de um parafuso de 3,5 mm; assim, traçamos

**Tabela 1** Distância do tubérculo posterior ao ponto de entrada

Parâmetros	Masculino(n = 48)		Feminino(n = 52)	
	Media ± DP	Varição	Media ± DP	Varição
DTPPEE(mm)	21,86 ± 1,50	17,9–25,5	20,00 ± 1,40	16,6–22,6
DTPPED(mm)	22,70 ± 1,44	20–26,9	20,24 ± 1,34	17,7–22,7

Abreviações: DP, desvio padrão; DTPPEE, distância do tubérculo posterior ao ponto de entrada esquerdo; DTPPED, distância do tubérculo posterior ao ponto de entrada direito.

as duas linhas de segurança emergindo do ponto de entrada do parafuso no arco posterior e localizadas a 1,75 mm da borda superior e inferior do arco posterior no sulco da artéria vertebral. Essas linhas formam o ângulo de segurança do parafuso (ADSPS). Consideramos como o tamanho do parafuso (TPS) a medida entre o ponto de entrada no arco posterior e a borda anterior da massa lateral. A distância entre as linhas paralelas representava a espessura do arco posterior (EAP).

### Análise Estatística

Um total de 200 massas laterais foram avaliadas. As médias e DPs dos parâmetros lineares e angulares foram calculados para os pacientes do sexo masculino e feminino separadamente (► **Tabela 1**). Um total de 1.400 medidas foram realizadas e empregadas para determinar a diferença de todos os parâmetros dimensionais e angulares entre os gêneros no mesmo nível vertebral. As médias e DPs foram calculados para as dimensões estudadas, e os valores das medidas foram comparadas utilizando o teste t de Student.

Para testar a distribuição normal da amostra de nosso estudo, empregamos o teste de Shapiro-Wilk, avaliamos o formato do histograma e comparamos a média e a mediana de todas as variáveis.

A confiabilidade interobservador foi estimada utilizando-se o coeficiente de correlação intraclass (CCI) para as medidas tomográficas. Foi aplicado um modelo de efeito misto de duas vias com consistência e concordância. A confiabilidade foi considerada muito fraca para valores entre 0 e 0,2, fraca para valores entre 0,21 e 0,4, moderada para valores entre 0,41 e 0,6, substancial ou boa para valores entre 0,61 e 0,8, e quase perfeita ou muito boa para valores entre 0,81 e 1,0.<sup>14</sup> Nós utilizamos um nível de significância de 5%. Os parâmetros foram armazenados em uma planilha e estudados por meio do programa STATA13 (StataCorp, College Station, TX, EUA).

## Resultados

Foram selecionadas aleatoriamente imagens tomográficas de 100 pacientes, com média de idade de 44 ± 18 anos (variação

de 18 a 85 anos), sendo 48 (48%) do sexo masculino e 52 (52%) do feminino. A média de idade entre os homens foi de 43 ± 17 anos (variação de 18 a 83 anos) e entre as mulheres de 46 ± 20 anos (variação de 21 a 85 anos). Para cada paciente, foram realizadas as medidas do lado esquerdo e do direito.

### Parâmetros Axiais

#### Distância do Tubérculo Posterior ao Ponto de Entrada

A média da DTPPE encontrada no sexo masculino foi de 21,86 ± 1,5 mm à esquerda e 22,7 ± 1,44 mm à direita; e de 20 ± 1,4 mm e 20,24 ± 1,34 mm, respectivamente, no sexo feminino (► **Tabela 1**). Foi possível perceber uma maior distância encontrada nos pacientes do sexo masculino, tanto do lado esquerdo quanto do direito, e esta diferença foi estatisticamente muito significativa ( $p < 0,0001$ ).

#### Ângulo de segurança do parafuso axial

A média do ADSPA encontrado no sexo masculino foi de 23,68 ± 6,12° à esquerda e 24,0 ± 5,82° à direita; e de 18,09 ± 5,46° à esquerda e 18,57 ± 5,34° à direita no sexo feminino (► **Tabela 2**). Foi identificado um ângulo de segurança para passagem do parafuso maior nos pacientes do sexo masculino, tanto do lado esquerdo como do direito. Essa diferença foi significativamente estatística ( $p < 0,0001$ ).

#### Tamanho do parafuso axial

A média do TPA encontrada no sexo masculino foi de 29,52 ± 2,95 mm à esquerda e 29,15 ± 2,9 mm à direita; e 27,81 ± 2,38 mm e 27,85 ± 2,5 mm respectivamente no sexo feminino (► **Tabela 3**). Evidenciamos uma diferença estatística quando comparados os dois grupos ( $p < 0,001$ ), sendo o TPA maior no grupo do sexo masculino.

#### Distância do Canal Vertebral ao Forame Transverso

A média da DCVFT encontrada no sexo masculino foi de 9,00 ± 1,44 mm à esquerda e 9,22 ± 1,49 mm à direita. No grupo do sexo feminino, a média da DCVFT encontrada foi de 7,71 ± 1,23 mm à esquerda e de 7,77 ± 1,13 mm à direita

**Tabela 2** Ângulo de segurança do parafuso axial

Parâmetros	Masculino (n = 48)		Feminino(n = 52)	
	Media ± DP	Varição	Media ± DP	Varição
ADSPA (°)	23,68 ± 6,12	11,7–35,5	18,09 ± 5,46	5,18–31,5
ADSPAD (°)	24,00 ± 5,82	9,1–35,7	18,57 ± 5,34	5,27–29,7

Abreviações: ADSPA, ângulo de segurança do parafuso axial esquerdo; ADSPAD, ângulo de segurança do parafuso axial direito; DP, desvio padrão.

**Tabela 3** Tamanho do parafuso axial

Parâmetros	Masculino(n = 48)		Feminino(n = 52)	
	Media ± DP	Variação	Media ± DP	Variação
TPAE (mm)	29,52 ± 2,95	24,9–46	27,81 ± 2,38	23,3–39,6
TPAD (mm)	29,15 ± 2,90	25–46,2	27,85 ± 2,50	22,7–39,6

Abreviações: DP, desvio padrão; TPAE, tamanho do parafuso axial esquerdo; TPAD, tamanho do parafuso axial direito.

**Tabela 4** Distância do canal vertebral ao forame transversos

Parâmetros	Masculino(n = 48)		Feminino(n = 52)	
	Media ± DP	Variação	Media ± DP	Variação
DCVFTE(mm)	9,00 ± 1,44	5,5–12	7,71 ± 1,23	4,7–11,5
DCVFTD(mm)	9,22 ± 1,49	5,8–12,6	7,77 ± 1,13	4,6–10,7

Abreviações: DCVFTE - distância do canal vertebral ao forame transversos esquerdo; DCVFTD - distância do canal vertebral ao forame transversos direito; DP, desvio padrão.

(► **Tabela 4**). Quando comparamos os valores encontrados, encontramos uma diferença estatística entre os grupos masculino e feminino ( $p < 0,001$ ).

### Parâmetros Sagitais

#### Tamanho do Parafuso Sagital

A média do TPS encontrada no grupo do sexo masculino foi de 30,27 ± 2,19 mm à esquerda e 29,51 ± 1,83 mm à direita, enquanto no grupo do sexo feminino as médias encontradas foram de 28,82 ± 1,86 e 28,16 ± 2,03 mm, respectivamente à esquerda e à direita (► **Tabela 5**). Similarmente, notamos um TPS maior estatisticamente no grupo do sexo masculino ( $p < 0,001$ ).

#### Ângulo de Segurança do Parafuso Sagital

A média do ADSPS encontrado no sexo masculino foi de 15,01 ± 7,86° à esquerda e 16,68 ± 8,26° à direita. No grupo do sexo feminino, foi encontrada uma média de 15,55 ± 7,04° à esquerda e de 17,56 ± 6,9° à direita

(► **Tabela 6**). Não encontramos diferença estatística entre os grupos masculinos e femininos quando comparados os valores do ADSPS.

#### Espessura do Arco Posterior

A média da EAP encontrada no sexo masculino foi de 8,95 ± 1,75 mm à esquerda e 8,92 ± 2,22 mm à direita. No grupo do sexo feminino, encontramos um EAP de 7,21 ± 1,53 mm à esquerda e 7,41 ± 1,58 à direita (► **Tabela 7**). A análise estatística evidenciou uma EAP maior no grupo do sexo masculino ( $p < 0,001$ ).

### Confiabilidade Interobservador

A confiabilidade interobservador encontrada foi muito boa para as medidas tomográficas referentes a DTPPEE (0,89), DPPPED (0,96), ADSPA (0,97), ADSPAD (0,91), TPAD (0,87), DCVFTE (0,96), DCVFTD (0,94), ADSPSE (0,84), boa para as medidas referentes a TPAE (0,62), TPSE (0,77), TPSD (0,63), ADSPSD (0,73) e moderada para as medidas tomográficas referentes a

**Tabela 5** Tamanho do parafuso sagital

Parâmetros	Masculino(n = 48)		Feminino(n = 52)	
	Media ± DP	Variação	Media ± DP	Variação
TPSE (mm)	30,47 ± 2,19	25,5–35,1	28,82 ± 1,86	24,3–33,1
TPSD (mm)	29,51 ± 1,83	26–34,3	28,16 ± 2,03	22,9–33,1

Abreviações: DP, desvio psdrão; TPSE - tamanho do parafuso sagital esquerdo; TPSD - tamanho do parafuso sagital direito

**Tabela 6** Ângulo de segurança do parafuso sagital

Parâmetros	Masculino(n = 48)		Feminino(n = 52)	
	Media ± DP	Variação	Media ± DP	Variação
ADSPSE (°)	15,01 ± 7,86	0,8–36,1	15,55 ± 7,04	2,39–29,33
ADSPSD (°)	16,68 ± 8,26	3,3–33,2	17,56 ± 6,90	2,46–32,6

Abreviações: ADSPSE - ângulo de segurança do parafuso sagital esquerdo; ADSPSD - ângulo de segurança do parafuso sagital direito; DP desvio padrão.

**Tabela 7** Espessura do arco posterior

Parâmetros	Masculino(n = 48)		Feminino(n = 52)	
	Media ± DP	Varição	Media ± DP	Varição
EAPE (mm)	8,95 ± 1,75	5,8–12,7	7,21 ± 1,53	4,27–10,42
EAPD (mm)	8,92 ± 2,22	4,8–13,5	7,41 ± 1,58	4,1–10,27

Abreviações: DP, desvio padrão; EAPE, espessura do arco posterior esquerdo; EAPD, espessura do arco posterior direito.

**Tabela 8** Os coeficientes de correlação intraclasse com o respectivo intervalo de confiança de 95% para estimativa de confiabilidade interobservador

Medidas tomográficas	CCI	IC95%
DTPPEE	0,89	0,74–0,95
DTPPED	0,96	0,91–0,98
ADSPA	0,97	0,94–0,99
ADSPAD	0,91	0,79–0,96
TPAE	0,62	0,51–0,85
TPAD	0,87	0,67–0,94
DCVFTE	0,96	0,90–0,98
DCVFTD	0,94	0,85–0,97
TPSE	0,77	0,42–0,91
TPSD	0,63	0,08–0,85
ADSPSE	0,84	0,61–0,93
ADSPSD	0,73	0,33–0,89
EAPE	0,55	- 0,12 até 0,82
EAPD	0,45	- 0,37 até 0,78

Abreviações: ADSPAD, ângulo de segurança do parafuso axial direito; ADSPA, ângulo de segurança do parafuso axial esquerdo; ADSPA, ângulo de segurança do parafuso axial esquerdo; ADSPAD, ângulo de segurança do parafuso axial direito; ADSPSE, ângulo de segurança do parafuso sagital esquerdo; ADSPSD, ângulo de segurança do parafuso sagital direito; CCI, coeficiente de correlação intraclasse; DCVFTD, distância do canal vertebral ao forame transversal direito; DCVFTE, distância do canal vertebral ao forame transversal esquerdo; DTPPEE, distância do tubérculo posterior ao ponto de entrada esquerdo; DTPPED, distância do tubérculo posterior ao ponto de entrada direito; EAPD, espessura do arco posterior direito; EAPE, espessura do arco posterior esquerdo; IC, intervalo de confiança; TPAD, tamanho do parafuso axial direito; TPAE, tamanho do parafuso axial esquerdo; TPSD, tamanho do parafuso sagital direito; TPSE, tamanho do parafuso sagital esquerdo.

EAPE (0,55) e EAPD (0,45). Os valores de confiabilidade interobservador estão demonstrados na **Tabela 8**.

## Discussão

Nossos resultados demonstraram que as características morfométricas do atlas da população estudada são similares aos dados previamente relatados. Os poucos estudos existentes sobre as características anatômicas do atlas baseiam-se em espécimes de cadáveres.<sup>12,13,15,16</sup> Até onde temos conhecimento, este é o primeiro estudo acerca das características morfométricas do atlas em uma amostra da população latino-americana e que apresenta uma comparação com relação ao gênero.

A anatomia do atlas de nossa população pode diferir de outras, assim os parâmetros anatômicos de C1 devem ser estudados para verificar se a fixação da massa lateral pode

ser realizada e aceita como técnica padrão. Da mesma forma que outras diferenças anatômicas foram previamente descritas na literatura quando comparadas diferentes raças e etnias,<sup>17</sup> acreditamos que os dados obtidos em estudos prévios devem ser utilizados com cautela, pois podem não ser universalmente aceitos. Mesmo que estudos sobre as características da anatomia cirúrgica do atlas utilizando espécimes cadavéricos tenham sido realizados, ainda existe controvérsia com relação à trajetória e ao ponto de entrada ideal do parafuso de massa lateral de C1.

Considerando a proporção de medidas detectadas em nossa análise, com dimensões do arco posterior compatíveis com o emprego do parafuso de 3,5 mm para a realização da fixação da massa lateral de C1 através do ponto de entrada no arco posterior, a avaliação pré-operatória dos parâmetros anatômicos do atlas deve ser realizada para avaliar a segurança e a possibilidade de inserir o parafuso através do arco posterior.

A técnica de fixação através do arco posterior e da massa lateral do atlas é similar à técnica de fixação com parafuso pedicular na coluna cervical subaxial, e de acordo com estudos prévios, é possível de ser realizada na maior parte dos pacientes.<sup>12,13,16</sup> Esta técnica é diferente da técnica de Harms, na qual o ponto de entrada é a própria massa lateral de C1.<sup>11</sup> O comprimento da porção do parafuso inserida no osso é maior na técnica descrita por Tan et al.<sup>12</sup>

Ebraheim et al.<sup>18</sup> descreveram que a medida do arco posterior na porção mais estreita no sulco da artéria vertebral foi de 4,1 ± 1,2 mm, e a distância da linha média à borda medial do forame foi 22,2 ± 1,3 mm. Os resultados evidenciados em nossa população mostraram que a espessura do arco posterior variou de 4,1 a 13,5 mm, com uma média no sexo masculino de 8,9 ± 1,7 mm e 8,9 ± 2,2 mm, respectivamente, à esquerda e à direita, e a média no sexo feminino variou de 7,2 ± 1,5 mm e 7,4 ± 1,5 mm à esquerda e à direita. A distância da linha média à borda medial do forame variou de 16,6 a 26,9 mm, com uma média no sexo masculino de 21,8 ± 1,5 mm e 22,7 ± 1,4 mm, respectivamente à esquerda e à direita, e a média no sexo feminino variou de 20,0 ± 1,4 mm e 20,2 ± 1,3 mm à esquerda e à direita. A largura do arco posterior e a espessura da massa lateral são relativamente grandes para comportar um parafuso. A altura é muito menor do que a espessura do arco posterior na sua porção mais estreita e também menor do que a espessura do arco posterior no ponto de entrada do parafuso. Assim, a dimensão do parafuso é determinada pela altura do arco posterior na porção do sulco da artéria vertebral.

Tan et al.<sup>12</sup> descreveram o ponto de entrada com uma distância média localizada a 19,0 ± 1,8 mm lateral da linha média e 2,0 ± 0,6 mm superior à borda inferior do arco

posterior. Encontramos valores maiores. Dado pelo DTPPEE e DTPPED, a distância da tuberosidade posterior do atlas ao ponto de entrada foi encontrada com um valor médio de  $21,8 \pm 1,5$  e  $22,7 \pm 1,4$  no sexo masculino e  $20,0 \pm 1,4$  e  $20,2 \pm 1,3$  no sexo feminino. Uma justificativa para o maior valor encontrado no nosso estudo se deve as diferenças na metodologia de avaliação. Enquanto Tan et al<sup>12</sup> traçaram uma linha partindo do tubérculo posterior do atlas que encontrava perpendicularmente outra linha que passava pelo ponto de entrada, nós traçamos uma linha reta unindo o tubérculo posterior ao ponto de entrada. Acreditamos que a forma como realizamos essa medida seja mais fácil de ser reproduzida e aplicada no momento da cirurgia, no entanto isso não foi testado em nosso estudo. Outra diferença na metodologia foi a definição da altura do ponto de entrada no arco posterior. Enquanto Tan et al<sup>12</sup> definiram que o ponto de entrada ideal se encontrava no terço inferior da arco posterior do atlas, e com isso sugeriram uma trajetória do parafuso perpendicular ao plano coronal e com  $5^\circ$  de inclinação cefálica, optamos por utilizar como ponto ideal a metade da espessura do arco posterior. Não avaliamos a direção do parafuso, mas sim a angulação de segurança para inserção do parafuso. Avaliado pelo ADSPA e ADSPAD, o ângulo de segurança do parafuso axial encontrado teve um valor médio de  $23,68 \pm 6,12$  mm e  $24 \pm 5,82$  mm no sexo masculino, e de  $18,09 \pm 5,46$  mm e  $18,57 \pm 5,34$  mm no sexo feminino. No plano sagital, o ângulo de segurança foi avaliado pelo ADSPSE e ADSPSD e foi encontrado um valor médio no sexo masculino de  $15,01 \pm 7,86$  mm e  $16,68 \pm 8,26$  mm, e um valor médio no sexo feminino de  $15,55 \pm 7,04$  mm e  $17,56 \pm 6,90$  mm. Gebauer et al<sup>16</sup> descreveram o ângulo de segurança axial como sendo a zona que abrangia  $33,6^\circ$  no sexo masculino e  $29,2^\circ$  no sexo feminino, e o ângulo de segurança sagital de  $3,1 \pm 1,7^\circ$  no sexo masculino e de  $2,4 \pm 1,8^\circ$  no sexo feminino, sugerindo uma inclinação cefálica. Um fato que pode ser responsável pelo menor valor encontrado no ângulo de segurança axial do nosso estudo se deve por termos considerado a espessura de 3,5 mm do parafuso para delimitar a área de segurança. Acreditamos que nossa metodologia seja mais fidedigna e representativa do ato cirúrgico.

Lee et al,<sup>13</sup> descreveram em seu artigo os principais motivos que o levaram a estudar a morfometria do atlas. As técnicas previamente aceitas com padrão (técnicas de Goel e Harms)<sup>8,9</sup> introduziam o parafuso de C1 pela massa lateral. Nessa localização, há um plexo venoso próximo ao nervo occipital maior, e a lesão desse plexo causa um sangramento volumoso (média de 500 ml)<sup>19</sup> além de dificultar a passagem do parafuso. Outra complicação presente com a introdução do parafuso pela massa lateral de C1 é a compressão e manipulação do nervo occipital acarretando um quadro de disestesia local.<sup>6,13</sup>

No mesmo artigo, Lee et al<sup>13</sup> relataram que seriam necessários pelo menos 5 mm de espessura do arco posterior do atlas para a passagem com segurança (sem romper as margens corticais) de um parafuso de 3,5 mm. No seu artigo, os autores encontraram que apenas 13,7% a população apresentava espessura  $> 5$  mm. Então descreveram a técnica do entalhe, no qual a cortical inferior poderia ser violada. Por essa técnica, demonstraram que 85,2% da população estudada poderia receber o parafuso pelo arco posterior do atlas. Nesse artigo,

também foi encontrada uma diferença significativamente estatística entre os gêneros, estando o sexo feminino em maior risco de lesão da artéria vertebral.<sup>13</sup> Em nosso estudo, os valores encontrados diferiram do estudo do Lee et al,<sup>13</sup> e um dos motivos propostos para tal diferença seria a metodologia utilizada. No estudo americano, foi realizada a medida do arco posterior no sulco da artéria vertebral em espécimes cadavéricos através de um paquímetro; já no nosso estudo as medidas foram realizadas através de TC, sendo encontrada a espessura do arco posterior no ponto de entrada do parafuso. Tan et al,<sup>12</sup> em 2003, descreveram as medidas em 50 amostras cadavéricas de origem asiática. Foi encontrada uma média de 4,58 mm de espessura para o arco posterior no sulco da artéria vertebral, com 8% sendo  $< 4,0$  mm. Encontramos em nosso estudo que a espessura do arco posterior esquerdo (EAPE) e direito (EAPD) no sexo masculino foi de  $8,95 \pm 1,75$  e  $8,92 \pm 2,22$  mm, variando de 4,8 a 13,5 mm. No sexo feminino, encontramos um EAPE de  $7,21 \pm 1,53$  mm e um EAPD de  $7,41 \pm 1,58$  mm, com variação de  $4,1 \pm 10,42$  mm. Foi encontrada uma diferença significativamente estatística entre os gêneros. Apesar de não termos avaliado a medida da espessura do arco posterior no sulco da artéria vertebral em nosso estudo, levamos em consideração essa espessura ao delimitar o ângulo de segurança do parafuso quando consideramos a espessura total de 3,5 mm. Com isso, achamos ser possível realizar a técnica de introdução do parafuso pelo arco posterior em toda a amostra estudada. Lee et al,<sup>13</sup> para justificar a diferença encontrada no seu estudo e no estudo de Tan et al,<sup>12</sup> aventaram a hipótese do encolhimento das amostras cadavéricas, uma vez que as amostras do estudo americano foram extraídas de um museu e estavam guardados há cerca de 50 anos e sabidamente a população americana é maior que a asiática. Foi aventada a hipótese de a população de 50 anos atrás ser menor do que a população atual. Porém nenhum estudo foi realizado para comprovação.

O desafio usual de transpor os dados diagnósticos de imagem em informação cirurgicamente útil envolve a dificuldade em delinear estruturas tridimensionais, tais como as medidas de C1, em duas dimensões. Para obter os dados de maneira mais clinicamente aplicável a partir das imagens de TC, utilizamos a avaliação multiplanar (axial, sagital e coronal) simultânea para a medida de todos os parâmetros.

Nosso estudo apresenta limitações que merecem menção. Primeiro, este é um estudo retrospectivo. A segunda limitação é a ausência de uma avaliação clínica da técnica de fixação da massa lateral em nosso estudo, uma vez que o emprego dos métodos de tratamento poderá enfatizar a importância da avaliação pré-operatória por meio da realização do exame de TC.

## Conclusão

Por meio de uma técnica original e reproduzível de avaliação de exames de TC, os parâmetros anatômicos do atlas encontrados na amostra da população estudada foram semelhantes aos apresentados previamente na literatura. No entanto, foram observadas diferenças entre os sexos. Assim, recomendamos a utilização do exame de TC como método de avaliação pré-

operatória quando a fixação da massa lateral pelo arco posterior do atlas for empregada.

#### Conflito de Interesses

Os autores declaram não haver conflito de interesses.

#### Referências

- Constantin P, Lucretia C. Relations between the cervical spine and the vertebral arteries. *Acta Radiol Diagn (Stockh)* 1971;11(01):91–96
- Hutchinson EC, Yates PO. The cervical portion of the vertebral artery; a clinico-pathological study. *Brain* 1956;79(02):319–331
- Virtama P, Kivalo E. Impressions on the vertebral artery by deformations of the unco-vertebral joints; post-mortem angiographic studies. *Acta Radiol* 1957;48(06):410–412
- Gallie WE. Fractures and dislocations of the cervical spine. *Am J Surg* 1939;46:495–499
- Brooks AL, Jenkins EB. Atlanto-axial arthrodesis by the wedge compression method. *J Bone Joint Surg Am* 1978;60(03):279–284
- Magerl F, Grob D, Seeman P. Stable dorsal fusion of the cervical spine (C2–T1) using hook plates. In: Kehr P, Weidner A, editors. *Cervical spine*. New York: Springer-Verlag; 1987:217–221
- Nogueira-Barbosa MH, Defino HL. Classificação das variações anatômicas do eixo relacionadas com a atlantoaxial artrodesse. *Coluna* 2006;5(03):171–175
- Goel A, Laheri V. Plate and screw fixation for atlanto-axial subluxation. *Acta Neurochir (Wien)* 1994;129(1-2):47–53
- Harms J, Melcher RP. Posterior C1–C2 fusion with polyaxial screw and rod fixation. *Spine* 2001;26(22):2467–2471
- Sousa CM, Silva LP, Santos C, Silva E. J. Figueiredo Artrodesse cervical C1–C2 Pelas Técnicas de Harms e Magerl. *Coluna/Columna* 2010;9(03):287–292
- Hong X, Dong Y, Yunbing C, Qingshui Y, Shizheng Z, Jingfa L. Posterior screw placement on the lateral mass of atlas: an anatomic study. *Spine* 2004;29(05):500–503
- Tan M, Wang H, Wang Y, et al. Morphometric evaluation of screw fixation in atlas via posterior arch and lateral mass. *Spine* 2003;28(09):888–895
- Lee MJ, Cassinelli E, Riew KD. The feasibility of inserting atlas lateral mass screws via the posterior arch. *Spine* 2006;31(24):2798–2801
- Fleiss J, Cohen J. The equivalence of weighted kappa and the intraclass correlation coefficient as measures of reliability. *Educ Meas Psychol.* 1973;33:613–619
- Murakami S, Mizutani J, Fukuoka M, et al. Relationship between screw trajectory of C1 lateral mass screw and internal carotid artery. *Spine* 2008;33(24):2581–2585
- Gebauer M, Barvencik F, Briem D, et al. Evaluation of anatomic landmarks and safe zones for screw placement in the atlas via the posterior arch. *Eur Spine J* 2010;19(01):85–90
- Herrero CF, Luis do Nascimento A, Maranhão DA, et al. Cervical pedicle morphometry in a Latin American population: A Brazilian study. *Medicine (Baltimore)* 2016;95(25):e3947
- Ebraheim NA, Xu R, Ahmad M, Heck B. The quantitative anatomy of the vertebral artery groove of the atlas and its relation to the posterior atlantoaxial approach. *Spine* 1998;23(03):320–323
- Stulik J, Vyskocil T, Sebesta P, Kryl J. Atlantoaxial fixation using the polyaxial screw-rod system. *Eur Spine J* 2007;16(04):479–484