

# Transformación maligna de encondroma en la mano: Caso Clínico

## *Malignant Transformation of an Enchondroma of the Hand: A Case Report*

María Jesús Rivera Vegas<sup>1</sup> 

<sup>1</sup> Departamento de Cirugía Plástica, Hospital Universitario de Burgos, Burgos, España

Dirección para la correspondencia María Jesús Rivera Vegas, PhD, Departamento de Cirugía Plástica, Hospital Universitario de Burgos, Burgos, Burgos 09002, España (e-mail: riveravegas@gmail.com).

Rev Iberam Cir Mano 2020;48:128–132.

### Resumen

Presentamos el caso de una transformación maligna de un encondroma en falange media de 4° dedo mano izquierda en un condrosarcoma. El paciente presentó una lesión con una historia clínica, exploración y radiología compatible con encondroma y se decidió tratamiento conservador. Dos años mas tarde, el paciente vuelve a consulta por una variación clínica y radiológica de la lesión. El TAC y la biopsia, indican la posibilidad de una degeneración sarcomatosa de la lesión confirmada tras la amputación reglada del 4° dedo. La posibilidad de dicha transformación maligna en el encondroma debe ser considerada

### Palabras clave

- ▶ encondroma
- ▶ condrosarcoma
- ▶ transformación maligna

### Abstract

We present the case of a transformation of an enchondroma in the middle phalanx of 4th finger left hand into a chondrosarcoma. The patient presented a lesion with a clinical history, examination and radiology compatible with enchondroma and conservative treatment was decided. Two years later, he went to the clinic for a clinical and radiological variation of the lesion. The CT scan and biopsy indicate a sarcomatous degeneration of the lesion that is confirmed after the regulated amputation of the 4th finger. The possibility of such malignant transformation in the enchondroma should be considered

### Keywords

- ▶ enchondroma
- ▶ chondrosarcoma
- ▶ malignant transformation

## Introducción

El encondroma es el tumor óseo benigno más común en la mano, localizado predominantemente en las falanges. Su vertiente maligna, el condrosarcoma, ocurre comúnmente en la pelvis, el fémur proximal y el húmero, siendo infrecuentes en los huesos pequeños de la mano. Los encondromas rara vez se transforman en condrosarcomas. Esa transformación se observa con más frecuencia en la encondromatosis múltiple que en las lesiones solitarias, pero incluso ese evento es raro en las manos.<sup>1</sup>

Presentamos un caso de degeneración maligna de un encondroma en falange media de 4° dedo mano izquierda

diagnosticada mediante una radiografía simple, en la que dos años mas tarde, se observa clínica y radiológicamente una degeneración maligna con diagnóstico anatomopatológico de condrosarcoma.

## Caso Clínico

Paciente de 85 años de edad, visto en la consulta de Cirugía Plástica del hospital Universitario de Burgos, donde se diagnosticó el encondroma en la falange media del 4° dedo de la mano izquierda mediante clínica y radiología simple, en

received  
July 4, 2019  
accepted

September 18, 2019

DOI <https://doi.org/10.1055/s-0039-1698814>.  
ISSN 1698-8396.

Copyright © 2020 Thieme Revinter  
Publicações Ltda, Rio de Janeiro, Brazil

License terms

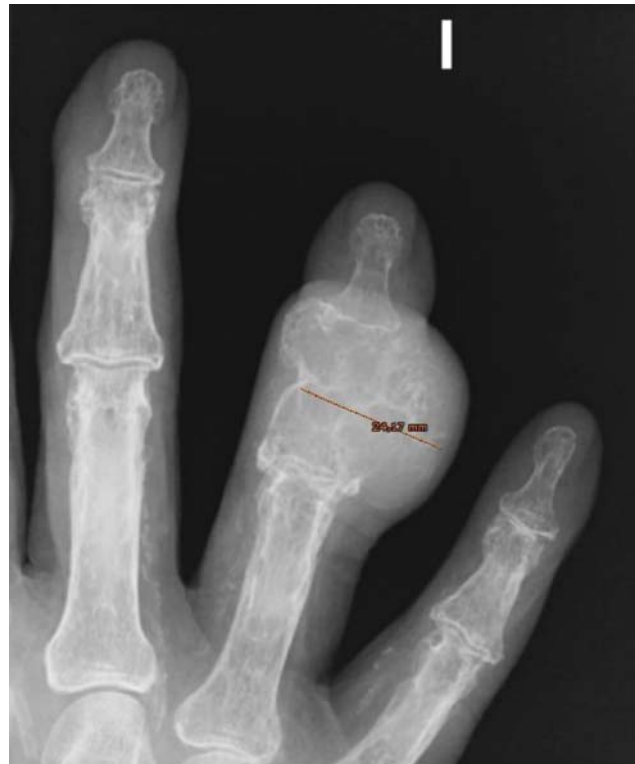

el que según informe radiológico, se aprecia una lesión lítica expansiva bien definida que se asocia a erosión cortical, aumento de partes blandas con probable calcificación de partes blandas asociadas, llamando la atención para una disminución de la densidad ósea de la falange media del 4° dedo de la mano izquierda en relación todo ello con osteopenia focal. La lesión sugiere como primera opción diagnóstica la posibilidad de encondroma. También en dicho informe se refieren severos cambios degenerativos en interfalángica media y distal así como en articulación trapecio metacarpiana (► **Fig. 1**) A la vista de la radiología y la clínica se decidió tratamiento conservador debido a sus antecedentes médicos (paciente pluripatológico con afectación vascular generalizada) y a su edad avanzada.

Dos años más tarde, el paciente acude nuevamente a la consulta debido a una modificación de la clínica previa con aumento del dolor, rigidez articular, sin ulceración cutánea.

A la exploración, el paciente presenta una lesión de tamaño externo de  $2,5 \times 3 \times 2$  cm a nivel de 4° dedo mano izquierda en la falange media y articulación interfalángica distal, dolorosa y que altera la movilidad del dedo afectado, con una imagen radiológica presentada en ► **Figura 2 y 3** compatible con una degeneración sarcomatosa de la lesión, por lo que se decide ampliar el estudio mediante TAC y biopsia.

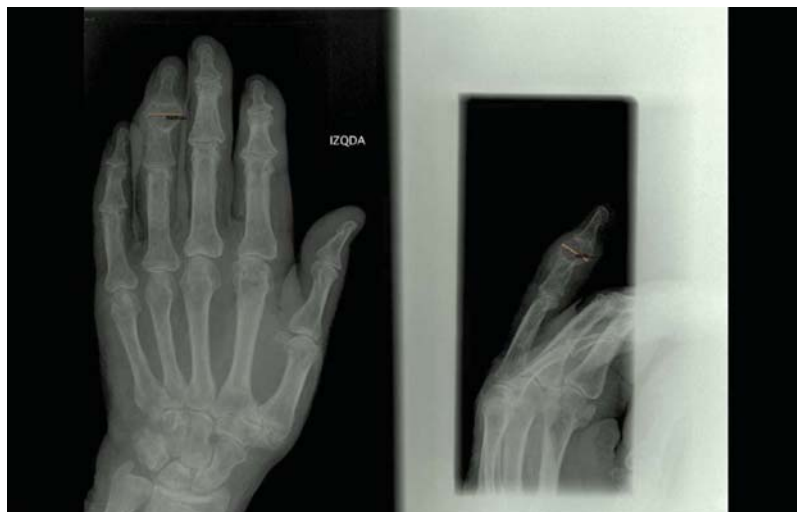Se realiza TAC helicoidal multicorte en la mano izquierda, para completar el estudio con resultado de lesión lítica muy expansiva que afecta a la falange media del 4° dedo de la mano izquierda, con adelgazamiento de la cortical ósea y zonas de destrucción cortical. Se observan pequeñas calcificaciones puntiformes en el interior de la lesión, en relación con la matriz condroide. Presenta unos diámetros aproximados de  $21 \times 28 \times 25$  mm. (diámetro anteroposterior, transversal y craneocaudal). Esos hallazgos, son sugestivos de encondroma protuberante. A pesar del aspecto agresivo de los encondromas protuberantes, dado el aumento de la lesión y la mayor destrucción cortical entre las radiografías de enero de 2011 y octubre del 2013, no se puede descartar una degeneración sarcomatosa. (► **Figura 4**)



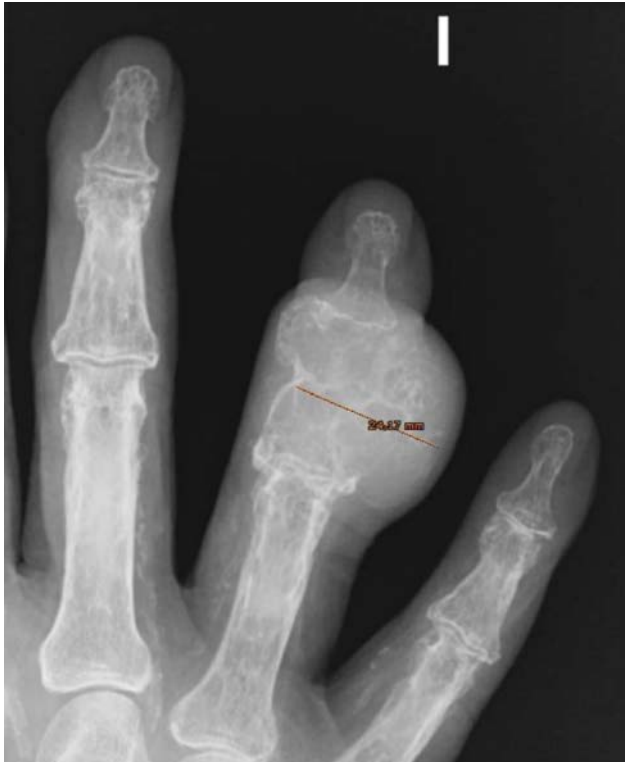**Fig. 2** Radiografía simple PA en la que se observa una lesión expansiva de la falange media del 4° dedo mano izquierda, observemos la modificación de tamaño y forma de la lesión de la misma localización vista 2 años antes.

Debido a esos hallazgos radiológicos, se realiza una biopsia de la lesión, en la que no se puede hacer una diferenciación histológica entre un encondroma protuberante y un condrosarcoma de bajo grado.

Al comentarlo con el paciente y con la familia, se decide la extirpación quirúrgica de la lesión, realizándose amputación reglada del 4° dedo de la mano izquierda. La descripción macroscópica de la lesión en anatomía patológica presenta una pieza de resección quirúrgica del dedo de la mano que



**Fig. 1** Radiografía simple PA y oblicua en la que se muestra la lesión diagnosticada 2 años antes como encondroma con medida de la lesión en mm localizado en falange media de 4° dedo mano izquierda.



**Fig. 3** Radiografía simple oblicua en la que se observa la lesión expansiva de la falange media del 4º dedo mano izquierda.

mide 6,8 cm de eje longitudinal, 3,5 cm de eje transversal y 3,4 cm de eje dorso-ventral. Se observa en la región media una tumoración de 4 cm de eje longitudinal, 3,5 cm de eje transversal que ulcera focalmente la superficie hacia la región lateral externa. La tumoración al corte es blanda, elástica, lisa, homogénea con áreas blanquecinas alternando con otras pardo rojizas que miden 2,7 cm de eje dorso-ventral y 2,8 cm en el transversal. Microscópicamente, se describe una tumoración de estirpe condroide, de aspecto

nodular con una celularidad densa, con células atípicas de núcleos pleomórficos e hiper cromáticos con frecuentes binucleaciones. La tumoración muestra áreas mixoides. Se observa ruptura de la cortical ósea en múltiples puntos con infiltración de las partes blandas adyacentes en algunas zonas. Son alteraciones histológicas compatibles con el condrosarcoma de bajo grado que no contacta con el margen de resección. Se realiza el estudio mediante técnicas de fijación en formol y posterior descalcificación.

El paciente murió 4 años más tarde de su tratamiento sin signos de recidiva local ni metástasis secundarias al condrosarcoma, siendo la causa de la muerte según historia clínica infarto agudo de miocardio.

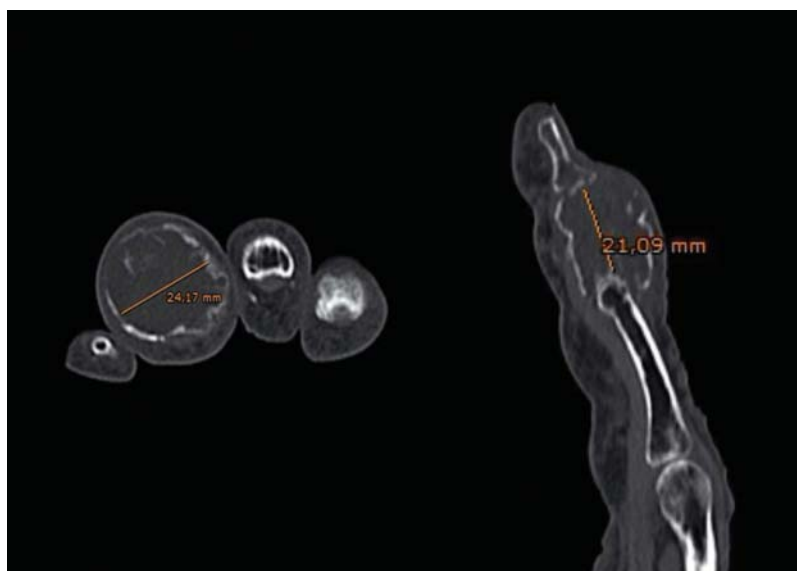
## Discusión

Presentamos la transformación maligna de un encondroma solitario a condrosarcoma. Esa malignización es extremadamente rara, con pocos casos registrados en la literatura.

Los encondromas son los tumores óseos más frecuentes en la mano (90%) de localización intramedular y caracterizados por la formación de cartílago hialino bien diferenciado. Su transformación en entidades malignas es infrecuente, pero debe ser considerada. Los pacientes con una encondromatosis múltiple como la enfermedad de Ollier o el Síndrome de Maffucci, presentan una tendencia a la malignización mucho más alta. Según algunos autores, la relación entre condrosarcomas y enfermedad de Ollier es de hasta el 50%.<sup>1</sup>

Los encondromas se originan en las placas de crecimiento que fallan en el proceso de la hipertrofia celular y muerte programada, y esos grupos celulares forman columnas de células de cartílago no calcificado.

El diagnóstico de un encondroma generalmente se realiza de una manera accidental por una fractura asociada a un traumatismo banal o a la realización de una radiología de



**Fig. 4** Imágenes de TAC helicoidal, obsérvese la imagen expansiva a nivel de la falange media del 4º dedo de la mano izquierda (explicación en el texto).

mano por otra causa, ya que son tumores indolentes, de crecimiento lento y avasculares, que no presentan una respuesta inflamatoria importante perilesional.<sup>1</sup> El encondroma puede expandir en su corteza denominándose encondroma protuberante y debe establecerse como diagnóstico diferencial con condrosarcoma.

El tratamiento habitual del encondroma es el curetaje de la lesión y relleno de la lesión con tejido autólogo o sustitutivo del hueso.

La familia de los condrosarcomas esqueléticos es un grupo heterogéneo de tumores óseos mesenquimales malignos representado por la producción de matriz condroide. Los condrosarcomas primarios frecuentemente se localizan en la pelvis, el fémur y en el humero proximal, siendo muy raros en los huesos de la mano con una frecuencia de un 0,5 a 3,2% de todos los condrosarcomas, presentando un bajo riesgo de metástasis (1,8%) tanto primarios como secundarios en contraste con otras localizaciones (18%) y no son causa de la muerte del paciente. Su menor malignidad se debe a la biología tumoral. El índice K<sub>i</sub>-67 es menor que en otras localizaciones (asociado con la fase de proliferación celular) también el p53.<sup>2</sup> También su localización influye al ser detectable con un menor tamaño y accesible para un tratamiento radical.

La edad media de presentación de los condrosarcomas en los huesos de la mano es más elevada que en otras localizaciones (67 años de media), con una ligera predilección por el sexo femenino. La localización falángica se da en un 60% y la metacarpiana en un 40% con una destrucción cortical y extensión tisular.<sup>2</sup> El radio más afectado es el 5° y el menos el 4°, localización de nuestro caso clínico. Cuando está afectado la falange distal, el radio más afectado es el 1° dedo.

Sarcomas secundarios pueden derivar de osteocondromas aislados y osteocondromas múltiples hereditarios, condromatosis sinovial, displasia fibrosa, enfermedad de Paget, encondromas, múltiples encondromatosis como la enfermedad de Ollier y el síndrome de Maffucci y después de tratamientos de radioterapia. Los condrosarcomas secundarios son aproximadamente un 1% de todos los tumores óseos malignos.<sup>3</sup> De todas esas entidades patológicas, el precursor más común de condrosarcomas secundarios es el osteocondroma con una incidencia de transformación variable según las series revisadas.

La transformación maligna de un encondroma solitario es una entidad poco habitual, aunque presente en la literatura. Nelson<sup>4</sup> en 1990, presenta 18 casos descritos en la literatura, de ellos, solo en los casos presentados por Wu<sup>5</sup> y el propio autor se considera que está bien documentada la transformación del encondroma a condrosarcoma radiográfica, histológica o ambas. Posteriormente, otros autores presentan una transformación de encondroma a condrosarcoma validado con un seguimiento radiológico previo de años de un encondroma, incluso con el desarrollo de metástasis pulmonar.<sup>6-9</sup> En nuestro caso, está demostrado radiológicamente, la transformación maligna de un encondroma que se observó con fecha del 2011 y dos años más tarde se presentó el condrosarcoma de bajo grado en esa misma localización. La clínica y la radiología apoyan el

diagnóstico de encondroma, ahora bien, hubiera sido interesante la confirmación anatomopatológica, en vista de la evolución posterior, debido a que la imagen radiológica de un condrosarcoma en la fase inicial puede ser confundido con un encondroma.

El dolor es un síntoma importante presente en el 90% de los condrosarcomas mientras que lo encontramos en el 43,8% de los encondromas. También debemos tener en cuenta la historia médica y los cambios radiológicos de una lesión pre-existente. Cualquier cambio en una lesión de larga evolución, incluso de hasta 40 años como el caso presentado por Wu, debe ser valorado y debemos tener en mente la posibilidad de la transformación maligna de un encondroma.

El tamaño del encondroma puede ser un factor importante para su malignización. Entre los 3–7 cm la posibilidad de transformación maligna es de 2%–3%, ese porcentaje asciende hasta un 5% cuando el tamaño se encuentra entre 8–15 cm. Lógicamente podemos deducir que la posibilidad de un encondroma con un gran tamaño en la mano es poco factible, por ser una posición muy expuesta, ya que el crecimiento de una lesión provocaría alteraciones llamativas que llevarían al paciente a una consulta médica.

La diferenciación entre los condrosarcomas de bajo grado de falanges y los encondromas es difícil tanto para los patólogos como para los clínicos, no existiendo unos criterios de diferenciación bien definidos. La distinción entre ambas entidades es de gran relevancia porque a pesar de la baja tendencia a producir metástasis de los condrosarcomas, ellos requieren un tratamiento más radical que los encondromas. De acuerdo a Welkerling,<sup>10</sup> la distinción entre encondromas y condrosarcomas no está claramente definido, ya que los encondromas en la mano presentan una celularidad mayor que en otras localizaciones, con núcleos agrandados y dobles. Algunos autores sugieren que el método de discriminación entre el encondroma y el condrosarcoma de bajo grado, puede ser posible mediante el análisis citométrico del ADN, los cambios nucleares como el tamaño del núcleo y su polimorfismo, apoyado siempre por la clínica y la radiología.

En cuanto al tratamiento, debido a que los procedimientos quirúrgicos limitados, como el legrado tienen una alta tasa de recurrencias en el condrosarcoma (hasta un 12,5%)<sup>11</sup> se recomienda la escisión radical. El tratamiento conservador en esa localización es difícil debido a la proximidad de los planos en la mano, lo que facilitará la extensión del tumor a otros compartimentos.

La amputación del radio afectado es el tratamiento quirúrgico correcto para evitar la recurrencia local o las metástasis a distancia. En caso de no ser realizada esa intervención, se recomienda un seguimiento muy estrecho del paciente.

Como conclusión, debemos recordar que los encondromas presentan entre sus posibles vías de evolución, la degeneración maligna en condrosarcoma, que aunque no es habitual con pocos casos registrados en la literatura, sí que es posible y debe ser considerado en nuestra actitud terapéutica.

Conflictos de intereses

Ninguno

**Referencias**

- 1 Campanacci M. Bone and soft tissue tumors. Springer-VerlagWien, New York1999
- 2 Bovée JV, van der Heul RO, Taminiau AH, Hogendoorn PC. Chondrosarcoma of the phalanx: a locally aggressive lesion with minimal metastatic potential: a report of 35 cases and a review of the literature. *Cancer* 1999;86(09):1724–1732
- 3 Hogendoorn PCW, Bovee JM, Nielsen GP. Chapter 15: Chondrosarcoma (grades I–III), including primary and secondary variants and periosteal chondrosarcoma. In: Fletcher CDM, Bridge JA, Hogendoorn PCW, Mertens F (eds) World Health Organization (WHO) classification of tumours of soft tissue and bone. 4th edition, vol. 5. International Agency for Research on Cancer (IARC) PressLyon, France2013:264–268
- 4 Nelson DL, Abdul-Karim FW, Carter JR, Makley JT. Chondrosarcoma of small bones of the hand arising from enchondroma. *J Hand Surg Am* 1990;15(04):655–659
- 5 Wu KK, Frost HM, Guise EE. A chondrosarcoma of the hand arising from an asymptomatic benign solitary enchondroma of 40 years' duration. *J Hand Surg Am* 1983;8(03):317–319
- 6 Peiper M, Zornig C. Chondrosarcoma of the thumb arising from a solitary enchondroma. *Arch Orthop Trauma Surg* 1997;116(04):246–248
- 7 Schauer H, Fiedler B, Walker B, Müller C. [Secondary malignant transformation of an enchondroma of the hand]. *Handchir Mikrochir Plast Chir* 2006;38(03):188–193
- 8 Ozcanli H, Alimoglu E, Aydin AT. Malignant transformation of an enchondroma of the hand: a case report. *Hand Surg* 2011;16(02):201–203
- 9 Müller PE, Dürr HR, Nerlich A, Pellengahr C, Maier M, Jansson V. Malignant transformation of a benign enchondroma of the hand to secondary chondrosarcoma with isolated pulmonary metastasis. *Acta Chir Belg* 2004;104(03):341–344
- 10 Welkerling H, Werner M, Delling G. Zur histologischen Gradeinteilung der Chondrosarkome. Eine qualitative und quantitative Analyse an 74 Fällen des Hamburger Knochentumorregisters. *Pathologe* 1996;17(01):18–25
- 11 Essadki B, Belabidia B, Fikry T, et al. [Chondrosarcoma of the hand. Diagnostic and therapeutic discussion (three case reports)]. *Chir Main* 2001;20(02):164–171