


Avaliação comparativa das dimensões do enxerto do coracoide na cirurgia de Latarjet para instabilidade glenoumeral anterior*

Comparative Evaluation of Coracoid Graft Dimensions in the Latarjet Surgery for Anterior Glenohumeral Instability

Bernardo V.P. Alves¹  Gabriel S. Silva¹ Fábio Y. Matsumoto¹ Marco T. Ferreira¹ Almiro G. Britto¹ Fernando C. Mothes¹

¹Grupo de Cirurgia do Ombro, Departamento de Ortopedia e Traumatologia, Irmandade da Santa Casa de Misericórdia de Porto Alegre (ISCMPA), Universidade Federal de Ciências da Saúde de Porto Alegre (UFCSPA), Porto Alegre, RS, Brasil

Endereço para correspondência Bernardo V.P. Alves, Santa Casa de Misericórdia de Porto Alegre, Departamento de Ortopedia e Traumatologia, Rua Prof. Annes Dias 295–Centro, Porto Alegre, RS, CEP: 90020-090, Brasil (e-mail: bernardovpalves@gmail.com).

Rev Bras Ortop 2020;55(2):215–220.

Resumo

Objetivo O objetivo deste estudo foi descrever as dimensões do processo coracoide em nossas cirurgias de Latarjet e compará-las com os resultados descritos na literatura. Além disso, a viabilidade da regra dos 7 milímetros foi verificada.

Métodos Indivíduos com instabilidade glenoumeral anterior com ou sem erosão óssea participaram deste estudo. As dimensões de 31 enxertos de processo coracoide de pacientes operados pela técnica de Latarjet foram mensuradas com um paquímetro analógico e registradas para análise posterior.

Resultados As dimensões do processo coracoide não demonstraram diferença estatisticamente significativa de acordo com o sexo. A largura do enxerto obtida em nossa amostra apresentou semelhança com as dimensões descritas na literatura. No entanto, o comprimento e a espessura foram um pouco menores quando comparados com o estudo de referência (Young et al, 2013).¹⁵ A regra dos 7 milímetros foi considerada viável com as dimensões do enxerto obtidas em nossa amostra.

Conclusão As dimensões do enxerto do coracoide foram similares às descritas na literatura em relação à largura, mas o mesmo não foi encontrado quanto ao comprimento e espessura; e a regra dos 7 milímetros demonstrou viabilidade com as dimensões do enxerto obtidas em nossa amostra.

Palavras-chave

- ▶ luxação do ombro
- ▶ articulação do ombro/lesões
- ▶ instabilidade articular
- ▶ cavidade glenoide
- ▶ transplante ósseo

Abstract

Objectives The aim of the present study was to describe the dimensions of the coracoid grafts in our Latarjet surgeries and compare them with the results described in the literature. In addition, the feasibility of the 7-millimeter rule was verified.

* Trabalho feito Grupo de Cirurgia do Ombro, Departamento de Ortopedia e Traumatologia, Irmandade da Santa Casa de Misericórdia de Porto Alegre, Porto Alegre, RS, Brasil.

Keywords

- ▶ shoulder dislocation
- ▶ shoulder joint/injuries
- ▶ joint instability
- ▶ glenoid cavity
- ▶ bone transplantation

Methods Individuals with anterior glenohumeral instability with or without bone loss participated in the present study. The dimensions of 31 coracoid grafts of patients who were submitted to the Latarjet surgical technique were measured with an analogical caliper and recorded for posterior analysis.

Results The dimensions of the coracoid graft did not show statistically significant differences related to gender. The graft width obtained from our sample presented similarities with the dimensions reported in the literature. However, length and thickness were smaller when compared to the reference study (Young et al, 2013).¹⁵ The 7-millimeter rule was considered feasible regarding the graft dimensions obtained from our sample.

Conclusion The coracoid graft dimensions were similar to the dimensions described in the literature regarding width, but the same was not found for length and thickness; and the 7-millimeter rule was feasible regarding the graft dimensions obtained from our sample.

Introdução

A cirurgia de Latarjet é a técnica de escolha de várias cirurgias para o tratamento da instabilidade glenoumeral anterior com perda óssea.¹⁻¹⁰ Ela foi descrita em 1954 por Latarjet,¹¹ e em 1958, por Helfet.¹² Patte e Debeyre¹³ associaram a sutura do ligamento coracoacromial à cápsula, e descreveram o efeito triplo dessa técnica: a) efeito ósseo do processo coracoide fixado à borda da glenoide; b) efeito tirante do tendão conjunto no terço inferior do subescapular; e c) efeito de tensionamento da cápsula pela sutura do ligamento coracoacromial à ela. As complicações que comprometem o resultado da cirurgia mais associadas às dimensões do enxerto são a fratura dele durante o seu preparo e o posicionamento na borda da glenoide – caso seja superior ou inferior em excesso, compromete o efeito ósseo e tirante do tendão conjunto, e caso esteja posicionado lateralmente em excesso, favorece o *overhanging* e a consequente artrose glenoumeral.

Na técnica descrita por Walch e Boileau,¹⁴ são utilizados dois parafusos maleolares de 4,5 mm. Sem uma distância apropriada entre os dois furos, e entre esses e as margens do processo coracoide, aumenta-se o risco de fratura do enxerto durante a sua preparação, ou de mau posicionamento durante a fixação à glenoide. Em 2013, Young et al¹⁵ avaliaram as dimensões dos processos coracoides após a osteotomia e preparação, além de verificar a reprodutibilidade da regra dos 7 milímetros, na qual o furo inferior na glenoide é feito pelo menos a 7 mm da margem articular, a fim de manter o enxerto em uma posição satisfatória.

O objetivo deste estudo foi comparar as dimensões do processo coracoide osteotomizado e preparado nas cirurgias de Latarjet com os resultados obtidos por Young et al,¹⁵ além de verificar a viabilidade da regra dos 7 milímetros considerando as dimensões do enxerto do coracoide obtidas em nossa amostra. Nossa hipótese era a de que os enxertos coletados em nossos pacientes seriam menores do que os do estudo de Young et al,¹⁵ e que a regra dos 7 milímetros poderia favorecer um erro de posicionamento do enxerto na glenoide.

Material e Métodos

No período de julho de 2015 a janeiro de 2017, foram mensuradas as dimensões de 32 processos coracoides osteotomizados durante a cirurgia de Latarjet. Um caso de fratura intraoperatória do processo coracoide foi excluído devido à possibilidade de falha durante a mensuração – totalizando 31 enxertos avaliados. As indicações cirúrgicas foram pacientes com sinais e sintomas de instabilidade glenoumeral anterior, com ou sem erosão óssea da glenoide. Todas as cirurgias foram realizadas por um dos quatro cirurgiões de nosso serviço.

A técnica utilizada nos pacientes deste estudo foi descrita por Walch e Boileau¹⁴ em 2000, com abertura do subescapular no sentido das suas fibras, e fixação do processo coracoide à borda da glenoide com dois parafusos. A única variação da técnica cirúrgica foi em relação ao tamanho e tipo de parafuso utilizado – parafuso esponjoso de 4,0 mm (→ **Figura 1**). Após a osteotomia do processo coracoide (→ **Figura 2**) e preparação de sua face inferior, foi feita a mensuração intraoperatória com paquímetro analógico pelo cirurgião, que coletou dados das dimensões do enxerto: comprimento em milímetros (ponta à base do processo coracoide junto à inserção do tendão conjunto); largura em milímetros (distância média entre os dois furos realizados para fixação; → **Figura 3**); e espessura em milímetros (bordas superior a inferior do processo coracoide).

A distribuição dos dados foi verificada por meio do teste de Shapiro-Wilk, e as variáveis contínuas foram expressas em média e desvio padrão. Análise da variância (*analysis of variance*, ANOVA) de um fator foi realizada para a comparação da espessura, comprimento e largura entre homens e mulheres. O teste *t* de Student para amostras independentes foi realizado para a comparação das maiores e menores larguras entre as medidas obtidas pelo presente estudo e o estudo de referência.¹⁵ Valores de *p* de 0,05 foram considerados estatisticamente significativos. A ANOVA foi realizada por meio do pacote estatístico International Business Machines Statistical Package for the Social Sciences (IBM SPSS, IBM Corp., Armonk, NY, EUA), versão 21.0, e o teste *t* foi calculado utilizando-se o

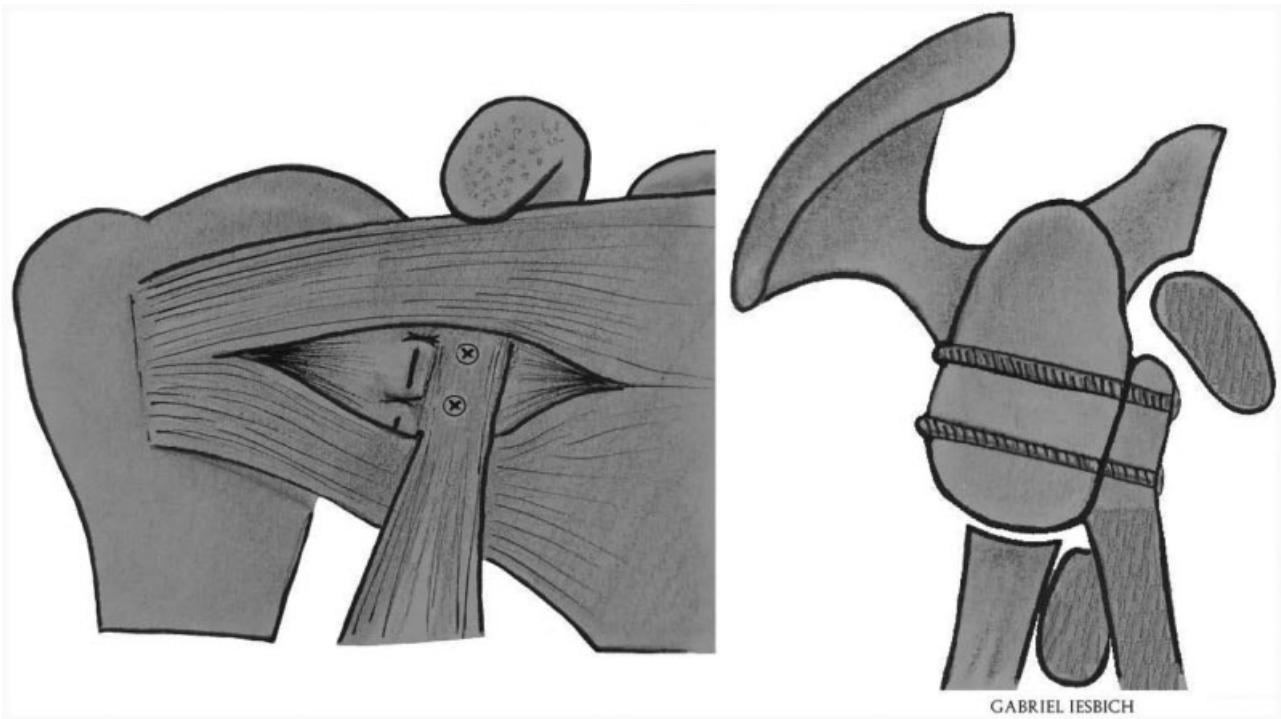


Fig. 1 Cirurgia de Latarjet.

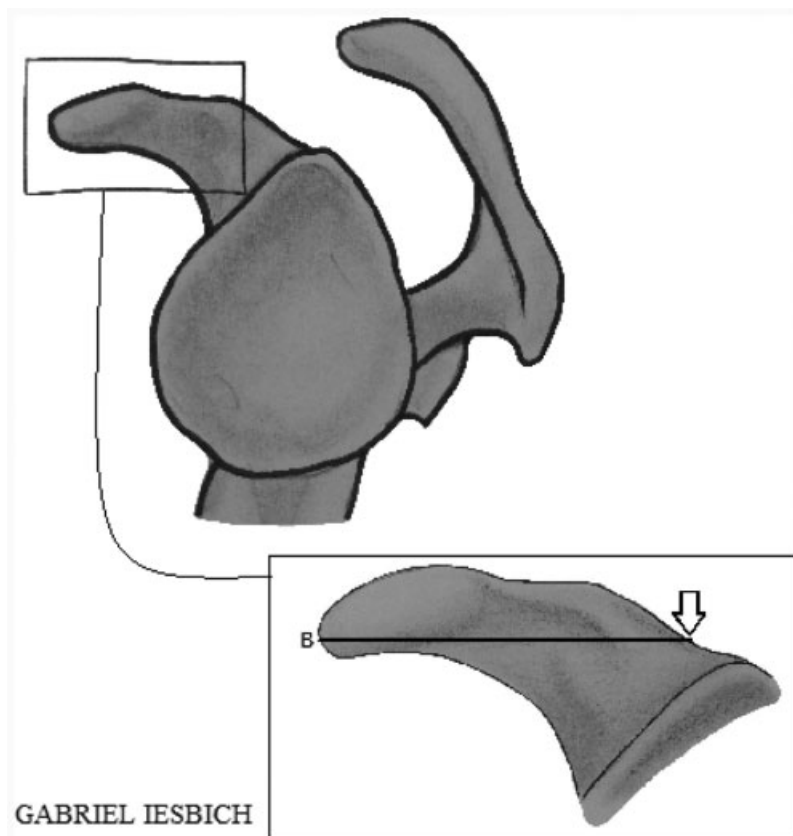


Fig. 2 Local da mensuração do comprimento do enxerto; seta: local ideal da osteotomia do processo coracoide.

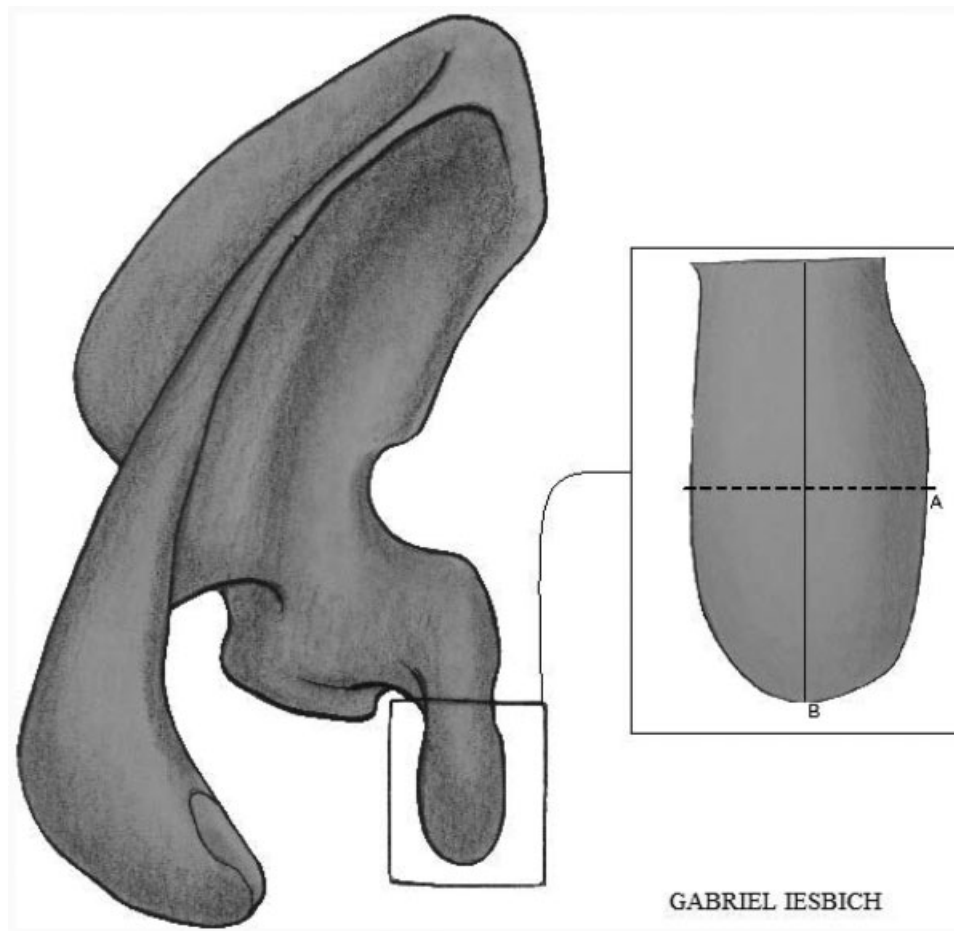


Fig. 3 (A) Local da mensuração da largura do enxerto; (B) local da mensuração do comprimento do enxerto. Fonte: Imagens de nossa autoria.

programa Microsoft Excel do pacote Office (Microsoft Corp., Redmond, WA, EUA).

A presente investigação obteve aprovação do Comitê de Ética em Pesquisa da instituição proponente do estudo, sob o número CAAE 65215317.2.0000.5335. Todos os pacientes avaliados assinaram o termo de consentimento livre esclarecido para a realização do estudo.

Resultados

Foram analisadas as dimensões de 31 processos coracoides de 31 pacientes submetidos à cirurgia de Latarjet (27 casos do sexo masculino e 4 do sexo feminino; 1 caso foi excluído devido a fratura do enxerto durante a preparação). A idade média da amostra foi de 30,26 anos (18-69 anos). Apesar do pequeno número de participantes do sexo feminino, não houve diferença estatisticamente significativa entre as dimensões dos processos coracoides de acordo com o sexo (► **Tabela 1**).

O comprimento médio obtido foi de $22,6 \pm 1,9$ mm, 3,8 mm menor do que o obtido por Young et al.¹⁵ A espessura média também foi significativamente inferior à obtida por Young et al.¹⁵ sendo de $7,9 \pm 1,5$ mm no presente estudo, 1,3 mm inferior ao valor encontrado no trabalho de referência. A largura não apresentou diferença estatisticamente significativa em relação ao trabalho de Young et al.¹⁵ (► **Tabela 2**). Esses autores efetuaram duas mensurações de

Tabela 1 Dimensões do enxerto de acordo com o sexo

	Masculino (n = 27)	Feminino (n = 4)	Valor de p
Espessura	8,0 (1,6)	7,2 (1,2)	0,39
Comprimento	22,8 (1,7)	21,7 (2,9)	0,30
Largura	14,0 (2,1)	14,5 (2,3)	0,67

Nota: Dados apresentados em média (desvio padrão).

Tabela 2 Comparação das dimensões do enxerto com o estudo de referência (Young et al)¹⁵

	Dimensões gerais (n = 31)	Dimensões gerais do estudo de referência (n = 76)	Valor de p
Espessura	7,9 (1,5)	9,2 (1,4)	< 0,001*
Comprimento	22,6 (1,9)	26,4 (2,9)	< 0,001*
Largura	14,0 (2,1)	14,1 (1,8) - superior	0,93
		13,3 (1,8) - inferior	0,06

Notas: Dados apresentados em média (desvio padrão); *significância estatística.

Tabela 3 Comparação das dimensões do enxerto com o estudo de referência (Young et al)¹⁵ para o sexo masculino

	Masculino (n = 27)	Masculino do estudo de referência (n = 67)	Valor de p
Espessura	8,0 (1,6)	9,4 (1,4)	< 0,001*
Comprimento	22,8 (1,7)	26,6 (2,7)	< 0,001*
Largura	14,0 (2,1)	14,3 (1,7) - superior	0,47
		13,4 (1,7) - inferior	0,15

Notas: Dados apresentados em média (desvio padrão); *significância estatística.

largura, na altura de ambos os furos. Em nosso estudo, foi realizada apenas uma mensuração, que foi comparada com ambas as mensurações do trabalho de Young et al,¹⁵ mas sem diferença estatisticamente significativa (►Tabela 2).

As dimensões do enxerto comparadas ao trabalho referência de acordo com o sexo demonstraram que no sexo masculino o comprimento médio obtido foi de $22,8 \pm 1,7$ mm, 3,8 mm menor do que o valor obtido por Young et al;¹⁵ a espessura média também foi inferior à obtida por Young et al;¹⁵ porém, sem diferença estatisticamente significativa em relação à largura (►Tabela 3). No sexo feminino, as dimensões do enxerto foram semelhantes às encontradas no trabalho de referência, sem diferença estatisticamente significativa (►Tabela 4). Não houve complicações relacionadas à soltura ou pseudoartrose do enxerto.

Discussão

As dimensões médias do processo coracoide obtidas neste estudo foram 22,6 mm (18-26 mm) de comprimento, 14,0 mm (11-20 mm) de largura, e 7,9 mm (6-11 mm) de espessura. Em relação ao estudo de Young et al,¹⁵ obteve-se valores inferiores de espessura e comprimento, conforme detalhado nos resultados (►Tabelas 2 e-3). Quando analisados os dados em separado de acordo com o sexo, no feminino não houve

Tabela 4 Comparação das dimensões do enxerto com o estudo de referência (Young et al)¹⁵ para o sexo feminino

	Feminino (n = 4)	Feminino do estudo de referência (n = 9)	Valor de p
Espessura	7,2 (1,2)	8,8 (1,6)	0,09
Comprimento	21,7 (2,9)	24,8 (4,1)	0,13
Largura	14,5 (2,3)	12,6 (1,0) - superior	0,20
		12,2 (1,9) - inferior	0,14

Nota: Dados apresentados em média (desvio padrão).

diferença nas dimensões do enxerto (►Tabela 4). Não houve diferença estatisticamente significativa em relação à largura em ambos os sexos, o que torna a regra dos 7 milímetros válida em nossos pacientes. Por essa regra, criada de forma subjetiva, baseada somente na experiência dos autores, o furo inferior é feito a uma distância de 7 mm da borda da glenoide, sem necessidade de localizá-lo mediante o pré-posicionamento do enxerto, o que não tem comprovação científica na literatura. Nos casos aqui estudados, não foram observadas diferenças estatisticamente significativas nas dimensões dos enxertos de acordo com o sexo, ao contrário de trabalhos prévios.^{15,16}

Nossa hipótese, baseada na menor dimensão dos nossos enxertos, é a de que parafusos maiores aumentariam a fragilidade do processo coracoide preparado. A taxa de fratura do processo coracoide publicada na literatura é baixa, variando de 1,5% a 7%.^{17,18} Athwal et al¹⁷ observaram que a área entre os dois furos era a região mais frágil, mas não há uma distância definida entre esse furos. Young et al¹⁵ obtiveram uma distância média de $7,8 \pm 1,9$ mm entre os furos. Para a cirurgia artroscópica, Lafosse e Boyle⁵ desenvolveram um guia com a distância de 9 mm entre os furos. No presente estudo, essa distância não foi mensurada, mas é possível afirmar que uma vez que os enxertos avaliados apresentavam um comprimento menor, o intervalo entre os dois furos também tende a ser menor, aumentando o risco de fratura. Ao utilizarmos uma broca menor (de 2,5 mm), diferente da técnica descrita por Walch e Boileau,¹⁴ que utiliza brocas de 3,2 mm, o risco de fratura é provavelmente reduzido. Nos pacientes avaliados no presente estudo, não houve nenhuma complicação, tal como soltura ou pseudoartrose, relacionada ao uso de parafusos esponjosos de 4,0 mm em vez de maleolares de 4,5 mm.

Dolan et al¹⁹ avaliaram as dimensões do processo coracoide em escápulas de peças de cadáver fresco, sem realizar a osteotomia, obtendo valores similares de largura e 5,9 mm maiores em relação ao comprimento. Essa diferença era esperada devido às dificuldades técnicas de realizar a osteotomia exatamente na base do processo coracoide, preservando a inserção dos ligamentos coracoclaviculares durante o procedimento cirúrgico. Comparando os nossos resultados com os obtidos por Young et al,¹⁵ obtivemos valores semelhantes de largura, mas significativamente menores em relação ao comprimento e à espessura. Uma provável explicação seriam as diferenças técnicas ao realizar a osteotomia e ao preparar a face inferior do processo coracoide. As dimensões da face inferior do enxerto coracoide podem ser mais influenciadas pela habilidade técnica, ao contrário da largura, mas essa hipótese ainda precisa ser confirmada. Outra hipótese, já demonstrada em outros estudos,²⁰ seria a diferença na estrutura óssea entre as populações avaliadas, muito embora isso seja menos provável.

Um dos momentos críticos da cirurgia de Latarjet é o posicionamento do enxerto na borda da glenoide.²¹ Walch e Boileau¹⁴ realizam primeiro o furo inferior e a uma distância aproximada de 7 mm da borda da glenoide. De acordo com os resultados obtidos neste estudo, essa técnica pôde ser aplicada nos nossos pacientes, uma vez que a largura dos enxertos foi similar à obtida por Young et al.¹⁵

O presente estudo tem algumas limitações. Primeiro, as cirurgias não foram realizadas por um mesmo cirurgião, e a habilidade técnica de cada um pode alterar o ponto da osteotomia. Segundo, não foi possível verificar se a utilização de uma broca de 3,2 mm tornaria o enxerto mais frágil. Terceiro, assim como a técnica cirúrgica, a mensuração não foi feita pelo mesmo cirurgião, podendo haver diferença em relação ao ponto de mensuração. Algumas complicações da cirurgia de Latarjet estão relacionadas a problemas com o enxerto,^{6,12,21,22} entre eles as fraturas, o mau posicionamento, as solturas e as pseudoartroses, que podem levar à recidiva da instabilidade. Muitas dessas complicações podem ser evitadas com um bom conhecimento anatômico e da técnica cirúrgica, possibilitando uma boa exposição para a obtenção adequada do tamanho do enxerto e também uma fixação no local correto da glenoide. Para tal, achamos fundamental a utilização de instrumental específico para essa cirurgia.

Conclusão

Na amostra estudada, obteve-se dimensões similares de largura do enxerto do coracoide quando comparadas às do trabalho referência;¹⁵ mas o mesmo não ocorreu com o comprimento e a espessura, os quais foram inferiores em nosso estudo. Além disso, a regra dos 7 milímetros proposta por outros autores foi viável em nossos pacientes.

Conflito de Interesses

Os autores declaram não haver conflitos de interesse.

Referências

- Balg F, Boileau P. The instability severity index score. A simple pre-operative score to select patients for arthroscopic or open shoulder stabilisation. *J Bone Joint Surg Br* 2007;89(11):1470–1477
- Boileau P, Villalba M, Héry JY, Balg F, Ahrens P, Neyton L. Risk factors for recurrence of shoulder instability after arthroscopic Bankart repair. *J Bone Joint Surg Am* 2006;88(08):1755–1763
- Burkhart SS, De Beer JF. Traumatic glenohumeral bone defects and their relationship to failure of arthroscopic Bankart repairs: significance of the inverted-pear glenoid and the humeral engaging Hill-Sachs lesion. *Arthroscopy* 2000;16(07):677–694
- Gupta A, Delaney R, Petkin K, Lafosse L. Complications of the Latarjet procedure. *Curr Rev Musculoskelet Med* 2015;8(01):59–66
- Lafosse L, Boyle S. Arthroscopic Latarjet procedure. *J Shoulder Elbow Surg* 2010;19(2, Suppl)2–12
- Mizuno N, Denard PJ, Raiss P, Melis B, Walch G. Long-term results of the Latarjet procedure for anterior instability of the shoulder. *J Shoulder Elbow Surg* 2014;23(11):1691–1699
- Paladini P, Singla R, Merolla G, Porcellini G. Latarjet procedure: is the coracoid enough to restore the glenoid surface? *Int Orthop* 2016;40(08):1675–1681
- Young AA, Maia R, Berhouet J, Walch G. Open Latarjet procedure for management of bone loss in anterior instability of the glenohumeral joint. *J Shoulder Elbow Surg* 2011;20(2, Suppl)S61–S69
- da Silva LA, da Costa Lima ÁG, Kautsky RM, Santos PD, do Val Sella G, Checchia SL. Evaluation of the results and complications of the Latarjet procedure for recurrent anterior dislocation of the shoulder. *Rev Bras Ortop* 2015;50(06):652–659
- Ikemoto RY, Murachovisky J, Nascimento LG, et al. Resultados da cirurgia de latarjet no tratamento da instabilidade anterior traumática do ombro associada à erosão óssea da cavidade glenoidal – seguimento mínimo de um ano. *Rev Bras Ortop* 2011;46(05):553–560
- Latarjet M. [Treatment of recurrent dislocation of the shoulder]. *Lyon Chir* 1954;49(08):994–997
- Helfet AJ. Coracoid transplantation for recurring dislocation of the shoulder. *J Bone Joint Surg Br* 1958;40-B(02):198–202
- Patte D, Debeyre J. Luxations recidivantes de l'épaule. *Encycl Med Chir Techn Chir Orthop*. 1982;44:265
- Walch G, Boileau P. Latarjet-Bristow procedure for recurrent anterior instability. *Tech Shoulder Elbow Surg* 2000;1(04):256–261
- Young AA, Baba M, Neyton L, Godeneche A, Walch G. Coracoid graft dimensions after harvesting for the open Latarjet procedure. *J Shoulder Elbow Surg* 2013;22(04):485–488
- Bhatia DN, de Beer JF, du Toit DF. Coracoid process anatomy: implications in radiographic imaging and surgery. *Clin Anat* 2007;20(07):774–784
- Athwal GS, Meislin R, Getz C, Weinstein D, Favorito P. Short-term Complications of the Arthroscopic Latarjet Procedure: A North American Experience. *Arthroscopy* 2016;32(10):1965–1970
- Griesser MJ, Harris JD, McCoy BW, et al. Complications and re-operations after Bristow-Latarjet shoulder stabilization: a systematic review. *J Shoulder Elbow Surg* 2013;22(02):286–292
- Dolan CM, Hariri S, Hart ND, McAdams TR. An anatomic study of the coracoid process as it relates to bone transfer procedures. *J Shoulder Elbow Surg* 2011;20(03):497–501
- Miyazaki AN, Itoi E, Sano H, et al. Comparison between the acromion index and rotator cuff tears in the Brazilian and Japanese populations. *J Shoulder Elbow Surg* 2011;20(07):1082–1086
- Butt U, Charalambous CP. Complications associated with open coracoid transfer procedures for shoulder instability. *J Shoulder Elbow Surg* 2012;21(08):1110–1119
- Shah AA, Butler RB, Romanowski J, Goel D, Karadagli D, Warner JJ. Short-term complications of the Latarjet procedure. *J Bone Joint Surg Am* 2012;94(06):495–501