

## Simultane Versorgung mit einem transkutanen Knochenleitungsimplantat und einem Epithesenanker bei Ohrmissbildungen

Eva Wickert, Anja Kurz, R. Hagen und K. Rak

### Einleitung

Die operative Versorgung von Ohrmissbildungen mit einem Hörimplantat und einer Epithese bietet eine gute Kombination aus Hörrehabilitation und kosmetischer Rekonstruktion. Oftmals wird das operative Vorgehen sequentiell in zwei separaten Eingriffen durchgeführt.

Ziel dieser Studie war es Erfahrungen mit einer Strategie zu sammeln, bei der Hörimplantat und Epithesenanker simultan eingesetzt werden.

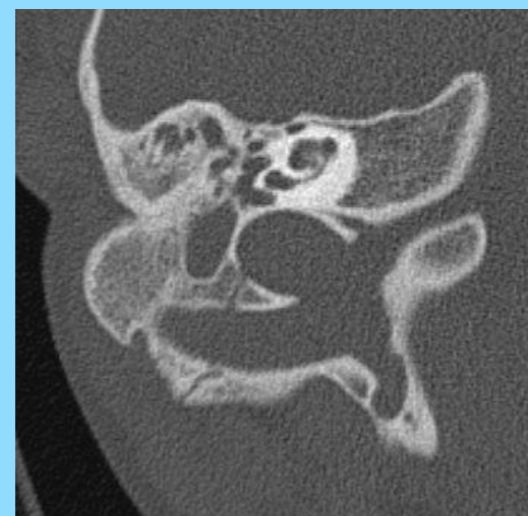### Methoden

Zwei Patienten (W, 18J; M, 19J) mit einer großen Ohrmissbildung (Typ III n. Weerda) erhielten in einem Operationsschritt eine Vibrant-Bonebridge® und einen Epithesenanker mit drei Basispfosten (Abb.2). Die Indikation für den Einsatz eines Knochenleitungsimplantates wurde zuvor über den „active middle ear implant (aMEI) – Score“ gestellt (Abb.1). Die Abutment- (Abb.5) und die Epithesenversorgung (Abb.6) erfolgte nach der Aktivierung des Hörimplantates.

### Ergebnisse

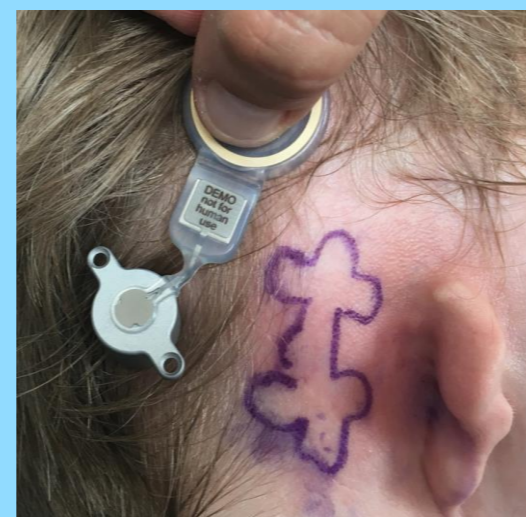
Bei beiden Ohrmissbildungen bestand ein aMEI-Score (Frenzel et al. 2013) von 4, was gegen die Implantation eines aktiven Mittelohrimplantates sprach (Abb.1). Es erfolgte eine komplikationslose Operation mit Implantation einer Vibrant-Bonebridge® und eines Epithesenankers (Abb.3). Nach 4 Wochen wurde bei regulärem postoperativem Verlauf (Abb. 4) die audiologische Erstanpassung, die Abutmentversorgung und die Epithesenanpassung durchgeführt (Abb. 3,5,6).

#### präoperativ

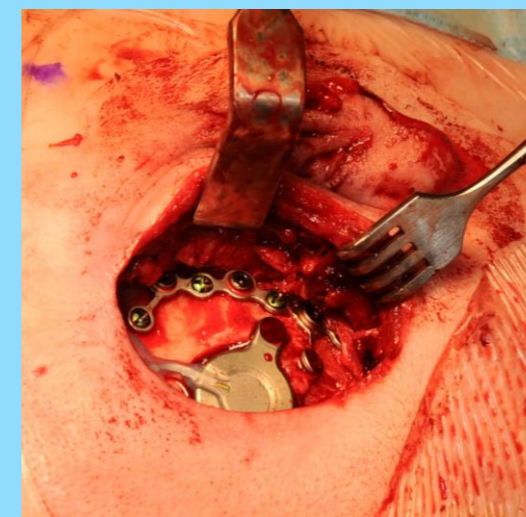


**Abb.1:** CT-Darstellung der Ohrmissbildung mit einem aMEI n. (Frenzel et al. 2013) - Score von 4 Punkten

**Abb.2:** OP-Planung mit Markierung der Lage des Epithesenankers und der Vibrant-Bonebridge®

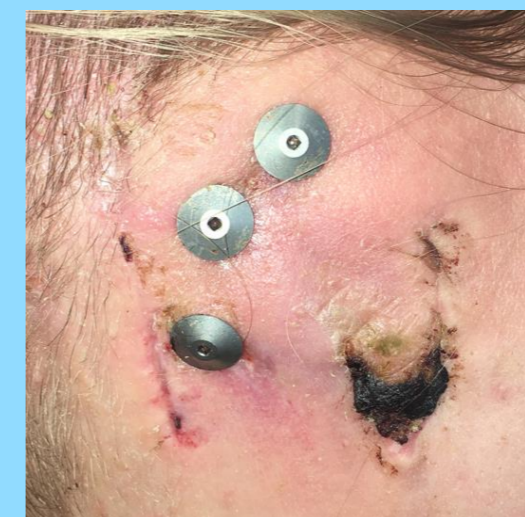

#### perioperativ

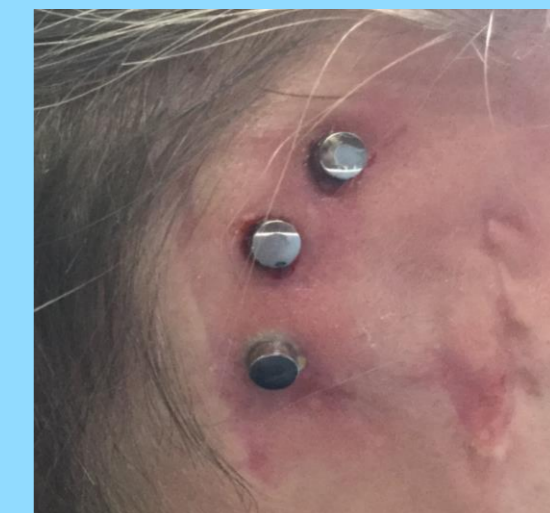

**Abb.3:** intraoperativer Situs mit der Vibrant-Bonebridge® und dem gleichzeitig eingebrachten Epithesenanker

**Abb. 4:** Heilungskappen des Epithesenankers und abheilende Resektionswunde des Lobulus

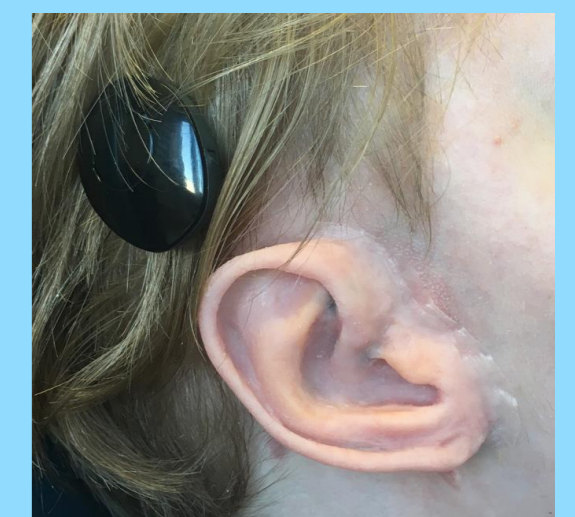


#### postoperativ



**Abb.5:** Abutmentversorgung mit Magnet-Basispfosten

**Abb.6:** Vibrant-Bone-Bridge® und fertige Ohrephese



### Zusammenfassung

Das simultane operative Vorgehen mit Hörimplantat und Epithesenanker stellt eine gute Alternative in der Versorgung von Ohrmissbildungen dar. Der aMEI-Score war ein hilfreiches Instrument zur Indikationsstellung. Durch das Vorgehen konnte das Operationsrisiko und der Aufwand der Versorgung reduziert werden. Nach dem simultanen Eingriff waren die Patienten mit dem kosmetischen und dem audiologischen Ergebnis sehr zufrieden.