

Traumatische Trommelfellperforationen: Diagnose, Therapie und Prognose - eine retrospektive Analyse.

Werz J, Wigand M, Hahn J, Mytilineos D, Riepl R, Goldberg-Bockhorn E



Einleitung

Traumatische Trommelfellperforationen (tTP) gehören zu den häufigen Notfällen in der HNO-Heilkunde. Sie können u.a. durch Gehörgangreinigung oder Schlag auf das Ohr entstehen und reichen von kleinen Rissen bis zur Verletzung aller Quadranten. Das Therapieregime ist oft uneinheitlich und kann mittels Schienung und Gehörgangstamponade erfolgen.

Methoden

Es erfolgte eine retrospektive Analyse zu den tTP aus den Jahren 2012-2017 in der elektronischen Patientenakte der HNO-Uniklinik Ulm. Berücksichtigt wurden Patienten, bei denen mindestens eine Nachkontrolle in domo erfolgte. Ausgewertet wurden der Unfallmechanismus, die Lokalisation der Perforation, die Therapie, der zeitlicher Verlauf und das Outcome.

Ergebnisse

174 Patienten mit tTP wurden eingeschlossen. **Abb. 1** präsentiert eine tTP nach Explosionstrauma. Schläge aufs Ohr waren mit 45% die häufigste Ursache. Weitere Gründe für das Auftreten der tTP zeigt **Abb. 3**. 148 tTP wurden geschient, meist mit Silikonfolie (**Abb.2**). Davon erhielten 87% zudem eine Gehörgangstamponade. Die Schienung erfolgte spätestens 13 Tage nach dem Trauma. Im Mittel wurde nach 22 Tagen detamponiert. In 59 Fällen (40%) war das Trommelfell bereits bei Detamponade verschlossen. In 83 Fällen bestand eine Restperforation, wovon 35 im Verlauf spontan heilten. 12 (8%) zeigten eine persistierende Perforation. Die übrigen entzogen sich einer weiteren Kontrolle. Die Dauer der Schienung erhöhte die Wahrscheinlichkeit eines Trommelfellverschlusses. Wasser als Ursache der tTP zeigte eine signifikant schlechtere Heilung als Fremdkörper oder Schläge. Der 2. Quadrant war mit 56% am häufigsten beteiligt (**Abb.4**). Kleine tTP waren nach Detamponade signifikant häufiger verschlossen. Der Zeitpunkt der Schienung spielte für die Heilung keine Rolle. Die Heilungsrate der Patienten ohne Schienung lag bei 76%. Das Alter der Patienten korrelierte nicht mit dem Heilungserfolg.

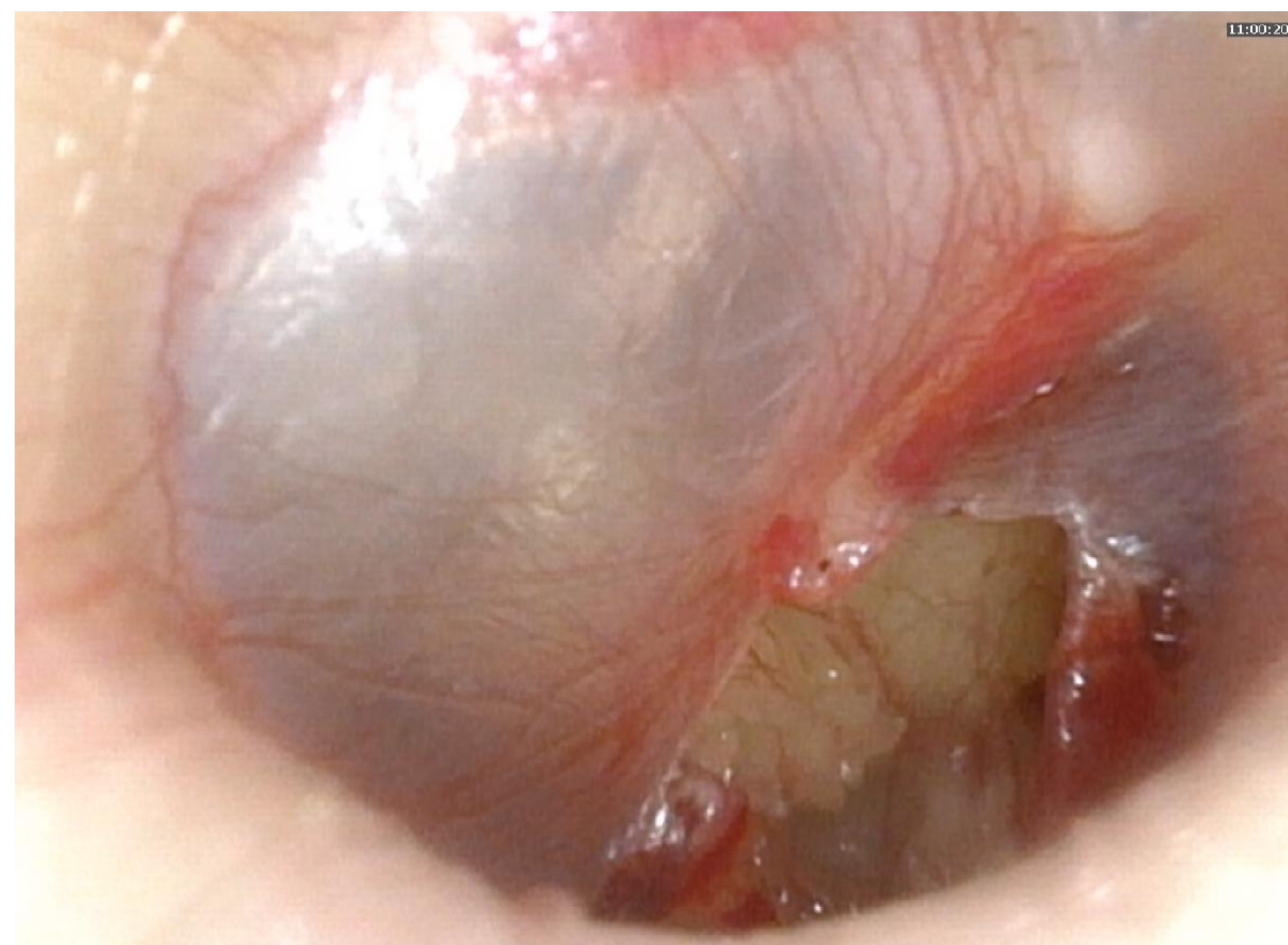


Abb 1: Traumatische Trommelfellperforation rechts im II. Quadranten

Abb. 2: Silikonfolie zur tTP-Schienung

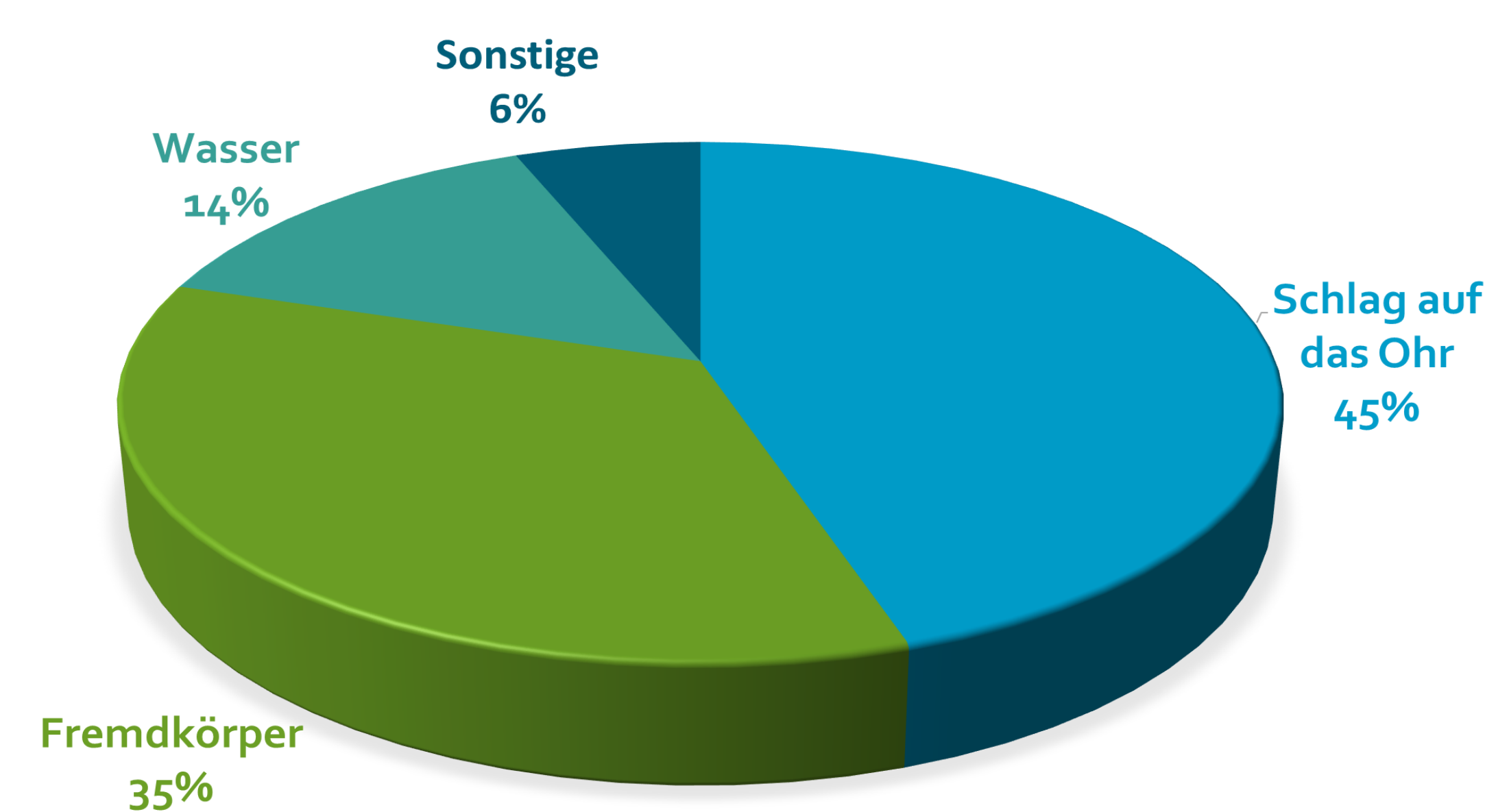


Abb. 3: Ursachenverteilung der tTP

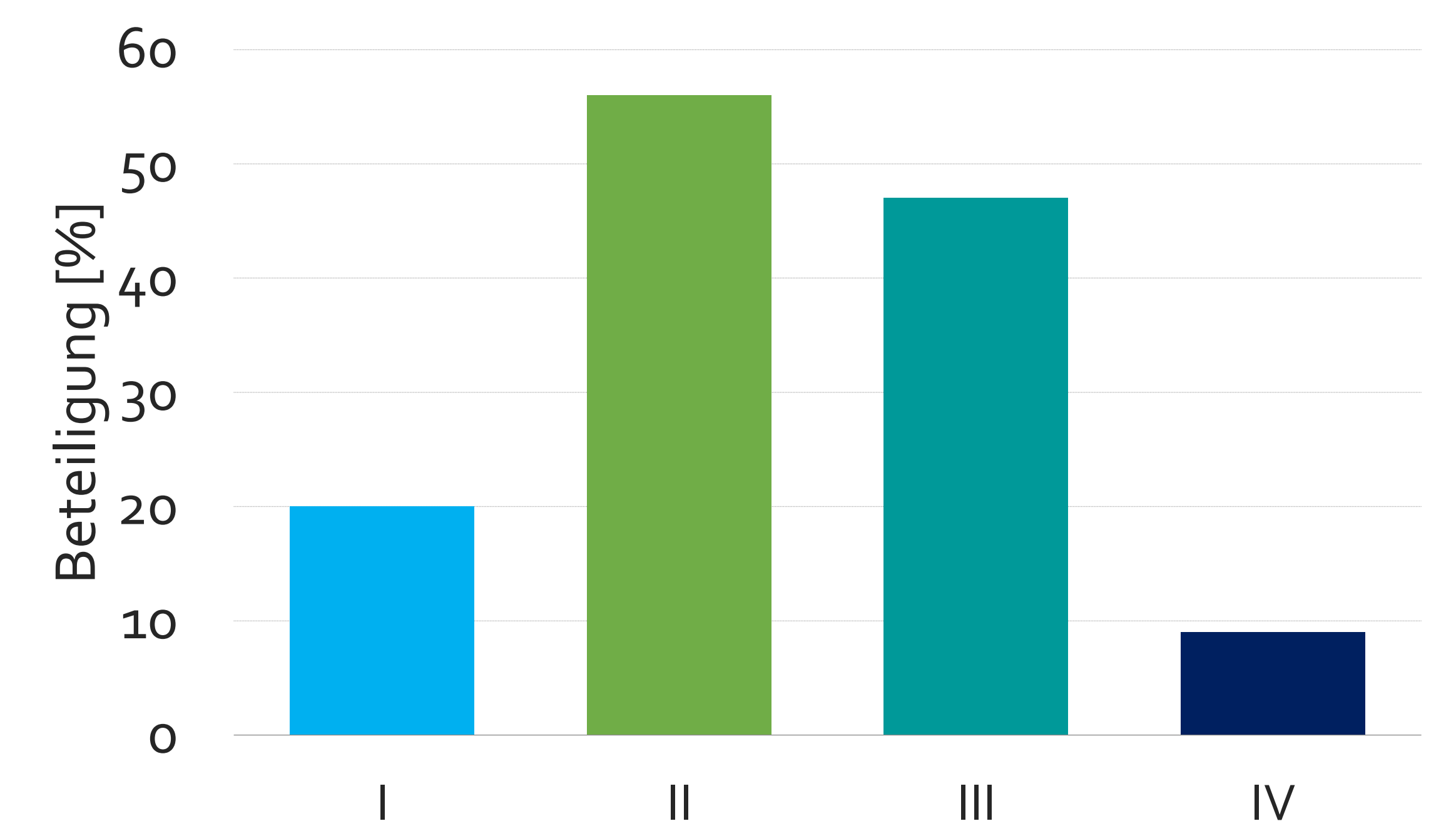


Abb. 4: Beteiligung der einzelnen Trommelfellquadranten (I -IV) an der tTP

Schlussfolgerung

Eine Spontanheilung ist nach tTP auch ohne Therapie möglich. Ein Vergleich der beiden Gruppen ist aufgrund der unterschiedlichen Fallzahlen nur bedingt möglich und sollte in einer prospektiven Studie genauer untersucht werden.