



# Torsión testicular, anticuerpos antiesperma y repercusión clínica

## *Testicular Torsion, Antisperm Antibodies, and Clinical Repercussions*

Herney Andrés García-Perdomo<sup>1</sup> Juan Camilo Arias<sup>1</sup>

<sup>1</sup> Universidad del Valle, Cali, Colombia

Urol Colomb 2019;28:339–342.

Address for correspondence Juan Camilo Arias, MD, Universidad del Valle, Calle 4b 36-00 Valle del Cauca, Cali, Colombia (e-mail: Juan.arias.angulo@correounivalle.edu.co).

### Resumen

#### Palabras Clave

- ▶ torsión testicular
- ▶ anticuerpos-antiesperma
- ▶ autoinmunidad testicular
- ▶ infertilidad
- ▶ inmunología testicular
- ▶ fisiopatología testicular

La torsión testicular es una patología que afecta directamente la calidad del espermatozoides de los pacientes debido a la ruptura de la barrera hematotesticular, lo cual hace que se formen anticuerpos antiesperma, que inclusive afectan al testículo contralateral. Múltiples estudios tanto en modelos animales como humanos, permiten hacer evidente la relación entre la torsión testicular y la formación de anticuerpos antiesperma y su repercusión clínica, principalmente, en la fertilidad.

### Abstract

#### Keywords

- ▶ testicular torsion
- ▶ antisperm-antibody
- ▶ testicular autoimmunity
- ▶ infertility
- ▶ testicular immunology
- ▶ testicular pathophysiology

Testicular torsion is a condition that directly affects the quality of the sperm of patients due to rupture of the blood-testis barrier; it leads to the formation of antisperm antibodies and can even affect the contralateral testis. This condition has been demonstrated previously, and multiple studies have been conducted in both animal and human models. In this review, the evidence from studies of testicular torsion, the formation of antisperm antibodies, and the clinical repercussions, mainly with respect to fertility, is presented.

### Introducción

La torsión testicular se define como la rotación del testículo, del epidídimo y del cordón espermático sobre

su eje longitudinal. Es una emergencia urológica frecuente durante la pubertad, además, la más importante debido al alto riesgo de tener una lesión permanente en el testículo afectado y en el contralateral.<sup>1</sup> La incidencia

received  
March 4, 2018  
accepted  
September 28, 2018

DOI <https://doi.org/10.1055/s-0038-1675426>.  
ISSN 0120-789X.  
e ISSN 2027-0119.

Copyright © 2019, Sociedad Colombiana de Urología. Publicado por Thieme Revinter Publicações Ltda., Rio de Janeiro, Brazil. Todos los derechos reservados.

License terms



acumulada de esa patología es de 1/4000 hombres menores de 25 años.

Una vez ocurre el daño tisular en el testículo afectado, se generan procesos inflamatorios que afectan la función exocrina (espermatogénesis) del testículo; sin embargo, la función endocrina se mantiene intacta.<sup>1,2</sup> Se ha observado cómo los pacientes con torsión testicular desarrollan anomalías en el testículo contralateral, lo cual está asociado a procesos de autoinmunidad que se producen tras la ruptura de la barrera hematotesticular. Eso quiere decir que la formación de anticuerpos antiesperma, son el resultado de la lesión inducida por el fenómeno de perfusión testicular.<sup>3</sup>

El objetivo del presente artículo es documentar la evidencia relacionada con la presencia de anticuerpos antiesperma en pacientes o modelos animales que han sufrido una torsión testicular, y sus implicaciones en la fertilidad.

## Métodos de Búsqueda

Para el desarrollo de este proyecto se hizo una búsqueda sistemática a través de *The Cochrane Library*, Medline vía Pubmed y Embase desde 1980 hasta el 2016, utilizando palabras clave como “torsión testicular,” “anticuerpos-antiesperma,” “autoinmunidad testicular” e “infertilidad.”

## Fisiopatología

La torsión testicular se presenta cuando un testículo exageradamente móvil rota sobre el eje de su cordón testicular, lo que causa un retorno venoso deficiente que lleva a la progresión de un edema y a la congestión; eso reduce de manera dramática el flujo sanguíneo testicular, lo cual podría ocasionar infartos e isquemias en algunas zonas si no es corregido de manera inmediata. Anatómicamente, la torsión testicular se puede dividir en dos clases: la primera, torsión intravaginal (la forma más frecuente en adolescentes), y se produce cuando el eje de rotación se da hacia la túnica vaginal; la segunda, la extravaginal (más común en los neonatos), y se debe a una adherencia anormal de la túnica vaginal al testículo, lo que genera que rote sobre su eje. Por otra parte, en pacientes con testículo no descendido también se ha observado la relación entre un mesorquio largo y la torsión testicular.<sup>4</sup>

Factores como la duración de la torsión y el grado son los indicadores más importantes con respecto a la severidad del daño causado en el testículo afectado. La cascada inflamatoria que se desencadena incluye reclutamiento de neutrófilos, aumento de las especies reactivas de oxígeno (ROS), moléculas de adhesión y citoquinas proinflamatorias, apoptosis, anoxia, alteración del flujo microvascular, y todo lo anterior puede concluir en un daño irreversible si termina en la exposición de antígenos presentes en los espermatozoides, pues ello generaría una respuesta humoral mediada por anticuerpos, lo que puede resultar en infertilidad (–Fig. 1).<sup>5</sup>

## Anticuerpos Antiesperma

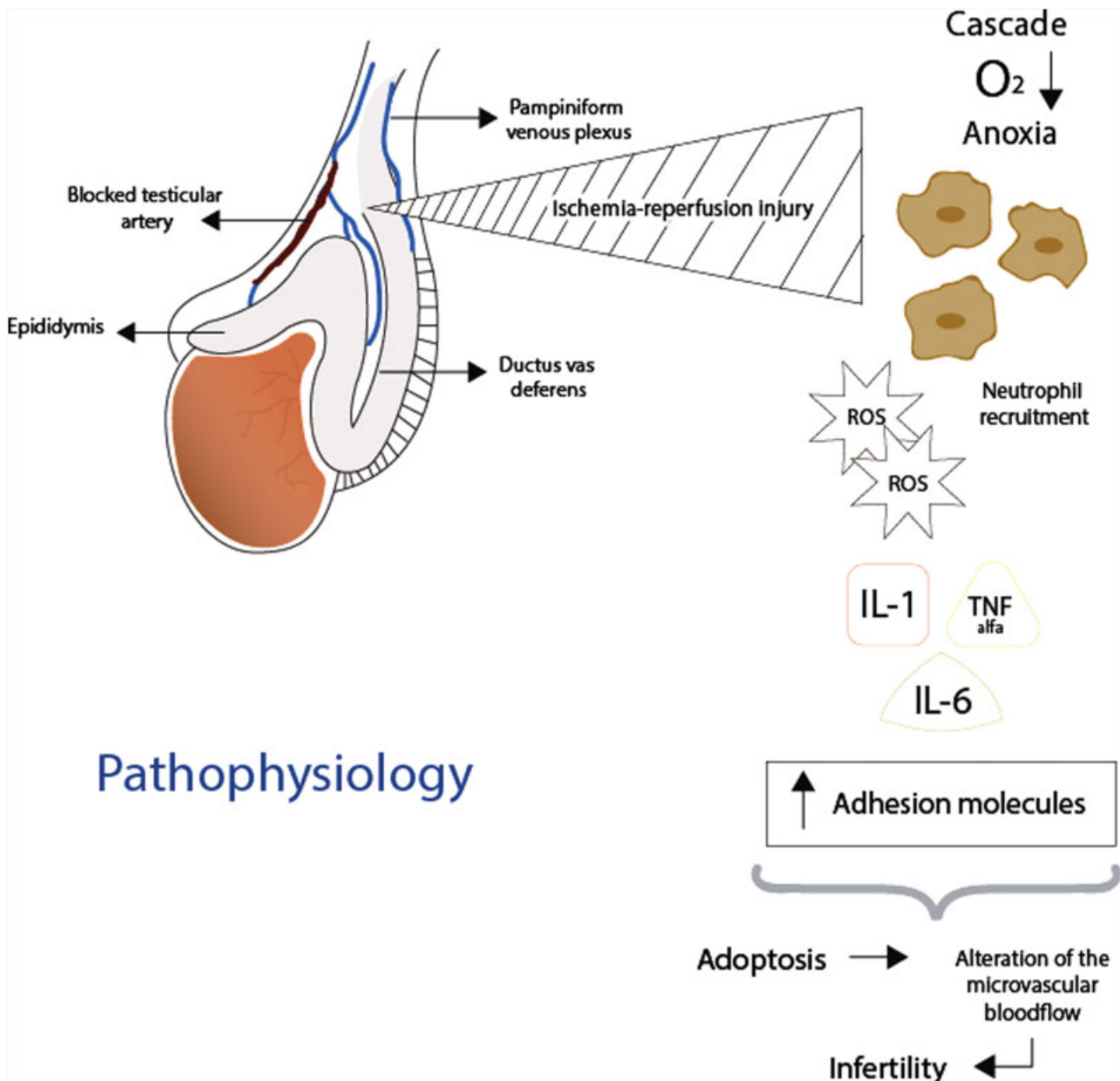
Desde el siglo pasado, múltiples autores han reportado las alteraciones en la espermatogénesis después de la torsión testicular. Se plantean algunas hipótesis de lo que podría suceder para que se produzcan dichas alteraciones, principalmente mediadas por procesos inmunológicos. En estudios experimentales realizados en ratas se ha demostrado cómo la inmunidad humoral contra los espermatozoides es evidente después de una torsión testicular.<sup>6</sup> Lo anterior se basa en que los espermatozoides son producidos durante la pubertad; ellos, a su vez, expresan antígenos que aún no han sido expuestos al sistema inmune, lo cual hace a los espermatozoides inmunogénicos a pesar de los mecanismos de protección para evadir una respuesta inmunitaria. Se podría hablar, entonces, de la inducción a una respuesta autoinmune.<sup>3</sup> Teóricamente, la ruptura de los mecanismos de regulación inmune en el sistema reproductivo humano puede exponer dichos antígenos, predisponiendo a la formación de anticuerpos antiesperma y a procesos inflamatorios.<sup>7</sup>

Hay tres grandes hipótesis que podrían explicar este fenómeno. Una de ellas fue expuesta por Anderson y Williamson en 1990, quienes manifestaron que las alteraciones primarias en la espermatogénesis se asociaban a un desarrollo anómalo del proceso vaginal en el testículo, lo que predisponía a la torsión. Por su parte, Mastrogiamo y colaboradores en 1982 y Choi y colaboradores en 1993, plantearon que la ruptura de la barrera hematotesticular potenciaba una respuesta autoinmune, generando así la formación de anticuerpos antiesperma. Otra de las hipótesis es que el hecho de haber sido sometido a orquidopexia podría dañar el testículo contralateral, con base en la exposición de antígenos durante el procedimiento quirúrgico; no obstante, en los estudios clínicos realizados no se ha podido establecer alguna relación entre la ocurrencia de subinfertilidad y la orquidopexia.<sup>7,8</sup>

Los anticuerpos se pueden encontrar en fluidos como la sangre y el semen y en los nodos linfáticos<sup>9</sup> y generan una repercusión negativa en la fertilidad, pues afectan la motilidad de los espermatozoides, su penetración en el moco cervical, la fusión de los gametos y, potencialmente, los primeros pasos del desarrollo embriológico.

Se ha demostrado en ratas cómo el testículo contralateral se afecta a nivel histológico después de la torsión testicular y cómo eso se puede evitar con la inducción de inmunosupresión. Con relación a la severidad, se observó que un mayor tiempo de duración de la torsión testicular sin recibir tratamiento se correlacionaba directamente con la severidad del daño en el testículo contralateral, lo cual fue confirmado por el grupo de Cerasero y colaboradores en 1984 en un estudio que hicieron en conejos.<sup>9-11</sup>

Kosara y colaboradores lograron demostrar la formación de anticuerpos antiesperma en las primeras 12–24 horas después de la torsión testicular inducida a modelos de ratas Wistar, e identificaron especialmente grandes cantidades de IgG en la membrana basal de los túbulos seminíferos.<sup>12</sup>



**Fig. 1** Fisiopatología de la torsión testicular. Fuente: Karaguzel et al. 2014.

Otro estudio identificó la presencia de anticuerpos antiesperma en el semen de pacientes con torsión testicular y los correlacionó con un nivel de infertilidad; sin embargo, otros investigadores no han podido establecer o confirmar dichos hallazgos.<sup>3,13</sup> Por ejemplo, si bien Anderson y colaboradores, al realizar biopsias, detectaron anomalías preexistentes en el testículo contralateral, no hallaron en ningún caso presencia de anticuerpos antiesperma después de una torsión testicular.<sup>14</sup>

En otras publicaciones sobre estudios realizados en pacientes con torsión testicular unilateral, se registró que en el 36%–39% de los casos había subfertilidad (definida como un conteo de espermatozoides menor a 20 millones/mL.<sup>15,16</sup> Pese a ello, otra investigación demostró que independientemente del tiempo que se tome iniciar el tratamiento, los análisis del espermatozoides pueden encontrarse normales entre un 5%–50%.<sup>17</sup>

En conclusión, la evidencia recopilada señala la estrecha relación que hay entre la torsión testicular y la generación de anticuerpos antiesperma, debido a la exposición de múltiples antígenos presentes en los espermatozoides. Como consecuencia, se generan procesos de autoinmunidad que deterioran la calidad del espermatozoides de los pacientes que han padecido dicha patología.

Para ello, se han llevado a cabo estudios en modelos animales, además de análisis a corto plazo de la función endocrina y exocrina después de la torsión, para probar la aparición de anticuerpos antiesperma. No obstante, cabe anotar que en esta revisión, no se encontró seguimiento alguno a largo plazo en el cual se identificara el grado de infertilidad que puede padecer un paciente después del daño ocasionado por la torsión.

**Ética de la Publicación**

1. ¿Su trabajo ha comportado experimentación en animales?: **No**
2. ¿En su trabajo intervienen pacientes o sujetos humanos?: **No**
3. ¿Su trabajo incluye un ensayo clínico?: **No**
4. ¿Todos los datos mostrados en las figuras y tablas incluidas en el manuscrito se recogen en el apartado de resultados y las conclusiones?: **Sí**

**Conflicto de intereses**

Los autores declaran no tener ningún conflicto de intereses.

**Fuente de Financiación**

Los autores declaran no haber tenido una fuente de financiación para la realización de la presente revisión.

**Referencias**

- 1 Lorenzini F, Tambara Filho R, Gomes RP, Martino-Andrade AJ, Erdmann TR, Matias JE. Long-term effects of the testicular torsion on the spermatogenesis of the contralateral testis and the preventive value of the twisted testis orchiepididymectomy. *Acta Cir Bras* 2012;27(06):388–395
- 2 Zhao LC, Lautz TB, Meeks JJ, Maizels M. Pediatric testicular torsion epidemiology using a national database: incidence, risk of orchiectomy and possible measures toward improving the quality of care. *J Urol* 2011;186(05):2009–2013
- 3 Arap MA, Vicentini FC, Cocuzza M, et al. Late hormonal levels, semen parameters, and presence of antisperm antibodies in patients treated for testicular torsion. *J Androl* 2007;28(04):528–532
- 4 Thakare N, O'Flynn KJ, Pearce I. Testicular torsion: a urological emergency. *Trends in Urology & Men's Health*. 2010;1(01):31–34
- 5 Karaguzel E, Kadihasanoglu M, Kutlu O. Mechanisms of testicular torsion and potential protective agents. *Nat Rev Urol* 2014;11(07):391–399
- 6 Srinivasan AK, Freyle J, Gitlin JS, Palmer LS. Climatic conditions and the risk of testicular torsion in adolescent males. *J Urol* 2007;178(06):2585–2588, discussion 2588
- 7 Ryan PC, Fitzpatrick MJ. Experimental testicular torsion: Do spermatozoal autoantigens cause immunological activation? *World J Urol* 1986;4:92–99
- 8 Tennakoon V, Yasawardene S, Weerasekera D. Possible risk factors for the formation of antisperm antibodies in a subfertile population. *Sri Lanka Journal of Obstetrics and Gynaecology* 2011;33:12–19
- 9 Francavilla F, Santucci R, Barbonetti A, Francavilla S. Naturally-occurring antisperm antibodies in men: interference with fertility and clinical implications. An update. *Front Biosci* 2007;12:2890–2911
- 10 Anderson JB, Williamson RC. Fertility after torsion of the spermatic cord. *Br J Urol* 1990;65(03):225–230
- 11 Cerasaro TS, Nachtsheim DA, Otero F, Parsons CL. The effect of testicular torsion on contralateral testis and the production of antisperm antibodies in rabbits. *J Urol* 1984;132(03):577–579
- 12 Cosentino MJ, Nishida M, Rabinowitz R, Cockett ATK. Histological changes occurring in the contralateral testes of prepubertal rats subjected to various durations of unilateral spermatic cord torsion. *J Urol* 1985;133(05):906–911
- 13 Koşar A, Küpeli B, Alçigir G, Ataoglu H, Sarica K, Küpeli S. Immunologic aspect of testicular torsion: detection of antisperm antibodies in contralateral testicle. *Eur Urol* 1999;36(06):640–644
- 14 Visser AJ, Heyns CF. Testicular function after torsion of the spermatic cord. *BJU Int* 2003;92(03):200–203
- 15 Anderson MJ, Dunn JK, Lipshultz LI, Coburn M. Semen quality and endocrine parameters after acute testicular torsion. *J Urol* 1992;147(06):1545–1550
- 16 Thomas WEG, Cooper MJ, Crane GA, Lee G, Williamson RCN. Testicular exocrine malfunction after torsion. *Lancet* 1984;2(8416):1357–1360
- 17 Krarup T. The testes after torsion. *Br J Urol* 1978;50(01):43–46