

bei 11 Patienten eine TEP- und bei 30 Patienten eine DK-Versorgung. Sechs von 41 Patienten erlitten eine Luxation und bei 10 von 41 Patienten war eine operative Revision notwendig. Fünf von sechs Luxationen ereigneten sich nach TEP- und nur eine von sechs Luxationen nach DK-Implantation. Somit kam es in der SG bei einem von 30 Duoköpfen zur Luxation (Luxationsrate 3,3%), während bei 7 von 30 eine operative Revision notwendig war. Im Gegensatz dazu luxierten fünf von 11 TEPs, während die Revisionsrate drei von 11 betrug.

In der KG wurden 34 von 50 Patienten im Rahmen von HTEP-Revisionen und 16 von 50 Patienten auf Grund eines Tumoreleidens versorgt. Insgesamt waren in der KG 17 Patienten von Luxationen betroffen (34%).

Diskussion

Die Verfügbarkeit modularer Tumorendoprothesensysteme sichert dem Operateur einen erheblichen intraoperativen Handlungsspielraum und ermöglicht in der Mehrzahl der Fälle eine extremitätenerhaltende operative Therapie. Gleichzeitig geht diese sogenannte Megaendoprothetik mit deutlich erhöhten Risiken einher, deren Reduktion bzw. Beherrschung angestrebt werden muss. Die Luxation ist neben der Infektion beim proximalen Femurersatz die bedeutendste Komplikation. In der Literatur werden beispielsweise Luxationsraten von 1,7% (1), 2% (3), 14,3% (6), 14,8% (7), 37% (5) und 42% (7) genannt. Dem stehen Infektionsraten von 1,9% (2) bis 33% (8) gegenüber. Weitere Komplikationsmöglichkeiten sind Endoprothesen-Lockerungen, -Diskonnektionen oder -Brüche. Im eigenen Patientengut hat sich zur Luxationsprophylaxe die kombinierte Anwendung von Kapselrekonstruktion und Duokopf bewährt. In den Fällen, in denen beides möglich war, fanden wir mit 3,3% eine Luxationsrate, die im Bereich der primären Hüftendoprothetik lag. Im Vergleich zur Kontrollgruppe mit einer Luxationsrate von 34% konnte damit das Luxationsrisiko um mehr als 90% reduziert werden. Erhöhte Revisionsraten oder andere Nachteile infolge der Kapselrekonstruktion wurden nicht beobachtet. Im Rahmen der Weichteilrekonstruktion nach Resektion des koxalen Femur und proximalem Fe-

murersatz setzen wir routinemäßig einen Trevira-Anbindungsschlauch ein, um die intraoperative Muskelanbindung durch Nähte und eine dauerhafte narbige Einheilung im weiteren Verlauf zu ermöglichen (4). Im Rahmen der Muskelrekonstruktion werden die pelvitrochantäre Muskulatur, der *Musculus iliopsoas* und der *Musculus quadriceps femoris* sorgfältig unter Nutzung des Anbindungsschlauchs am Implantat fixiert. Um Vor- oder Nachteile dieser operativen Technik bewerten zu können, sind jedoch weitere Untersuchungen unter Einschluss größerer Fallzahlen erforderlich. Zur weiteren Optimierung der Weichteilanbindung soll ein Forschungsprojekt beitragen, welches im Rahmen des Netzwerkes Endoprothetik („Kunstgelenk“, <https://www.kunstgelenk.eu>) vorangetrieben wird.

Zusammenfassung

Die Schonung und Rekonstruktion der Hüftgelenkkapsel in Kombination mit dem Einsatz eines Duokopfs führte im untersuchten Patientengut zu einer um mehr als 90% reduzierten Luxationsrate, weshalb dieses Vorgehen empfohlen werden kann, vorausgesetzt es ist im Einzelfall operationstechnisch realisierbar. Der Einsatz des Trevira-Anbindungsschlauches scheint die weichteil-assoziierten Komplikationen zu vermindern. Diesbezüglich sind jedoch weitere Untersuchungen erforderlich.

Torsten Prielzel¹, Andy Richter², Dirk Zajonz²,
Michael Schmidt³, Stefan Schleifenbaum³,
Niels Hammer⁴, Ronny Grunert⁵

¹Abteilung Orthopädie und Unfallchirurgie,
Helios Klinik Blankenhain, Blankenhain,
Deutschland

²Klinik für Orthopädie, Unfallchirurgie und
Plastische Chirurgie, Universitätsklinikum
Leipzig, Leipzig, Deutschland

³Klinik für Orthopädie, Unfallchirurgie und
Plastische Chirurgie, Universitätsklinikum
Leipzig, Leipzig, Deutschland

⁴Department of Anatomy, University of Otago,
Dunedin, New Zealand

⁵Fraunhofer-Institut für Werkzeugmaschinen
und Umformtechnik, Institutsteil Dresden,
Dresden, Deutschland

Literatur

1. Bickels J, Meller I, Henshaw RM, Malawer MM. Reconstruction of hip stability after proximal and total femur resections. *Clinical Orthopaedics and Related Research* 2000; 375: 218–230.
2. Capanna R, Scocciati G, Frenos F, Vilardi A, Beltrami G, Campanacci DA. What was the survival of megaprotheses in lower limb reconstructions after tumor resections? *Clinical Orthopaedics and Related Research* 2015; 473(3): 820–830.
3. Gebert C, Wessling M, Gotze C, Gosheger G, Harges J. The Modular Universal Tumour And Revision System (MUTARS(R)) in endoprosthetic revision surgery. *International Orthopaedics* 2010; 34(8): 1261–1265.
4. Gosheger G, Hillmann A, Lindner N, et al. Soft tissue reconstruction of megaprotheses using a trevira tube. *Clinical Orthopaedics and Related Research* 2001; 393: 264–271.
5. Haentjens P, Boeck H de, Opdecam P. Proximal femoral replacement prosthesis for salvage of failed hip arthroplasty: Complications in a 2–11 year follow-up study in 19 elderly patients. *Acta Orthopaedica Scandinavica* 1996; 67(1): 37–42.
6. Harges J, Budny T, Hauschild G, et al. Der proximale Femurersatz in der Revisionsalloarthroplastik. *Z Orthop Unfall* 2009; 147(06): 694–9.
7. Salis-Soglio G von, Ghanem M, Meinecke I, Ellenrieder M, Klinger H, Kirchhoff C. Modulares Endoprothesensystem München-Lübeck (MML). *Orthopädie* 2010; 39(10): 960–967.
8. Shih S. Proximal femoral megaprosthesis for failed total hip arthroplasty. *Chang Gung medical journal* 2007; 30(1): 73–80.

Einsatz der PET bei primären Knochentumoren

Die nicht-invasive Diagnostik mittels Fluor-18 markierter Fluoresoxyglukose (FDG) und der Positronen-Emissions-Tomographie (PET) ist in der Onkologie weit verbreitet. Das Verfahren beruht auf einer vermehrten Expression von Glukose-Transportern (GLUT1) beziehungsweise einer vermehrten Hexokinase-Aktivität in Tumoren, insbesondere in denen mit hoher Proliferation. Entsprechend wird vermehrt FDG phosphoryliert und in der (Tumor-)Zelle akkumuliert, sodass es bildgebend mit der PET in Kombination mit der Computer-Tomographie (CT) als PET-CT erfasst und semi-quantitativ anhand eines standardisierten Uptake-Werts (SUV) dargestellt werden kann. Die meisten malignen primären Knochentumore wie das Osteosarkom und das Ewing-Sarkom weisen eine hohe [¹⁸F]FDG-Avidität auf; andererseits können jedoch niedrig-gradige Chondrosarkome eine nur geringe [¹⁸F]FDG-Mehraufnahme zeigen und be-

nigne Prozesse wie zum Beispiel der Riesenzelltumor, die fibröse Dysplasie und andere vermehrt $[^{18}\text{F}]\text{FDG}$ speichern. Falsch-positive Befunde resultieren auch aus entzündlichen Veränderungen, wie sie zum Beispiel nach Operationen in Lymphknoten gefunden werden.

Die Intensität der $[^{18}\text{F}]\text{FDG}$ -Anreicherung im Tumor korreliert mit dem Tumorgangrad, sodass ein initiales Ganzkörper-Staging bei high-grade Sarkomen sensitiv möglich ist. Die Kombination mit primär morphologisch orientieren Verfahren wie die heutzutage obligate PET-CT oder zunehmend die Hybrid-Bildgebung mit PET-Magnet-Resonanz-Tomographie (MRT) steigert die Spezifität der Bewertung der Befunde. Bei niedrig-gradigem Sarkom muss die diagnostische Wertigkeit zusätzlich zur CT und MRT weiter eingeschätzt werden (▶ Abb. 2). Die Möglichkeit, höhergradige, schlecht differenzierte Anteile in einem heterogenen Tumor zu identifizieren, kann jedoch helfen, *in vivo* den Tumor biologisch weiter zu charakterisieren, die Biopsie zu planen und zu navigieren. Beim Osteosarkom liefert die $[^{18}\text{F}]\text{FDG}$ -PET-CT zur Skelett-Szintigraphie mit Technetium-99m-markierten Phosphonaten in der initialen Ausbreitungsdiagnostik und zur Suche nach weiteren ossären Manifestationen komplementäre Befunde, da beide Verfahren jeweils unterschiedliche

Prozesse abbilden, zum einen osteoblastische/ sklerotische Vorgänge (Skelett-Szintigraphie) und zum anderen den Weichteilanteil des Tumors ($[^{18}\text{F}]\text{FDG}$ -PET) (▶ Abb. 3). Beim Nachweis von Lungenmetastasen liegt der Zugewinn der PET-CT in der mitdurchgeführten hochauflösenden CT, die sehr sensitiv hinsichtlich kleinster Lungenveränderungen ist.

Beim Ewing-Sarkom ist die $[^{18}\text{F}]\text{FDG}$ -PET-CT auf Grund ihrer deutlich besseren Sensitivität der Skelett-Szintigraphie, die noch im Rahmen von klinischen Studien durchgeführt wird, vorzuziehen (1). Initiale Untersuchungen zeigen zudem, dass die $[^{18}\text{F}]\text{FDG}$ -PET-CT das Ansprechen einer neoadjuvanten Therapie sowohl beim Osteo- als auch Ewing-Sarkom vorhersagen kann (2, 3). Ein hoher SUV vor und nach dem 2.-4. Zyklus der Chemotherapie waren mit einem schlechteren klinischen Ergebnis assoziiert.

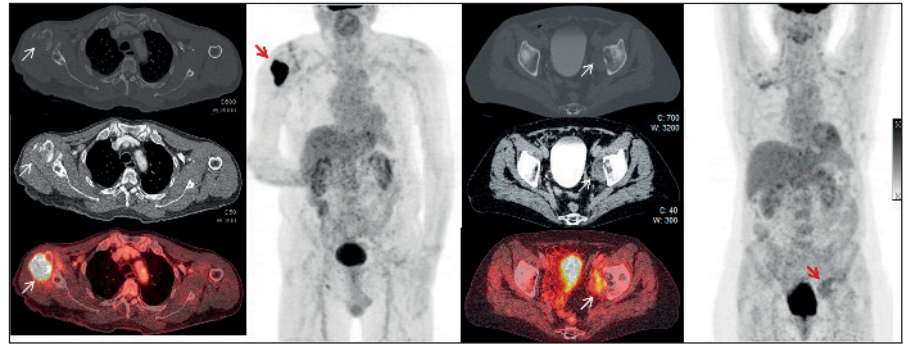


Abb. 2 Transaxiale PET-CT-Schnitte und Maximum-Intensity-Projection (MIP) Bilder eines Patienten mit G4 Chondrosarkom (linke Seite) und G2 Chondrosarkom (rechte Seite).

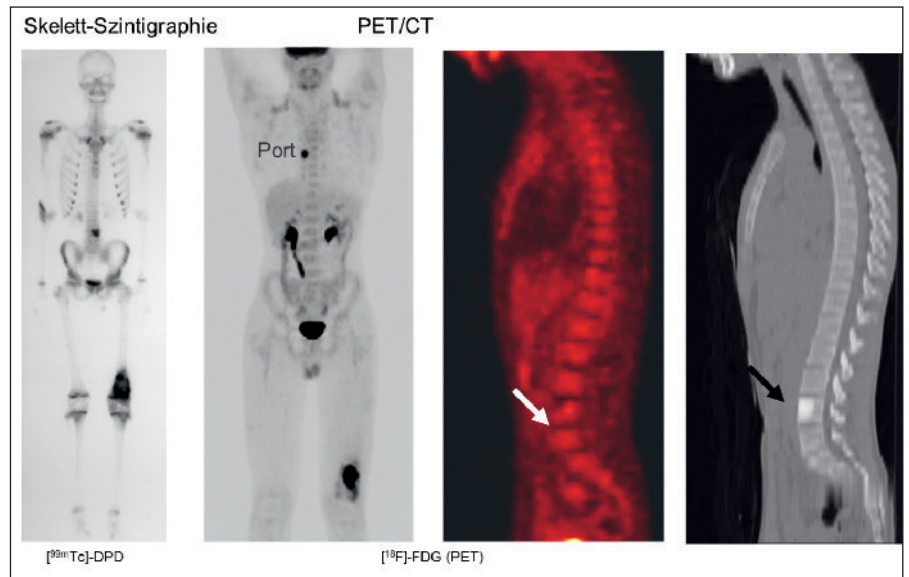


Abb. 3 Ganzkörper-Skelett-Szintigraphie und $[^{18}\text{F}]\text{FDG}$ -PET-CT bei einem Patienten mit einem Osteosarkom. Der in der Szintigraphie erfasste Herd in der Lendenwirbelsäule zeigte keinen erhöhten Glukosemetabolismus und war so nicht in der PET, sondern nur im CT zu sehen.

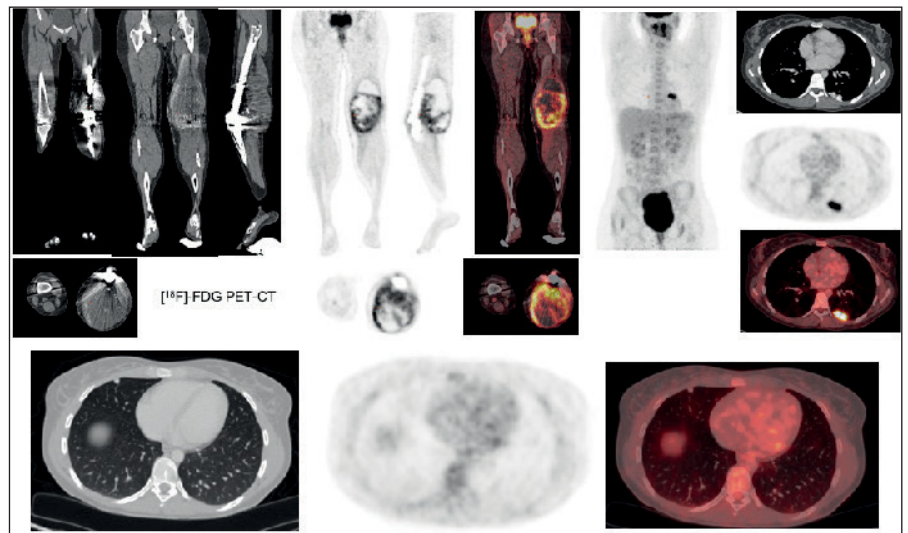


Abb. 4 Chondroblastisches Osteosarkom (G3) der linken unteren Extremität. Zustand nach neoadjuvanter und adjuvanter Chemotherapie nach EURAMOS-Protokoll 2013, Lokalrezidiv und Verdacht auf Lungenmetastase.

Ein weiterer möglicher Nutzen der [¹⁸F]FDG-PET-CT liegt in der (frühen) Erkennung eines Tumorrezidivs und der Einschätzung seiner lokalen Ausdehnung sowie der gesamten Ausbreitung insbesondere bei höhergradigen Sarkomen unabhängig vom eingebrachten Fremdmaterial (i. e., Tumorendoprothese) (► Abb. 4). In wie weit neue Radiotracer für die Zellproliferation, Apoptose und spezifischen Rezeptoren Eingang in die klinische Anwendung, zum Beispiel in der Abgrenzung zu entzündlichen Veränderungen und/oder bei niedrig-gradigen Tumoren sowie für zielgerichtete Therapien inklusive von Radionuklid finden, bleibt abzuwarten und ist im Moment Gegenstand der klinischen Forschung. Ebenso muss der Nutzen der kombinierten PET-MRT Bildgebung weiter untersucht werden für den besten diagnostischen Algorithmus vor der Therapie, zur frühen Einschätzung des Therapie-Ansprechens und im Verlauf, auch unter dem Aspekt der Kosten-Effizienz.

Swen Hesse, Henryk Barthel, Osama Sabri,
Regine Kluge
Klinik und Poliklinik für Nuklearmedizin,
Universitätsklinikum Leipzig

Literatur

1. Franzius C, Sciuk J, Daldrup-Link HE, Jürgens H, Schober O. FDG-PET for detection of osseous metastases from malignant primary bone tumours: comparison with bone scintigraphy. Eur J Nucl Med 2000; 27: 1305–1311.

2. Hawkins DS, Conrad EU 3rd, Butrynski JE, Schuetze SM, Eary JF. [F-18]-fluorodeoxy-D-glucose-positron emission tomography response is associated with outcome for extremity osteosarcoma in children and young adults. Cancer 2009; 115: 3519–3525.
3. Hawkins DS, Schuetze SM, Butrynski JE, Rajendran JG, Vernon CB, Conrad EU 3rd, Eary JF. [F-18]Fluorodeoxyglucose positron emission tomography predicts outcome for Ewing sarcoma family of tumors. J Clin Oncol 2005; 23: 8828–8834.

Vorstand

Vorsitzende

Prof. Dr. med. Elisabeth Bruder
Institut für Pathologie
am Universitätsspital Basel
Schönbeinstr. 40, CH-4031 Basel
E-Mail: elisabeth.bruder@unibas.ch

Stellvertretender Vorsitzender

Prof. Dr. med. Klaus Wörtler
Institut für diagnostische und interventionelle Radiologie
Technische Universität München
Ismaninger Straße 22, D-81675 München
E-Mail: klaus.woertler@tum.de

Beisitzer

Prof. Dr. med Jendrik Harges
Abt. für onkologische Chirurgie am Sarkomzentrum der Universitätsklinik Essen
Hufelandstrasse 55, D-45147 Essen
E-Mail Jendrik.Harges@uk-essen.de

Schatzmeister

Prof. Dr. med. Axel Hillmann
Asklepios Klinikum Bad Abbach GmbH
Zentrum für Sarkome und muskuloskeletale Tumoren
Kaiser-Karl V.-Allee 3, D-93077 Bad Abbach
E-Mail: a.hillmann@asklepios.com

Geschäftsführer

Prof. Dr. med. Gernot Jundt
Knochtumor-Referenzzentrum und
DÖSAK-Referenzregister am Institut für Pathologie
Universitätsspital Basel
Schönbeinstr. 40, CH-4031 Basel
E-Mail: sekretariat@agkt.org

Mitgliedsbeitrag

Der Mitgliedsbeitrag für ordentliche Mitglieder beträgt Euro 50,- (Deutschland, Österreich, Schweiz) bzw. Euro 20,- (Ungarn und Tschechien).

agkt im Internet

www.agkt.org
mit Einzelheiten zur Mitgliedschaft

Impressum

Verantwortlich für den Inhalt
Prof. Dr. Daniel Baumhoer, Basel
Prof. Dr. Gernot Jundt, Basel