Fragmento dorso-ulnar en fracturas de radio distal: clasificación y manejo

Dorso-Ulnar Fragment in Distal Radius Fractures: Classification and Treatment

Miguel Sanhueza[1] Camila Azócar[1,2] Juan José Lecaros[3] Cristián Diaz[4] José Luis Cifras[1,2]

[1] Equipo de Mano, Hospital Mutual de Seguridad de Santiago de Chile, Santiago, Chile
[2] Profesor Instructor Departamento de Ortopedia y Traumatología Universidad de Chile, Santiago, Chile
[3] Residente del Programa de formación de especialidad de Ortopedia y Traumatología Universidad de Chile, Santiago, Chile
[4] Residente del Programa de formación de especialidad de Ortopedia y Traumatología Universidad de Valparaíso

Address for correspondence Camila Azócar, MD, Alameda 4848, Estación Central, Santiago, Chile (e-mail: camiazocars@gmail.com).

Rev Chil Ortop Traumatol 2018;59:55–64.

Resumen

Introducción El fragmento dorso-ulnar (FDU) en la fractura intraarticular de radio distal es de especial importancia puesto que implica una alteración en la articulación radio-carpiana así como también en la articulación radio-ulnar distal (RUD), donde la incongruencia articular permanente puede generar secuelas a largo plazo.

Objetivo Proponer una clasificación del FDU, definiendo cuándo realizar el procedimiento quirúrgico con asistencia artroscópica, basado en una serie consecutiva de casos operados de fractura del radio distal estudiados con tomografía computada (TC).

Método Estudio descriptivo de una serie de casos de pacientes operados por fractura del radio distal entre enero del 2015 y diciembre del 2016. En base a eso, se elabora una clasificación del FDU y se sugiere un esquema de manejo específico.

Se describe el FDU como aquel fragmento específico ubicado en la esquina dorso-ulnar de la carilla articular del radio distal, con compromiso de más del 30% de la superficie articular RUD y más de 5mm desde el borde ulnar hacia radial de la cortical dorsal del radio observado en el corte axial de la TC preoperatoria. Se considera un fragmento mayor (FM) cuando el rasgo de fractura compromete hacia radial hasta el tubérculo de Lister y se considera fragmento menor (Fm) cuando el rasgo no alcanza a comprometer el tubérculo de Lister. Nuestra propuesta de clasificación reconoce 4 tipos: tipo I (FM sin desplazamiento, en fracturas tipo C de la AO); tipo II (FM con desplazamiento, en fracturas tipo C de la AO); tipo III (Fm independiente del desplazamiento, en fracturas tipo C de la AO) y tipo IV (FM/Fm con desplazamiento, en fracturas tipo B2 de la AO). *Esquema de manejo:* Tipo I síntesis con placa bloqueada por abordaje palmar, sin obligación de asistencia artroscópica. Tipo II síntesis con placa bloqueada por abordaje palmar, con asistencia artroscópica requerida. Tipo III síntesis percutánea dorsal contornillo canulado, bajo asistencia artroscópica. Tipo IV síntesis dorsal con placa o

Palabras Clave
- fractura de radio distal
- fragmento dorso-lunar
- artroscopia de muñeca
- cirugía de mano

received December 24, 2017
accepted July 30, 2018
published online August 28, 2018

DOI https://doi.org/10.1055/s-0038-1669430.
ISSN 0716-4548.

Copyright © 2018 by Thieme Revinter Publicações Ltda, Rio de Janeiro, Brazil

License terms

tornillo mediante abordaje dorsal bajo visión directa o con asistencia artroscópica, usando portales artroscópicos volares.

Resultados Se operaron 488 fracturas de radio distal durante el período mencionado; 375 fracturas clasificadas como tipo C de la AO. Del total operadas, solo 392 fracturas contaban con TC peroperatoria, que permitía evaluar la presencia del FDU, el cual estuvo presente en 127/392 de los casos (32,4%). Analizados por grupo, 38 casos presentaban fragmentos tipo I, 22 tipo II, 69 tipo III y 7 tipo IV.

Discusión El FDU se presentó en un 32,4% de los casos evaluables por TC en nuestra serie. El manejo dirigido de este fragmento con asistencia artroscópica permitió una reducción anatómica con fijación estable específica de éste.

Conclusión Proponemos una nueva clasificación del FDU basada en la TC preoperatoria que permite realizar un adecuado plan prequirurgico y abordar este fragmento de manera específica sugiriendo cuando utilizar asistencia artroscópica.

Abstract

Introduction The dorsal-ulnar fragment (DUF) in the distal radius fracture is of special importance since it implies an alteration in the radio-carpal joint as well as in the distal radio-ulnar joint (DRUJ), where permanent joint incongruence can generate long-term sequelae.

Objective To propose a classification of the DUF, advising when to perform arthroscopic assistance, based on a consecutive series of operated cases of distal radius fracture studied with computed tomography (CT).

Methods Descriptive study of a series of cases of patients operated of distal radius fracture between January 2015 and December 2016. We describe a classification of the DUF and suggest a specific treatment scheme. The DUF is described as that specific fragment located in the dorso-ulnar corner of the articular surface of the distal radius, which involves more than 30% of the articular surface of the DRUJ and more than 5mm of the ulnar edge of the dorsal cortex of the radius observed in the axial section of the preoperative CT. It is considered a major fragment (FM) when the fracture compromises the Lister tubercle and is considered a minor fragment (Fm) when it does not. Our classification recognizes 4 types of DUF: type I (FM without displacement, in type C fractures of the AO); Type II (FM with displacement, in type C fractures of the AO); Type III (Fm independent of displacement, in fractures type C of the AO) and type IV (FM/Fm with displacement, in fractures type B2 of the AO). Treatment scheme: Type I: synthesis with a palmar locked plate without arthroscopic assistance required. Type II: synthesis with palmar locked plate with arthroscopic assistance. Type III dorsal percutaneous synthesis with cannulated screw with arthroscopic assistance. Type IV dorsal synthesis with plate or screw by dorsal approach under direct vision or with arthroscopic assistance using volar portals.

Results A total of 488 distal radius fractures were operated during this period. Only 392 fractures had preoperative CT, which allowed to evaluate the presence of the DUF. It was present in 127/392 of the cases (32.4%). Analyzed by group, 38 cases presented fragments type I, 22 cases type II, 69 cases type III and 7 cases type IV.

Discussion The DUF was presented in 32.4% of the cases in our series. The management of this fragment with arthroscopic assistance allowed an anatomical reduction with specific stable fixation of this fragment.

Conclusion We propose a novel classification of the DUF based on preoperative CT that allows a specific management of this fragment and suggest when to use arthroscopic assistance.

Keywords
- distal radius fracture
- dorso-ulnar fragment
- wrist arthroscopy
- hand surgery

Introducción

Las fracturas del radio distal son una patología frecuente dentro de la traumatología. Corresponde a un 17% de las fracturas atendidas en servicios de urgencia a nivel mundial afectando a más de 640.000 pacientes al año en los Estados Unidos.[1–4]

Las fracturas intra-articulares son un verdadero desafío para el cirujano de mano a la hora de tomar decisiones puesto que no existe consenso en la literatura con respecto a su tratamiento óptimo.[5] En la actualidad existe un acuerdo con respecto a la indicación quirúrgica de aquellas fracturas intra-articulares desplazadas con escalón articular de más de 2mm, acortamiento radial mayor a 3mm y desviación dorsal de más de 10°, dado que ellas tendrían un mayor riesgo de complicaciones funcionales y artrosis radio-carpiana a largo plazo.[5–7] Si bien las placas bloqueadas volares aparecen como el tratamiento de elección para la mayoría de esos pacientes, no existe evidencia actual sobre la superioridad de un tratamiento con respecto al otro,[8] sin embargo, la reducción anatómica de la superficie articular es considerado el objetivo esencial en la cirugía de la fractura intra-articular del radio distal.[9]

En los últimos años, se le ha dado importancia al manejo específico de cada fragmento para lograr una correcta reducción, donde la mayoría de los estudios se centran en la congruencia articular radio-carpiana, existiendo escasa literatura en relación al manejo de fragmentos que involucran la articulación radio-ulnar distal (RUD), aun cuando cerca del 70% de las fracturas comprometen esa articulación y las alteraciones a ese nivel pueden llevar a la disminución de la funcionalidad y dolor a largo plazo.[9–15]

El fragmento dorso-ulnar (FDU) es un fragmento de relativa frecuencia en la fractura intra-articular del radio y ha sido descrito en la literatura otorgándole importancia a la hora de la reducción quirúrgica, sugiriéndose un manejo específico dirigido de ese fragmento.[16,17] Nosotros consideramos que es necesario evaluar las fracturas que involucran el segmento dorso-ulnar como una fractura bi-articular, ya que comprometen tanto la fosa semilunar y la fosa sigmoidea, con el objeto de realizar un manejo adecuado de ese fragmento y así lograr una reducción articular anatómica.

El objetivo del presente trabajo es evaluar una serie consecutiva de casos operados por fracturas de radio distal con compromiso del FDU, estudiados con TC, proponiendo una clasificación del FDU y sugiriendo un esquema de manejo específico según la clasificación. Se muestra una serie de casos que ejemplifican la clasificación propuesta y los resultados clínicos.

Metodología

Corresponde a un estudio descriptivo observacional de una serie consecutiva de casos, analizados según revisión de fichas clínicas e imagenología de pacientes operados por fractura de radio distal en nuestro centro, en el período comprendido entre enero del 2015 y diciembre del 2016. En base a esos resultados, se elabora una clasificación morfológica del FDU y se propone un esquema de tratamiento asociado.

Las imágenes fueron evaluadas por 2 médicos residentes y revisadas por uno de los cirujanos principales. Se evalúa el FDU en el corte axial de la TC preoperatoria dado que nos permite evaluar la presencia y tamaño específico de ese fragmento. Se muestra una serie de casos de pacientes con fractura intra-articular del radio distal con presencia del FDU y que fueron manejados según la clasificación propuesta por los autores y presentada a continuación:

Clasificación del FDU y manejo propuesto por los autores

Definimos el FDU como aquel ubicado en la esquina dorso-ulnar de la carilla articular del radio distal que compromete más del 30% de la superficie articular RUD y que mida más de 5mm desde el borde ulnar hacia radial de la cortical dorsal del radio, observado en el corte axial de la TC preoperatoria, basándonos en la potencialidad de reducción y osteosíntesis de ese fragmento, puesto que, en nuestra experiencia, existen fragmentos muy pequeños que no son susceptibles de ser fijados con elementos de osteosíntesis (►**Fig. 1**).

Consideramos un FDU *"mayor"* (FM) cuando el rasgo de fractura compromete hacia radial hasta el tubérculo de Lister y se considera como fragmento *"menor"* (Fm) cuando el rasgo no compromete dicha estructura (►**Fig. 2**) y consideramos que un fragmento se encuentra desplazado cuando existe más de 1 mm en el corte axial de la TC.

Proponemos una clasificación de ese fragmento en 4 grupos (►**Fig. 3**) y sugerimos un esquema de manejo quirúrgico para cada tipo:

- **FDU tipo I: Fragmento Mayor (FM) sin desplazamiento, en fracturas tipo C de la AO**

Este fragmento, al no estar desplazado, es susceptible de ser correctamente sintetizado mediante tornillos a través de la placa bloqueada volar. La asistencia artroscópica en esos casos es opcional puesto que con frecuencia se logra una reducción satisfactoria con la fuoroscopía intaoperatoria.

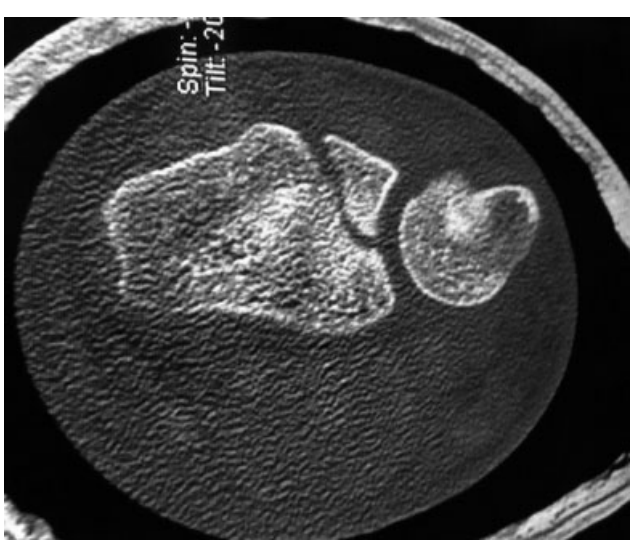

Fig. 1 Fragmento dorso-ulnar (FDU) en corte axial de TC (Flecha).

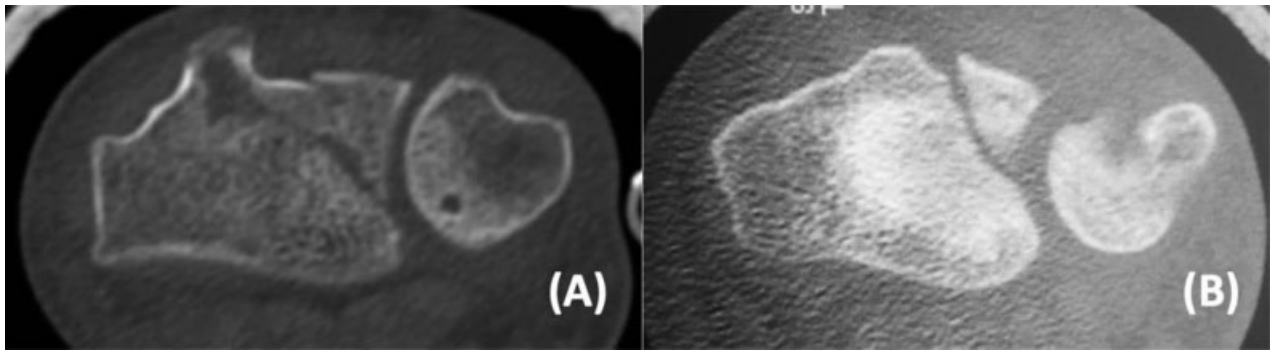

Fig. 2 Fragmento mayor FM (A) y fragmento menor Fm (B) en corte axial de TC. Si el rasgo alcanza el tubérculo de Lister se establece la presencia de un Fragmento Mayor.

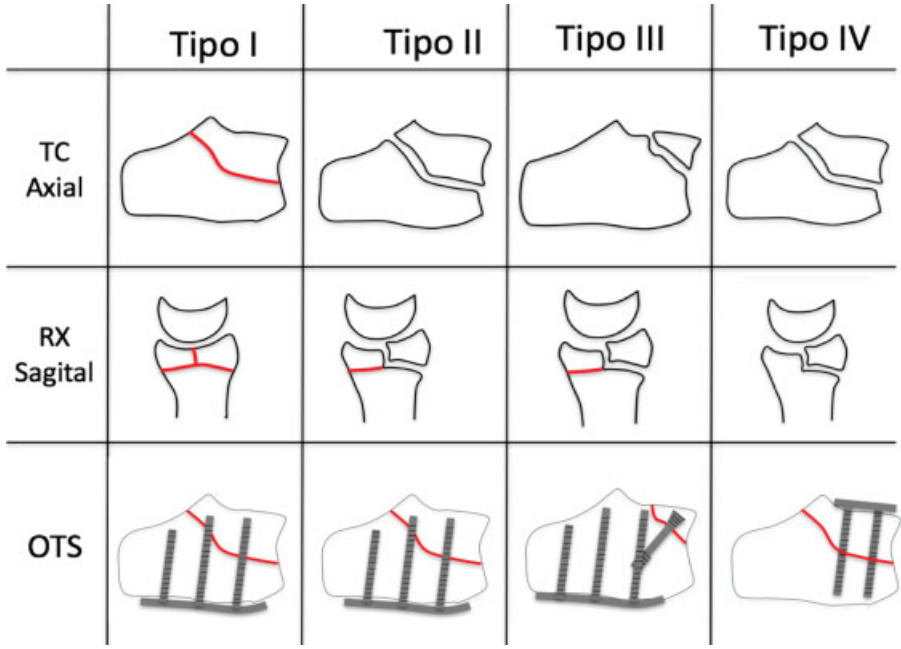

Fig. 3 Clasificación del FDU. FDU tipo I: FM sin desplazamiento en fracturas tipo C de la AO. FDU tipo II: FM con desplazamiento en fracturas tipo C de la AO. FDU tipo III: Fm independiente del desplazamiento en fracturas tipo C de la AO. FDU tipo IV: FM/Fm en fracturas tipo B de la AO. Se propone un esquema de tratamiento con síntesis desde volar con tornillos a través de la placa para las tipo I y II, tornillo canulado percutáneo desde dorsal para las tipo III y placa fragmento específico dorsal en fragmentos tipo IV.

- **FDU tipo II: Fragmento Mayor (FM) con desplazamiento, en fracturas tipo C de la AO**

Este fragmento puede ser sintetizado con tornillos a través de la placa bloqueada volar, pero dado que se encuentra desplazado, requiere de una correcta reducción, para lo cual sugerimos la asistencia artroscópica ya que permite una visualización y manipulación directa de ese fragmento que frecuentemente se encuentra fuera del alcance en un abordaje clásico vía palmar.

- **FDU tipo III: Fragmento menor (Fm) independiente del desplazamiento en fracturas tipo C de la AO**

Comprende un fragmento pequeño e inestable y sugerimos la asistencia artroscópica para su correcta manipulación y reducción. Al ser un fragmento pequeño, no es susceptible de ser sintetizado mediante los tornillos a través de la placa volar por lo que proponemos una síntesis independiente desde dorsal con un tornillo canulado percutáneo 2.0/2.4mm sin cabeza.

- **FDU tipo IV: Fragmento Mayor o menor (FM/Fm) con desplazamiento, en fracturas tipo B2 de la AO**

Implica fragmentos dorso-ulnares independiente de su tamaño, en una fractura tipo B2 de la AO donde no se requiere de una síntesis por volar. En esos casos, proponemos un manejo específico del FDU con asistencia artroscópica con portales volares para la reducción y estabilización con tornillo canulado dorsal percutáneo 2.0/2.4mm sin cabeza en fragmentos menores y síntesis con placas fragmento específico mediante visualización directa a través de un abordaje dorsal entre el cuarto y quinto compartimento extensor en fragmentos mayores.

Resultados

Se operaron 488 fracturas de radio distal en nuestro centro en el período comprendido entre enero del 2015 y diciembre del 2016. La distribución de las fracturas según la clasificación AO fue de 57 casos tipo A (11,7%), 56 casos tipo B (11,5%) y 375 tipo C (76,8%). Del total, 392 fracturas contaban con TC preoperatoria lo que permitió evaluar la presencia del FDU, el cual estuvo presente en 127 de las fracturas, lo que corresponde a un 32,4% de las fracturas evaluables por TC.

Al aplicar la clasificación propuesta se encontraron 38 casos de FDU tipo I (29,9%), 22 casos tipo II (17,3%), 60 casos tipo III (47,2%) y 7 casos tipo IV (5,5%). Se ilustran a continuación ejemplos de la serie de casos con sus resultados clínicos en pacientes manejados según lo propuesto.

Serie de casos

1. FDU tipo I (►**Fig. 4**).

Paciente de sexo femenino de 44 años de edad, diestra, asesora del hogar que presenta caída a nivel con apoyo en extensión de muñeca derecha. Resulta con fractura de radio distal tipo C de la AO. Se solicitó TC de muñeca preoperatoria clasificándose con FDU tipo I. Fue operada 9 días después de su accidente mediante reducción abierta y osteosíntesis con placa volar bloqueada a través de abordaje volar sin asistencia artroscópica. En el postoperatorio se evalúa con TC donde se visualiza una correcta reducción y síntesis del FDU mediante los tornillos a través de la placa. Evoluciona de manera favorable realizando kinesiología. Se otorga el alta laboral a las 13 semanas con rangos de movilidad de: flexión 75°, extensión 60°, pronación 80°, supinación 85° y puño completo; sin dolor en sus actividades de la vida diaria ni laborales.

2. FDU tipo II (►**Fig. 5**).

Paciente de sexo masculino de 49 años de edad, informático, presenta caída a nivel con apoyo en extensión de su muñeca dominante. Evaluado en servicio de urgencia donde se constata una fractura de muñeca derecha tipo C de la AO. En TC preoperatoria se visualiza FDU tipo II. Se realiza la cirugía a los 8 días con reducción abierta y osteosíntesis con placa volar bloqueada. Mediante asistencia artroscópica, por portales dorsales 3–4 y 6-R, se logra una reducción satisfactoria del FDU y se fija con tornillos a través de la placa volar. Paciente evoluciona de manera favorable y realiza rehabilitación habitual. En la TC postoperatoria se comprueba una correcta reducción y síntesis del FDU con los tornillos. Es dado de alta a las 15 semanas del postoperatorio con rangos de movimiento de: flexión 60°, extensión 80°, pronación 90°, supinación 90°, puño completo y fuerza de puño igual que contralateral sana de 25Kg; sin complicaciones.

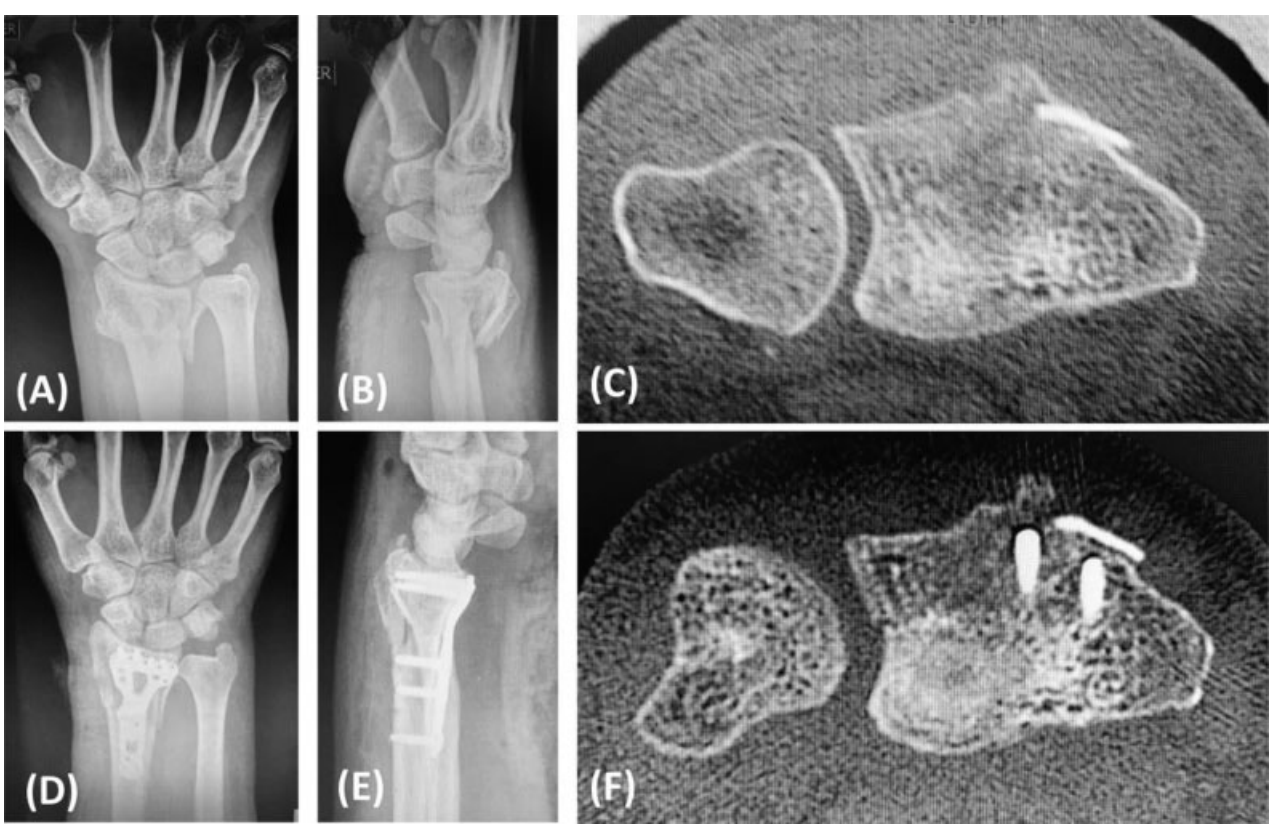

Fig. 4 Caso 1: FDU tipo I. Radiografías anteroposterior (AP) y lateral (L) preoperatorias de muñeca derecha (A-B). TC preoperatoria con FDU tipo I en el corte axial (C). Radiografía AP y L de muñeca derecha postoperatoria (D-E). TC postoperatoria con osteosíntesis del FDU mediante tornillos a través de la placa (F-G).

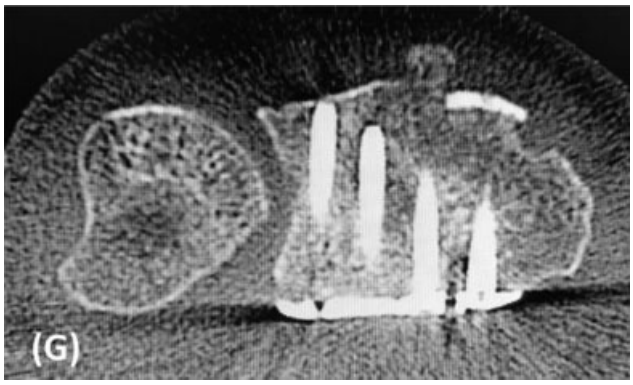

Fig. 4 (*Continued*)

3. FDU tipo III (►**Fig. 6**).

Paciente de sexo masculino, de 21 años de edad, diestro, obrero en la construcción, presenta caída de altura de aproximadamente 4 metros resultando con fractura de muñeca izquierda tipo C de la AO. Estudiado preoperatoriamente con TC evidenciándose un FDU tipo III. La cirugía definitiva se realiza a los 10 días donde se realiza una reducción abierta y osteosíntesis volar con placa bloqueada. Bajo asistencia artroscópica, con portales 3–4 y 6-R, se logra una reducción satisfactoria del FDU y se sintetiza con tornillo canulado sin cabeza percutáneo de 2,0mm. En la TC del postoperatorio se visualiza una reducción anatómica del FDU y correcta fijación con el tornillo dorsal. Es dado de alta a las 12 semanas con rangos de: flexión 80°, extensión 90°, pronación 90°, supinación 90°, puño y fuerza de puño completos, sin complicaciones.

4. FDU tipo IV (►**Fig. 7**).

Paciente de sexo masculino de 43 años de edad, diestro, trabajador de oficina, refiere accidente automovilístico resultando con una fractura tipo B2 de la AO de radio distal derecho. En estudio preoperatorio con TC se visualiza integridad de la cortical volar encontrándose un FDU tipo IV. Se realiza la cirugía de reducción y osteosíntesis a los 10 días desde la fractura. Mediante un abordaje dorsal se realiza reducción de fractura con asistencia artroscópica mediante portales volares y se fijan con placa bloqueada dorsal. Evoluciona sin complicaciones realizando terapia de rehabilitación habitual. En TC postoperatoria se visualiza correcta reducción del fragmento con osteosíntesis dorsal. Es dado de alta a las 16 semanas con rangos articulares de: flexión 60°, extensión 45°, pronación 80°, supinación 60° y puño completo.

Fig. 5 Caso 2: FDU tipo II. Radiografías AP y L preoperatorias de muñeca derecha (A-B). TC preoperatoria con FDU tipo II en el corte axial (C). Radiografía AP y L de muñeca derecha postoperatoria (D-E). TC postoperatoria con osteosíntesis del FDU mediante tornillos a través de la placa (F). Para ese tipo de fracturas desplazadas, proponemos el uso de asistencia artroscópica.

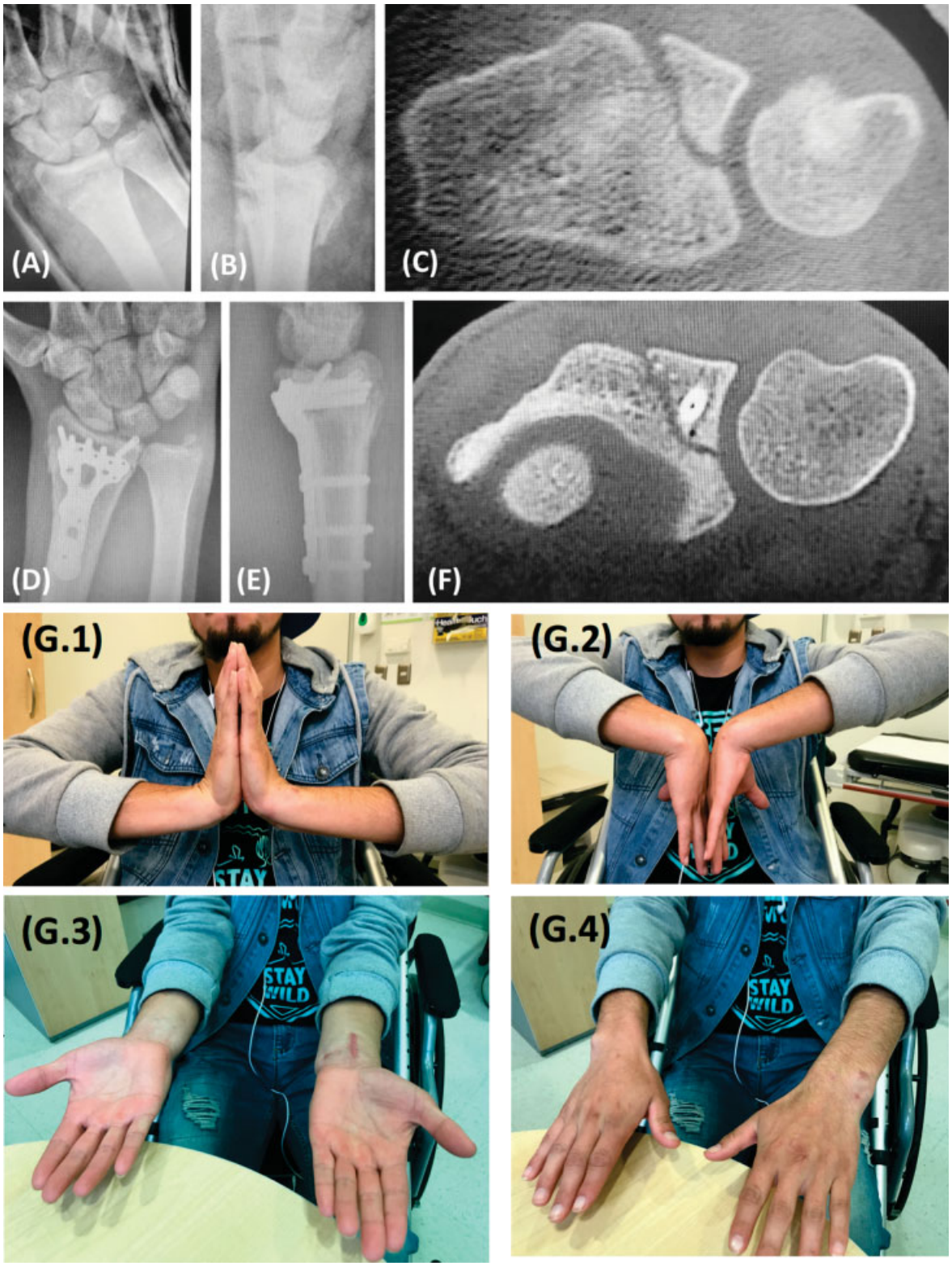

Fig. 6 Caso 3: FDU tipo III. Radiografías AP y L preoperatorias de muñeca izquierda (A-B). TC preoperatoria con FDU tipo III en el corte axial (C). Radiografía AP y L de muñeca izquierda postoperatoria (D-E). TC postoperatoria con osteosíntesis del FDU con tornillo percutáneo dorsal canulado (F). Evaluación clínica de rangos articulares (G.1–4).

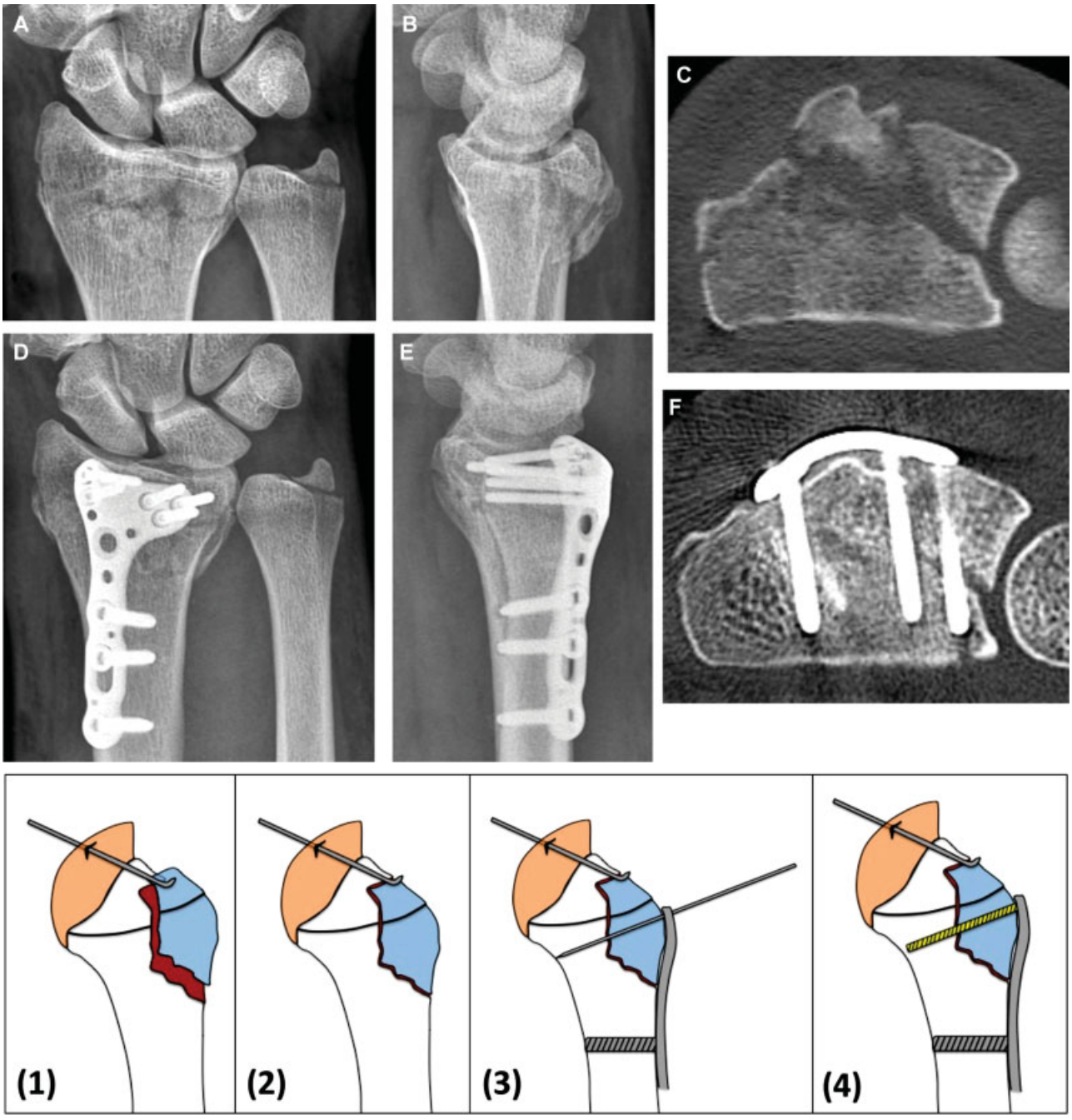

Fig. 7 Caso 4: FDU tipo IV. Radiografías AP y L preoperatorias de muñeca derecha (A-B). TC preoperatoria con FDU tipo IV en el corte axial (C). Radiografía AP y L de muñeca izquierda postoperatoria (D-E). TC postoperatoria con osteosíntesis del FDU mediante placa dorsal bloqueada (F). Esquema de reducción del FDU bajo asistencia artroscópica (G.1–4)

Discusión

La fractura del radio distal es una patología de alta incidencia[1–4] constituyendo un desafío para el cirujano al momento de realizar la planificación preoperatoria, teniendo en cuenta la importancia de lograr una reducción anatómica de la superficie articular[5–7] y una osteosíntesis estable que permita la rehabilitación precoz de la mano y muñeca.

El compromiso de la articulación RUD en las fracturas intra-articulares del radio distal es frecuente y en la literatura puede llegar hasta un 83% de los casos.[13]

Vitale y col.,[9] no logran demostrar un aumento en la artrosis de la articulación RUD a 6 años de seguimiento en pacientes con compromiso articular de la fosa sigmoidea, pero aquellos que presentaban una separación articular de más de 1mm en el plano coronal, tenían peores resultados funcionales y de dolor con un DASH significativamente menor que aquellos pacientes que no tenían escalón articular de la RUD en el posoperatorio.

Eso demuestra la importancia de lograr una reducción anatómica de la articulación y hace altamente recomendable la necesidad de una evaluación artroscópica en el

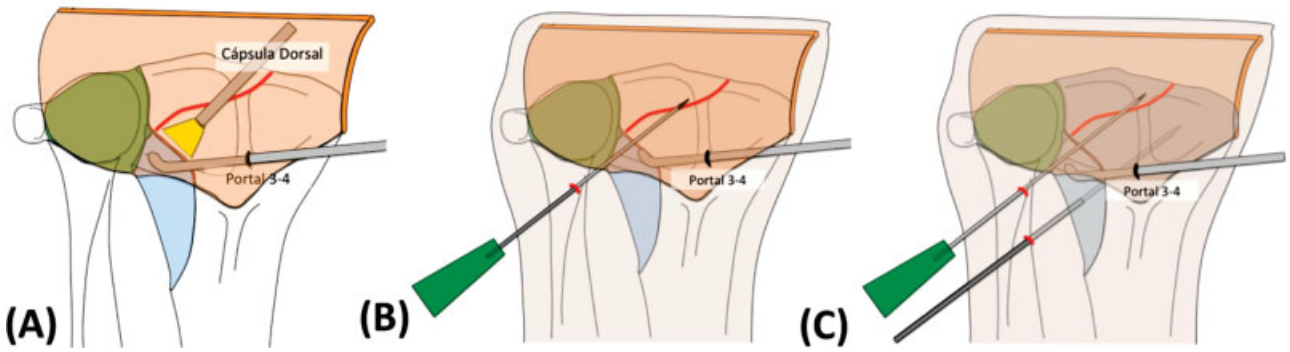

Fig. 8 Técnica de reducción del FDU tipo III mediante artroscopía con óptica a través de portales volares e instalación de tornillo canulado dorsal. Esquemas de la reducción de fragmento mediante portales clásicos dorsales con palpador (A). Esquema de instalación de aguja hipodérmica sobre articulación en dirección deseada del tornillo (B). Esquema de orientación de la aguja del tornillo canulado siguiendo el sentido de la aguja hipodérmica (C).

intraoperatorio debido a la falta de correlación que puede existir en la evaluación con fluoroscopía versus la visualización directa que permite la artroscopía.[18]

En el último tiempo ha tomado gran relevancia en la literatura la descripción de fragmentos específicos que comprenden la fractura de radio distal[10] y si bien el FDU ya ha sido mencionado en la literatura,[16,17] el presente trabajo aporta una descripción detallada de éste y desarrolla una clasificación del FDU basada en la TC preoperatoria. Además, sugerimos un esquema de manejo con asistencia artroscópica a diferencia del trabajo de Ikeda y col.,[17] donde no se utiliza esa herramienta, que creemos necesaria para la correcta manipulación de fragmentos más pequeños y nos permitiría una síntesis estable con su consecuente reducción anatómica.

En nuestro trabajo encontramos que el 32,4% de las fracturas evaluadas con TC tenían un FDU a diferencia de Ikeda y col.,[17] quienes solo encuentran ese fragmento en un 5% de sus casos. Esa diferencia puede deberse a que la gran mayoría de las fracturas operadas en nuestro centro corresponden a fracturas intraarticulares (88,3% de los casos en nuestra serie), mientras que en el trabajo mencionado solo corresponden a un 20% de los casos.

También es importante destacar la alta frecuencia en nuestra serie de fragmentos tipo III correspondiendo al 47,2% de los FDU donde el apoyo artroscópico es necesario para lograr una reducción anatómica de ambas superficies articulares, radio-carpiana y RUD.

Para realizar un correcto estudio preoperatorio y diagnóstico de cada uno de los fragmentos de la superficie articular del radio distal, es necesaria la evaluación con imágenes que permitan una adecuada caracterización de los fragmentos involucrados. Se sabe que la radiografía simple es insuficiente a la hora de discriminar el tamaño real de los fragmentos específicos en una fractura de radio distal donde un 24% de las fracturas intra-articulares con desplazamientos mayores de 2mm no son diagnosticadas con radiografías simples, y más aún, en un 25% de los casos de fracturas intra-articulares, el compromiso de la fosa sigmoidea no es diagnosticado.[13,19–22] Creemos que la TC es el examen de elección para el estudio preoperatorio que nos permite realizar de mejor manera nuestra planificación quirúrgica.

Sugerimos la asistencia artroscópica en los casos en que se requiere realizar una reducción del fragmento desplazado dado que ésta permite una visualización magnificada de la superficie articular permitiendo una reducción anatómica. Además, permite la manipulación precisa del FDU que es difícil de maniobrar desde palmar, sin la necesidad de realizar un abordaje dorsal.

Para la fijación con tornillo canulado desde dorsal en fragmentos tipo III sugerimos introducir una aguja hipodérmica de 21G intra-articular en la dirección en que debería ir el tornillo para guiar la instalación de la aguja del tornillo canulado (►**Fig. 8**). Proponemos realizar siempre control bajo fluoroscopía de la posición de la aguja previo a la inserción del tornillo para comprobar su correcta posición. Se debe realizar la compresión del tornillo bajo visualización artroscópica artroscópica para prevenir el desplazamiento por sobre corrección del fragmento.

Para una correcta evaluación postoperatoria, además de la radiografía de control, sugerimos el control con TC para visualizar el resultado de la reducción articular y eventualmente realizar alguna re-intervención en el caso de ser necesario, dado que el objetivo principal de la cirugía debe ser una reducción anatómica de la superficie articular. Además, la seguridad de una reducción anatómica estable permite la rehabilitación precoz desde el postoperatorio para recuperar rangos de movimiento de la muñeca.

La clasificación propuesta permite al clínico realizar un plan quirúrgico adecuado para cada tipo de fragmento de la esquina dorso-ulnar del radio distal. El manejo propuesto por los autores no difiere a grandes rasgos de lo realizado habitualmente en la actualidad, pero otorga importancia al FDU y a la reducción anatómica de la RUD, enfatizando en la necesidad de una reducción anatómica de éste, dado que comprende un fragmento bi-articular y proponiendo su osteosíntesis estable específica, de ser posible.

El presente estudio corresponde a un estudio retrospectivo por lo que se hace necesario realizar estudios prospectivos comparativos para determinar la significancia clínica del manejo de ese fragmento, y estudios de

correlación con respecto a la clasificación para evaluar su validez y reproductibilidad, lo cual es el siguiente paso dentro de la línea de trabajo del equipo investigador.

Conflicto de interés

Los autores declaran no tener conflictos de interés.

Bibliografía

1 Hanel DP, Jones MD, Trumble TE. Fracturas de la muñeca. Ortopedic Clinics of North America (Ed. Española) 2002;28(59):35–58
2 Chung KC, Spilson SV. The frequency and epidemiology of hand and forearm fractures in the United States. J Hand Surg Am 2001; 26(05):908–915
3 Serrano M. Fracturas distales de radio. Clasificación. Tratamiento conservador. Revista Española de Cirugía Osteoarticular. 2008;46 (236):141–154
4 Albaladejo F, Chavarria G, Sánchez J. Fracturas de la extremidad distal del radio. Enfoque actualizado. Fisioterapia 2004;26(02): 78–97
5 Lichtman DM, Bindra RR, Boyer MI, et al. Treatment of distal radius fractures. J Am Acad Orthop Surg 2010;18(03):180–189
6 Knirk JL, Jupiter JB. Intra-articular fractures of the distal end of the radius in young adults. J Bone Joint Surg Am 1986;68(05):647–659
7 Slutsky DJ, Nagle DJ. Wrist arthroscopy: current concepts. J Hand Surg Am 2008;33(07):1228–1244
8 Alluri RK, Hill JR, Ghiassi A. Distal Radius Fractures: Approaches, Indications, and Techniques. J Hand Surg Am 2016;41(08):845–854
9 Vitale MA, Brogan DM, Shin AY, Berger RA. Intra-articular Fractures of the Sigmoid Notch of the Distal Radius: Analysis of Progression to Distal Radial Ulnar Joint Arthritis and Impact on Upper Extremity Function in Surgically Treated Fractures. J Wrist Surg 2016;5(01):52–58
10 Geissler WB, Fernandez DL, Lamey DM. Distal radioulnar joint injuries associated with fractures of the distal radius. Clin Orthop Relat Res 1996; (327):135–146
11 Lee JI, Cho JH, Lee SJ. The effects of the Frag-Loc(®) compression screw on distal radius fracture with a displaced dorsoulnar fragment. Arch Orthop Trauma Surg 2015;135(09):1315–1321
12 Morisawa Y, Nakamura T, Tazaki K. Dorsoradial avulsion of the triangular fibrocartilage complex with an avulsion fracture of the sigmoid notch of the radius. J Hand Surg Eur Vol 2007;32(06): 705–708
13 Nakanishi Y, Omokawa S, Shimizu T, Nakano K, Kira T, Tanaka Y. Intra-articular distal radius fractures involving the distal radioulnar joint (DRUJ): three dimensional computed tomography-based classification. J Orthop Sci 2013;18(05):788–792
14 Obert L, Rey PB, Uhring J, et al. Fixation of distal radius fractures in adults: a review. Orthop Traumatol Surg Res 2013;99(02): 216–234
15 Tanabe K, Nakajima T, Sogo E, Denno K, Horiki M, Nakagawa R. Intra-articular fractures of the distal radius evaluated by computed tomography. J Hand Surg Am 2011;36(11):1798–1803
16 Brink PR, Rikli DA. Four-Corner Concept: CT-Based Assessment of Fracture Patterns in Distal Radius. J Wrist Surg 2016;5(02):147–151
17 Ikeda K, Osamura N, Tada K. Fixation of an ulnodorsal fragment when treating an intra-articular fracture in the distal radius. Hand Surg 2014;19(01):139–144
18 Thiart M, Ikram A, Lamberts RP. How well can step-off and gap distances be reduced when treating intra-articular distal radius fractures with fragment specific fixation when using fluoroscopy. Orthop Traumatol Surg Res 2016;102(08):1001–1004
19 Cole RJ, Bindra RR, Evanoff BA, Gilula LA, Yamaguchi K, Gelberman RH. Radiographic evaluation of osseous displacement following intra-articular fractures of the distal radius: reliability of plain radiography versus computed tomography. J Hand Surg Am 1997; 22(05):792–800
20 Harness NG, Ring D, Zurakowski D, Harris GJ, Jupiter JB. The influence of three-dimensional computed tomography reconstructions on the characterization and treatment of distal radial fractures. J Bone Joint Surg Am 2006;88(06):1315–1323
21 Heo YM, Roh JY, Kim SB, et al. Evaluation of the sigmoid notch involvement in the intra-articular distal radius fractures: the efficacy of computed tomography compared with plain X-ray. Clin Orthop Surg 2012;4(01):83–90
22 Frykman G. Fracture of the distal radius including sequelae–shoulder-hand-finger syndrome, disturbance in the distal radio-ulnar joint and impairment of nerve function. A clinical and experimental study. Acta Orthop Scand 1967;3(suppl 108):108, 3