

BI-RADS® 5ta Edición

BI-RADS® 5th Edition

Flavia Sarquis¹ Romina Moreau^{2,3} Paola Pucci^{4,5}

¹ Coordinadora Asistencial y Académica del Sector de Diagnóstico e Intervencionismo Mamario de Diagnóstico Maipú

² Encargada del área de Diagnóstico e Intervencionismo mamario del Instituto Angel Roffo

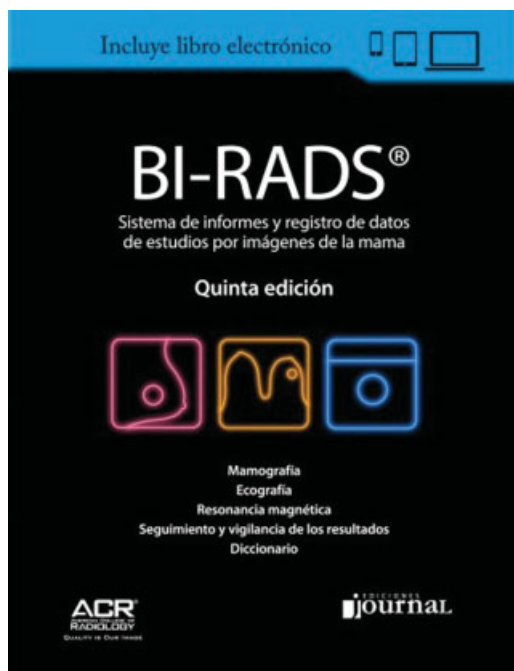
³ Directora Médica del Centro Moreau

⁴ Médica de planta en el sector de Imagenología Mamaria de Grupo Médico Rostagno

⁵ Médica de planta en el Sector de Diagnóstico e Intervencionismo Mamario de Diagnóstico Maipú

Rev Argent Radiol 2018;82:102–104.

D'Orsi CJ, Sickles EA, Mendelson EB, Morris EA et al. (editores). BI-RADS®. 5ta Edición. Ediciones Journal: Buenos Aires, 2013. (ISBN 978-98719818-6-1)



La Quinta Edición del BIRADS del año 2013, fue traducida al español por renombrados profesionales de nuestro medio, acreditados en Imagenología Mamaria por SAR/SAMAS: Daniel Mysler fue el Coordinador General de la Revisión

Address for correspondence Dra. Flavia Sarquis, MD, Coordinadora Asistencial y Académica del Sector de Diagnóstico e Intervencionismo Mamario de Diagnóstico Maipú (e-mail: sarquisflavia@gmail.com).

científica y el encargado de la revisión de los capítulos de Ecografía, Seguimiento y Vigilancia de los resultados, Diccionario y Apéndice; Gustavo Mysler se encargó de la revisión del capítulo de Mamografía y Daniel Lehrer fue revisor del capítulo de Resonancia.

El Colegio Americano de Radiología (ACR), desarrolló en 1992, el BI-RADS® que lleva cinco ediciones a la actualidad. Desde entonces, se ha convertido en una herramienta fundamental en la descripción de los hallazgos, la asignación en categorías diagnósticas, el manejo y la estandarización del informe radiológico. Sus 3 primeras ediciones se dedicaron de forma exclusiva a la mamografía. En la edición del 2003, se contemplaron, además de la mamografía, otras técnicas de imagen como la ecografía y la resonancia. La 4ta edición estuvo vigente por una década, sosteniendo todos los desarrollos tecnológicos presentados durante ese tiempo.

La 5ta Edición fue la más esperada, con fecha del año 2013 ha introducido cambios en el léxico, siendo la segunda edición para ecografía y resonancia, incorporando modificaciones en la estandarización del informe, en la monitorización de los resultados y en el manejo del paciente en algunas situaciones clínicas. Se han eliminado y corregido descriptores para facilitar la comprensión del informe. También se han unificado los descriptores de determinados hallazgos en los distintos métodos de imagen (mamografía, ultrasonido y resonancia magnética).

Se describieron cambios específicos para cada modalidad diagnóstica. La 5ta edición considera 3 tipos de formas de nódulos (redonda, oval e irregular), comunes en mamografía, ecografía y resonancia magnética (RM). Se eliminó el término

DOI <https://doi.org/10.1055/s-0038-1656521>.
ISSN 1853-5844.

Copyright © 2018, Sociedad Argentina de Radiología. Publicado por Thieme Revinter Publicações Ltda., Rio de Janeiro, Brazil. Todos los derechos reservados.

License terms



“lobulado,” incluyendo en la descripción “oval” a aquellas masas de hasta 3 lobulaciones, de contornos circunscriptos y diferenciándola de aquellas masas de contornos microlobulados consideradas no circunscriptas. Esa modificación es muy útil para diferenciar las masas de aspecto benigno vs las masas de sospecha de malignidad.

Entre las variaciones de los reportes mamográficos se destacan:

- Los 4 patrones de composición del tejido, que pasaron a señalarse por letras en lugar de ser categorizados por números para evitar confusiones con la categoría de sospecha.
- Las calcificaciones sufrieron modificaciones en la descripción de sus características, eliminándose aquellas de “sospecha intermedia”, para ser consideradas de alta sospecha. Por el bajo VPP se quitó la subcategoría 4ª para esas lesiones. Las categorías 4b y 4c incluyen las microcalcificaciones amorfas y heterogéneas groseras que son consideradas de alta sospecha, como así también si la distribución es lineal, segmentaria o en un grupo único. Dentro de las de aspecto benigno, se englobaron como calcificaciones en anillo a las de «centro radioluciente» o «en cáscara de huevo», de las ediciones anteriores.
- Las asimetrías fueron denominadas de acuerdo al número de proyecciones en que se identifican, el tamaño y la evolución, con grados de sospecha que van desde BIRADS 1 en la «asimetría visible en una única proyección» (remanente glandular), hasta BIRADS 4B en la «asimetría en desarrollo».
- El conducto único dilatado fue incorporado como nuevo y controvertido descriptor mamográfico, que si bien suele ser infrecuente, lo vincularon como un signo de sospecha categorizado como BIRADS 4ª.
- Entre las características asociadas se manifiesta la “lesión cutánea” como descriptor independiente.

Para ecografía, se han utilizado los términos descriptos en el léxico mamográfico, aunque existen características específicas de la ecografía constituyendo una revisión práctica. Los cambios más importantes en ecografía se resumieron al lenguaje más sencillo en la descripción de los nódulos, la incorporación de un nuevo apartado sobre generalidades, la introducción de características asociadas y casos especiales y la utilización de las recomendaciones.

Entre las variaciones para los descriptores ecográficos podemos destacar:

- El margen «circunscripto» abarca la «interfase abrupta» y el «no circunscripto-indistinto» el «anillo/halo ecogénico»).
- El patrón ecogénico describe al «quiste complejo» por «nódulo con patrón ecogénico mixto quístico y sólido», a fin de disminuir la confusión entre «quiste complejo» y «quiste complicado»
- Las características asociadas engloban: la vascularización; la incorporación de la medición de la elasticidad tisular, características no excluyentes para la categorización final,

pero presentes como herramientas accesorias de diagnóstico ecográfico; la distorsión arquitectural; las alteraciones de los conductos y las lesiones intraductales.

- Los casos especiales comprenden: los «cuerpos extraños, incluyendo prótesis», el «quiste simple», las «anomalías vasculares», las «colecciones líquidas posquirúrgicas», la «necrosis grasa» y la minuciosa descripción de las características ultrasónicas de los ganglios axilares.

Entre las variaciones para los descriptores de resonancia:

- Patrones de composición del tejido: se agregó la descripción de realce parenquimatoso de fondo, con grados mínimo, leve, moderado o marcado, y su distribución simétrica o asimétrica. En la versión previa, el realce asimétrico o simétrico se encontraba dentro del realce de tipo no masa.
- Realce nodular: los márgenes se dividieron en circunscriptos y no circunscriptos, y el margen neto pasó a denominarse circunscripto al igual que en las otras modalidades. Respecto a las características del realce interno, se eliminó el realce central interno y realce de septos internos, debido a su poco uso.
- Realce no nodular: en relación al patrón de realce interno, se agregó un nuevo descriptor, el anular agrupado y se eliminaron el descriptor punteado y reticular o dentrítico. El primero, debido a que actualmente se reconoce que se trata de realce de fondo, y el segundo, debido a su poco uso. En cuanto a la distribución, se eliminó el descriptor ductal.

Respecto a los hallazgos asociados dentro de la descripción de invasión cutánea, se agregaron dos descriptores: invasión directa y carcinoma inflamatorio. También se agregaron adenopatía axilar e invasión de pared torácica, como también se incluye la distorsión arquitectural. Se eliminó el edema y linfadenopatía.

Se incorporó, como una categoría de hallazgo independiente, la descripción de ganglio intramamario y las lesiones cutáneas. Dentro de los hallazgos asociados sin realce, se agregaron las colecciones postoperatorias (hematoma / seroma). Se modificó la terminología señal de vacío anormal, por ausencia de señal por cuerpos extraños (clip, etc...).

Se agregaron una sección de lesiones que contienen grasa (ganglios linfáticos normales y anormales; necrosis grasa, hamartoma, seroma postoperatorio, hematoma con grasa) y otra nueva sección de implantes, con descriptores del material y tipo de lumen, ubicación, contorno alterado, descriptores de silicona intracapsular, de silicona extracapsular, gotas de agua y líquido periprotésico. Si bien desde hace unos años se utilizan secuencias específicas de RM (difusión) y la medicina nuclear, no fueron descriptas en esta última edición.

A modo de conclusión, creemos que si bien se incorporaron modificaciones, existen aspectos para las categorías de sospecha que no fueron contemplados, aunque la separación de la categorización y recomendación es una buena forma de comenzar a introducir datos de la práctica clínica a los informes.