

Uretroplastia transpúbica como tratamiento de la estenosis de uretra proximal compleja: resultados de una intervención interdisciplinaria

Transpubic Urethroplasty as a Treatment of Complex Proximal Urethral Stricture: Results of an Interdisciplinary Intervention

Federico Gaviria Gil¹ Johana Andrea Benavides Martinez² Rodrigo Toro Bermudez²
 Carlos Oliver Valderrama Molina³ Andres Puerta Gomez³

¹Departamento de Urología, Hospital Pablo Tobón Uribe, Medellín, Antioquia, Colombia

²Residente de Urología, Universidad CES, Medellín, Antioquia, Colombia

³Departamento de Ortopedia, Hospital Pablo Tobón Uribe, Medellín, Antioquia, Colombia

Address for correspondence Johana Andrea Benavides Martinez, Residente de Urología, Universidad CES, Medellín, Antioquia, Colombia (e-mail: johanainte08@hotmail.com).

Urol Colomb 2018;27:151–155.

Resumen

Introducción La uretroplastia transpúbica es una técnica empleada para tratar la estenosis de uretra proximal compleja, permitiendo una mejor visualización del campo quirúrgico y una mayor facilidad al momento de realizar la anastomosis. Existen pocas descripciones en la literatura de los resultados quirúrgicos y funcionales en los pacientes sometidos a ese procedimiento, el propósito de este estudio es describir una serie de casos complejos tratados con ese abordaje, de una manera interdisciplinaria entre Urología y Ortopedia.

Materiales y Métodos Estudio tipo serie de casos en un grupo de pacientes masculinos que ingresaron al hospital entre marzo de 2013 y mayo de 2017, con lesión de la uretra proximal secundaria a procedimientos quirúrgicos o trauma a los cuales se realizó uretroplastia transpúbica.

Resultados 13 pacientes fueron sometidos a uretroplastia transpúbica. El 69% de los pacientes fueron de etiología traumática con edad promedio de 50 años y seguimiento promedio de 27 meses. Un 62% de los pacientes, habían sido sometidos a procedimientos como uretroplastia, uretotomías o dilataciones previamente y un 46% de los pacientes, presentaron estenosis a nivel de la uretra bulbomembranosa. El 61% no presentó complicaciones a corto plazo como infección urinaria, fistula por dehiscencia o no unión. El 30% presentó dolor crónico. Ninguno presentó alteraciones en la marcha y solo 2 pacientes requirieron procedimientos adicionales como resección transuretral de próstata (RTU).

Conclusiones Pacientes con estenosis compleja de uretra posterior pueden requerir resección del pubis para una adecuada exposición y mejorar el resultado de la uretroplastia sin consecuencias o complicaciones derivadas de la pubectomía.

Palabras Clave

- ▶ Uretroplastia Transpúbica
- ▶ pubectomía
- ▶ estenosis de uretra

received
 October 8, 2017
 accepted
 March 10, 2018
 published online
 May 2, 2018

DOI <https://doi.org/10.1055/s-0038-1648237>.
 ISSN 0120-789X.
 eISSN 2027-0119.

Copyright © 2018, Sociedad Colombiana de Urología. Publicado por Thieme Revinter Publicações Ltda., Rio de Janeiro, Brazil. Todos los derechos reservados.

License terms



Abstract

Introduction Transpubic urethroplasty is a technique used to treat complex proximal urethral stricture. The surgical procedure allows a better visualization of the surgical field and greater ease at the time of anastomosis. There are few descriptions in the literature of surgical and functional outcomes in patients undergoing this procedure. The purpose of this study is to describe a series of complex cases treated with this approach in an interdisciplinary team between Urology and Orthopedics.

Materials and Methods This is a case series study in a group of male patients admitted to the hospital between March 2013 and May 2017, with proximal urethral injury secondary to surgical procedures or trauma in which transpubic urethroplasty was performed.

Results 13 patients underwent transpubic urethroplasty. 69% of the patients were of traumatic etiology with mean age of 50 years and average follow-up of 27 months. 62% of patients had undergone procedures such as urethroplasty, urethrotomy or dilatation previously. 46% of patients had stenosis at the level of the bulb membranous urethra. 61% had no short-term complications such as urinary tract infection, dehiscence or non-union fistula. 30% had chronic pain. None had gait alterations and only 2 patients required additional procedures such as transurethral prostate resection (RTU).

Conclusions Patients with complex posterior urethral stricture may require resection of the pubis for adequate exposure and improve the outcome of urethroplasty without consequences or complications resulting from pubectomy.

Keywords

- ▶ transpubic urethroplasty
- ▶ urethral stricture
- ▶ pubectomy

Introducción

La uretroplastia transpública es una técnica empleada para tratar la estenosis de uretra proximal compleja, permitiendo una mejor visualización del campo quirúrgico y mayor facilidad al momento de realizar la anastomosis.^{1,2} Está indicado en los casos en los que se desea ganar longitud de la uretra por ser un defecto muy largo o en dónde no es posible visualizar el cabo proximal para poder realizar la anastomosis.^{3,4} El abordaje empleado puede ser por vía abdominal, perineal o abdomino-perineal^{5,6} dependiendo de las características de la estenosis, los antecedentes del paciente y la preferencia del cirujano.^{7,8} De acuerdo a los hallazgos en cirugía, se puede realizar infrapubectomía o pubectomía.⁹ Las tasas de éxito varían entre el 87–98% de acuerdo a la serie de casos revisada.^{10,11} Entre las complicaciones más frecuentemente descritas están la incontinencia, la disfunción eréctil y la re-estenosis.^{12,13} Existen pocas descripciones en la literatura de los resultados quirúrgicos y funcionales relacionados directamente con la pubectomía e infrapubectomía.¹⁴ El propósito de este estudio es describir una serie de casos complejos tratados con ese abordaje de una manera interdisciplinaria entre Urología y Ortopedia.

Materiales y Métodos

Se revisaron las historias clínicas del grupo de pacientes masculinos que ingresaron al hospital de IV nivel entre marzo de 2013 y mayo de 2017, con lesión de la uretra proximal secundaria a procedimientos quirúrgicos o trauma; documentada con cistoscopia y cisto-uretrografía realizada en

el servicio de urología; a los cuales se les realizó uretroplastia transpública. Se describen las características de la población así como los resultados y las complicaciones más frecuentes asociadas al procedimiento reconstructivo.

Resultados

Entre el 2013 y el 2017, 13 pacientes fueron sometidos a uretroplastia transpública. En el 69% de los pacientes la etiología fue de origen traumática con una mediana de edad de 50 años (RIQ 24,5–63,5) y con una mediana de seguimiento de 27 meses (RIQ 5–42,5). El 62% de los pacientes habían sido sometidos a procedimientos previos y el 66% a más de un procedimiento.^{1–5} Cuatro pacientes tenían antecedente de uretroplastia fallida.

La ubicación más frecuente de la estenosis fue a nivel de la uretra bulbomembranosa y la longitud promedio fue de 3cm. El 38% solo requirió infrapubectomía. El abordaje más empleado fue el abdomino-perineal y el tiempo promedio de cirugía fue de 5 horas (3–7 horas).

El 30% presentó complicaciones inmediatas siendo la más común la Infección urinaria. En cuanto a las complicaciones tardías; el 30% presentó dolor crónico. Cinco pacientes quedaron con incontinencia, 2 con incontinencia permanente, 1 con incontinencia de urgencia y 2 con incontinencia de esfuerzo. Ninguno presentó alteraciones en la marcha y solo 2 pacientes requirieron procedimientos adicionales: uno una uretrotomía y el otro una resección transuretral próstata. El 92% quedó satisfecho con la cirugía. A 9 pacientes se les pudo hacer seguimiento con uroflujometría con un flujo promedio de 26 mL/mn (14–45 mL/mn).

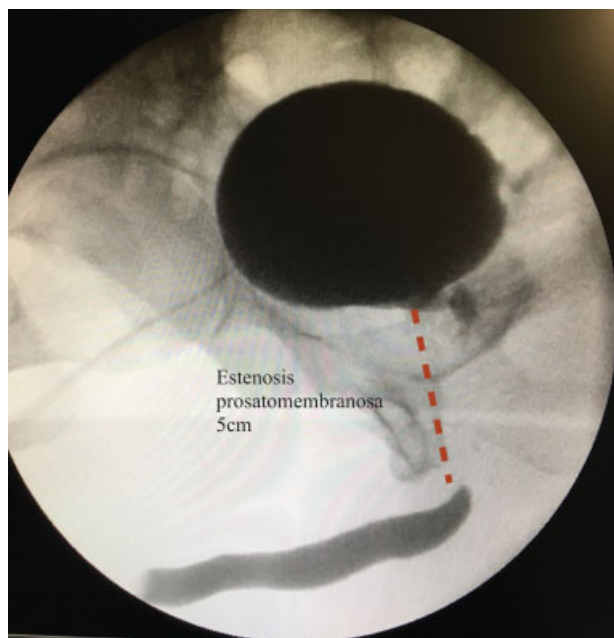


Fig. 1 Cisto-uretrografía.

Casos

Paciente de 66 años con antecedente de prostatectomía abierta. Derivado con cistostomía. Se le realizó cistoscopia y cisto-uretrografía en donde se documentó estenosis de la uretra prostatico-membranosa de 5 cm de longitud (► Fig. 1). Se le realizó infrapubectomía con preservación de bulbo y esfínter urinario por medio de un abordaje perineal (► Fig. 2). El tiempo de cirugía fue de 270 mn. No se presentaron complicaciones. El paciente quedó continente.

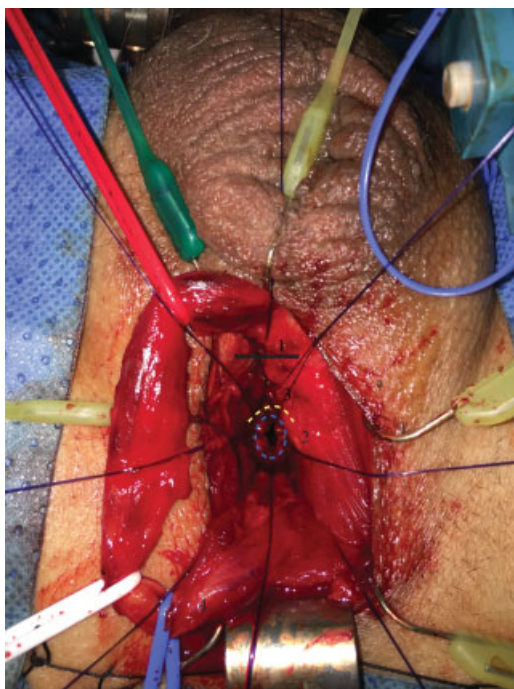


Fig. 2 uretroplastia con infrapubectomía y preservación de esfínter urinario. 1 área de infrapubectomía. 2 esfínter urinario. 3 cuello vesical.

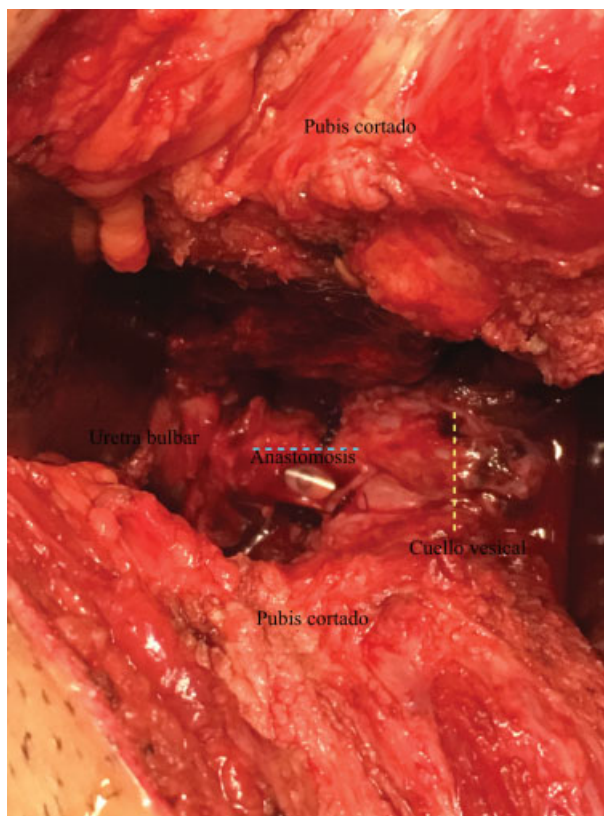


Fig. 3 Uretroplastia transpúbica con abordaje perineal.

Paciente de 58 años, con antecedente de prostatectomía radical y radioterapia quien posteriormente presentó estenosis de la unión uretrovesical de 2 cm. Le habían realizado en total 5 procedimientos entre uretotomías y dilataciones. Se le realizó uretroplastia transpúbica con abordaje abdominal (► Fig. 3). El tiempo de cirugía fue 300 mn. No hubo complicaciones.

Discusión

La estenosis de uretra posterior es una patología que se presenta con relativa frecuencia.¹⁵ El origen puede ser dividido en 2 grandes grupos: origen traumático y secundario a procedimientos. La de origen traumático, se presenta hasta en el 3%-25% de las fracturas de pelvis y está relacionado con la caída a horcajadas y la fractura de Maligne. La de origen iatrogénico¹⁶ hasta en un 41% de veces es secundario a procedimientos endourológicos que cada vez son más frecuentes como la resección transuretral de próstata o secundario a radiación.¹⁷ En el caso de este estudio, el 61% fue origen traumático y el 39% de origen iatrogénico, porcentajes que con el paso del tiempo tienden a ser más homogéneos.

Para elegir el tipo de abordaje y la técnica es necesario individualizar el paciente.^{18,19} Debido al difícil acceso de la uretra posterior; desde 1976, Turner-Warwick²⁰ describió el uso de la uretroplastia transpúbica y posteriormente el abordaje fue perfeccionado por Webster y Ramon²¹ quienes describieron maniobras adicionales a la pubectomía para

ganar longitud y permitir una mejor exposición del área de la anastomosis. Con eso se logra ganar hasta 5cm de longitud.^{4,22}

La cirugía ofrece tasas de éxito tan altas como el 98% como los describe Koraitim⁹ en la serie descrita de 64 pacientes y que se relaciona con lo encontrado en el estudio. Por la relación anatómica de la uretra posterior con la vasculatura²³ y los mecanismos de continencia²⁴ la principal preocupación a parte de desobstruir al paciente, es dejarlo continente y sin disfunción eréctil.^{25,26}

Mathur¹¹ reporta tasas de incontinencia del 31%, impotencia en el 25%, re-estenosis 12,5%, infección 18,5% y ninguna relacionada con la pubectomía. En el caso de este estudio, el porcentaje de incontinencia fue del 38% (5 pacientes), pero solo 2 presentaron incontinencia permanente y en ese caso, la etiología fue secundaria a los procedimientos. El dolor crónico se presentó en el 30% de los pacientes y ninguno presentó alteración en la marcha a causa de la pubectomía, complicaciones que a la fecha no se mencionan en ningún estudio y que pueden generar temor en los urólogos que emplean esa técnica para reconstrucción. De ahí que el abordaje multidisciplinario en conjunto con ortopedia en algunos casos sea necesario.

Conclusiones

Pacientes que tengan estenosis compleja luego de trauma pélvico por ruptura de uretra posterior, prostatectomía radical o cirugía por hiperplasia prostática con uretroplastias fallidas, pueden requerir resección del pubis para una adecuada exposición y mejorar el resultado de la uretroplastia sin consecuencias o complicaciones derivadas de la pubectomía.

La reconstrucción uretral por un abordaje transpúbico es una opción para el tratamiento de lesiones crónicas y complejas de la uretra, tanto posterior como en el caso de la estrechez bulbomembranosa. En esa serie de casos, las complicaciones coinciden con lo descrito en la literatura, pero el impacto funcional en cuanto a la marcha no fue observado y los beneficios sobre una reconstrucción urológica exitosa, superó los riesgos musculoesqueléticos para una cirugía de esa envergadura.

La realización de ese tipo de procedimientos por equipos interdisciplinarios consolidados y conformados por urólogos expertos en cirugía reconstructiva de la uretra y ortopedistas con experiencia en cirugía de pelvis, podría permitir disminuir los riesgos y aumentar las posibilidades de éxito.

Responsabilidades éticas

Protección de personas y animales. Los autores declaran que para esta investigación, no se han realizado experimentos en seres humanos ni en animales.

Confidencialidad de los datos. Los autores declaran que han seguido los protocolos de su centro de trabajo sobre la publicación de datos de pacientes.

Derecho a la privacidad y consentimiento informado. Los autores declaran que en este artículo no aparecen datos de pacientes.

Conflictos De Interés

No existen.

Financiación

Recurso logístico y humano propios.

Bibliografía

- 1 Turner-Warwick R. Complex traumatic posterior urethral strictures. *Trans Am Assoc Genitourin Surg* 1976;68:60-72
- 2 Webster GD, Sihelnik S. The management of strictures of the membranous urethra. *J Urol* 1985;134(03):469-473
- 3 Gelman J. Tips for successful open surgical reconstruction of posterior urethral disruption injuries. *Urol Clin North Am* 2013; 40(03):381-392
- 4 Sharma D, Goetz L, Rampaul M, Bajrangee G, Ayoung-Chee P, Ramsoobhag K. Surgical atlas: anastomotic urethroplasty. *BJU Int* 2006;97(05):1122
- 5 Koraitim MM. On the art of anastomotic posterior urethroplasty: a 27-year experience. *J Urol* 2005;173(01):135-139
- 6 Koraitim MM. The combined perineo-abdominal transpubic urethroplasty. *Arab J Urol* 2015;13(01):24-26
- 7 Flynn BJ, Delvecchio FC, Webster GD. Perineal repair of pelvic fracture urethral distraction defects: experience in 120 patients during the last 10 years. *J Urol* 2003;170(05):1877-1880
- 8 Kardar AH, Sundin T, Ahmed S. Delayed management of posterior urethral disruption in children. *Br J Urol* 1995;75 (04):543-547
- 9 Joshi PM, Barbagli G, Batra V, et al. A novel composite two-stage urethroplasty for complex penile strictures: A multicenter experience. *Indian J Urol* 2017;33(02):155-158
- 10 Koraitim MM. Transpubic urethroplasty revisited: total, superior, or inferior pubectomy? *Urology* 2010;75(03):691-694
- 11 Mathur RK, Tiwari NS, Odiya SA. Transpubic urethroplasty: a single center experience. *Adv Urol* 2014;2014:826710
- 12 Sangkum P, Levy J, Yafi FA, Hellstrom WJG. Erectile dysfunction in urethral stricture and pelvic fracture urethral injury patients: diagnosis, treatment, and outcomes. *Andrology* 2015;3(03): 443-449
- 13 Gupta NP, Mishra S, Dogra PN, Yadav R, Seth A, Kumar R. Transpubic urethroplasty for complex posterior urethral strictures: a single center experience. *Urol Int* 2009;83(01):22-26
- 14 Petrou SP, O'Connor MI. Urological assistance during therapeutic pubectomy. *J Urol* 2001;165(04):1185-1187
- 15 Mangera A, Osman N, Chapple C. Evaluation and management of anterior urethral stricture disease. *F1000 Res* 2016;5:5
- 16 Rocco NR, Zuckerman JM. An update on best practice in the diagnosis and management of post-prostatectomy anastomotic strictures. *Ther Adv Urol* 2017;9(05):99-110
- 17 Treatment of Radiation-Induced Urethral Strictures. - PubMed - NCBI [Internet]. [citado el 25 de junio de 2017]. Disponible en: <https://www.ncbi.nlm.nih.gov/pmc/articles/PMC27908375/>
- 18 Bayne DB, Gaither TW, Awad MA, Murphy GP, Osterberg EC, Breyer BN. Guidelines of guidelines: a review of urethral stricture evaluation, management, and follow-up. *Transl Androl Urol* 2017;6(02):288-294
- 19 Soliman MG, Abo Farha M, El Abd AS, Abdel Hameed H, El Gamal S. Dorsal onlay urethroplasty using buccal mucosa graft versus penile skin flap for management of long anterior urethral strictures: a prospective randomized study. *Scand J Urol* 2014; 48(05):466-473
- 20 Turner-Warwick R. The use of the omental pedicle graft in urinary tract reconstruction-. *J Urol* 1976;116(03):341-347

- 21 Webster GD, Ramon J. Repair of pelvic fracture posterior urethral defects using an elaborated perineal approach: experience with 74 cases. *J Urol* 1991;145(04):744-748
- 22 Webster GD, Peterson AC. Simple perineal and elaborated perineal posterior urethroplasty. *Arab J Urol* 2015;13(01):17-23
- 23 Babaei AR, Safarinejad MR, Kolahi AA. Penile revascularization for erectile dysfunction: a systematic review and meta-analysis of effectiveness and complications. *Urol J* 2009;6(01):1-7
- 24 Dalpiaz O, Mitterberger M, Kerschbaumer A, Pinggera GM, Bartsch G, Strasser H. Anatomical approach for surgery of the male posterior urethra. *BJU Int* 2008;102(10):1448-1451
- 25 Orabi S. Transpubic posterior urethroplasty via perineal approach in children: a new technique. *J Pediatr Urol* 2012;8(04):393-400
- 26 Contreras R, García H, Robayo J. Experiencia en el manejo de la estrechez uretral en un centro de tercer nivel en Colombia. *Urol Colomb.* 2017;26(02):98-103