

# Reparación del tendón extensor pollicis longus, mediante la técnica del lazo con el extensor pollicis brevis

## *Extensor Pollicis Longus Tendon Repair, Using the Loop Technique with the Extensor Pollicis Brevis*

José María Abad Morenilla<sup>1</sup> Ángel Sutil Blanco<sup>1</sup> David Varillas Delgado<sup>2</sup> Fernando García de Lucas<sup>1</sup>

<sup>1</sup>Servicio de Cirugía Ortopédica y Traumatología, Hospital FREMAP, Majadahonda, Madrid, España

<sup>2</sup>Servicios Auxiliares VEMESA, Unidad de Investigación, Hospital FREMAP, Majadahonda, Madrid, España

Address for correspondence José María Abad Morenilla, Servicio de Cirugía Ortopédica y Traumatología, Hospital FREMAP, Majadahonda, Madrid, España (e-mail: angel\_sutil@fremap.es; angelsut23@gmail.com; jmaria\_abad@fremap.es).

Rev Iberam Cir Mano 2018;46:12–19.

### Resumen

**Introducción** Se presenta una alternativa quirúrgica a las técnicas convencionales para reparación de lesiones por herida o por mecanismo cerrado del tendón EPL, denominada lazo transfixiante y continuo; el cual emplea el tendón de anclaje motor procedente del músculo EPB (*Extensor Pollicis Brevis*). El objetivo fundamental del estudio fue explicar el desarrollo de esa técnica y los resultados satisfactorios que muestra en la reparación de las lesiones completas del EPL.

**Material y método** Se describe un nuevo nudo, conocido como lazo transfixiante y continuo, el cual emplea el tendón de anclaje motor procedente del músculo EPB (*Extensor Pollicis Brevis*), uniendo el tendón EPL lesionado con el tendón EPB, envolviendo a éste, sin desinsertar la unidad motora del EPB, recuperando con ello la función extensora del primer dedo de la mano. Se seleccionó una serie de 10 casos de rotura del EPL reparados con esa técnica, en contexto de accidente laboral. Se tomaron como variables; edad, profesión, sexo, lateralidad, dominancia, mecanismo lesional, momento de la intervención y presencia de lesiones asociadas. Seis de los casos se produjeron por mecanismo lesional cerrado (60%), y los 4 casos restantes mediante herida (40%).

**Resultados.** Al finalizar el proceso, 9 pacientes presentaron como resultado curado (90%), mientras que sólo 1 de ellos resultado baremo (10%). No se observaron diferencias entre la extremidad sana y la extremidad operada en movilidad y en cuanto a resultados funcionales mediante tres mediciones; prensión, pinza terminoterminal y pinza lateral.

**Discusión** el lazo continuo transfixiante para la reparación de lesiones del tendón EPL empleando el tendón EPB es un procedimiento que genera un rango funcional efectivo. Aporta unos resultados satisfactorios, en cuanto a la funcionalidad objetivada a través de test biomecánicos, alcanzando adecuada tasa de reincorporación laboral.

### Palabras Clave

- ▶ reparación del tendón extensor pollicis longus
- ▶ transferencias tendinosas en la mano
- ▶ extensor pollicis longus

received  
November 26, 2017  
accepted  
February 8, 2018  
published online  
April 16, 2018

DOI <https://doi.org/10.1055/s-0038-1639512>.  
ISSN 1698-8396.

Copyright © 2018 Thieme Revinter  
Publicações Ltda, Rio de Janeiro, Brazil

License terms



**Abstract**

**Introduction** There are many conventional techniques for repairing the EPL tendon (*extensor pollicis longus*). A surgical alternative is presented to these techniques for repair of open or closed mechanism of injury of EPL tendon, called transfixiant continuous loop; which uses the EPB (*extensor pollicis brevis*) as a motor unit. The main objective of the study, was to explain the development of this technique and the good results shown in the repair of the complete injuries of EPL.

**Material and Methods** A new knot is described, known as a transfixiant and continuous loop, which uses the motor anchorage tendon from the EPB muscle, uniting the tendon injured with the EPB tendon, wrapping it without uninsert the motor unit of EPB, thus recovering the function. We selected a serie of 10 cases of rupture of EPL repaired with this technique, in context of work accident. Were taken as variables: age, profession, sex, laterality, dominance, lesion mechanism, moment of intervention and presence of associated injuries. 6 of the cases were produced by closed mechanism (60%) and the 4 remaining cases by wound (40%).

**Results** At the end of the process, 9 patients presented as a cure result (90%), while only 1 of them result scale (10%). No difference was observed between the healthy limb and the extremity operated in the functional results by means of three measurements; grip, clamp and side caliper.

**Discussion** The transfixiant continuous loop for repairing the injuries of EPL tendon using the EPB tendon is a procedure that generates an effective functional range. It provides satisfactory results, in terms of objective functionality through biomechanical testing, reaching the right rate of labour reincorporation.

**Keywords**

- ▶ extensor pollicis longus repair
- ▶ hand tendon transfers
- ▶ extensor pollicis longus

**Introducción**

El músculo *extensor pollicis longus* (EPL), representa un importante ente funcional del primer dedo de la mano, realiza la extensión de la articulación interfalángica, así como de la articulación metacarpofalángica del pulgar, haciendo efectiva la retropulsión del mismo.<sup>1</sup>

El mecanismo lesional del tendón del EPL puede clasificarse en dos, lesiones abiertas debidas a traumatismos penetrantes, o bien lesiones cerradas, en las que están descritas múltiples situaciones; las fracturas del extremo distal de radio se asocian a roturas del EPL hasta en un 5% de casos, también existen documentadas lesiones iatrogénicas debido a la impronta de material de osteosíntesis a nivel del tubérculo de Lister. Otras causas relacionadas son tenosinovitis, artritis reumatoide y tratamiento esteroideo prolongado.<sup>1-4</sup>

Las opciones terapéuticas más utilizadas para afrontar la reparación quirúrgica de las lesiones crónicas del tendón EPL, son el empleo de injertos de interposición y las transferencias tendinosas, siendo el tendón *extensor indicis proprius* (EIP) el más usado,<sup>4-9</sup> aunque también se emplean el *abductor pollicis longus* accesorio<sup>10</sup> o el *extensor carpi radialis longus* (ECRL)<sup>11</sup> entre otros.

En relación a las técnicas de sutura empleadas, existen descritas un amplio repertorio, utilizadas para injertos de interposición o transferencias tendinosas, no así para reparaciones primarias; además de numerosos estudios de corte biomecánico que confrontan diversos tipos de suturas

entre sí; *Pulvertaft weave*, *spiral linking*, *side to side*, *end weave* y tipo lazo entre otros, comparando características como fuerza, resistencia y elasticidad de los mismos.<sup>12-17</sup>

Se ha documentado el uso de esas técnicas para la reparación aguda de lesiones del EPL,<sup>7,18</sup> sin embargo, hay situaciones en las que existe una importante pérdida de sustancia, lesiones en estadio crónico o con gran retracción del cabo tendinoso proximal (lesiones en zonas extensoras T-IV, T-V)<sup>19</sup> que exigen vías de reparación secundaria.

El objetivo de este trabajo es presentar una alternativa quirúrgica para lesiones por herida o cerradas del EPL, basado en una nueva forma de transferencia tendinosa dinámica, a través de un novedoso nudo denominado lazo transfixiante y continuo, el cual se sirve de la unidad motora procedente del tendón del músculo *extensor pollicis brevis* (EPB). Mediante ese nudo de auto-bloqueo, se solidariza el cabo distal del tendón EPL lesionado con el tendón EPB, el cual mantiene su integridad al no requerir la desinserción del mismo. Con esa maniobra, se recupera la función extensora del primer dedo de la mano. Se analizarán los resultados clínicos y funcionales obtenidos con esa técnica.

**Material y método**

Para poner de manifiesto el desarrollo clínico de la técnica, se efectuó un estudio observacional descriptivo sobre una serie de 10 casos con diagnóstico de rotura de tendón EPL,

analizando de forma retrospectiva los resultados clínicos y laborales durante un periodo de seguimiento total de 12 meses desde la intervención.

El estudio se aprobó por el comité ético del Hospital, con referencia (TC\_14/2016).

Los pacientes incluidos en el estudio fueron trabajadores asegurados por la mutua de accidentes laborales en edad laboral, que presentaron lesiones completas del tendón EPL, ya sean por traumatismos penetrantes inciso-contusos, o mediante un mecanismo cerrado sin herida. El diagnóstico de la rotura atendió a parámetros clínicos; incapacidad funcional para la extensión de la articulación interfalángica del primer dedo y ecográficos como prueba de imagen complementaria, para comprobar la existencia de solución de continuidad en el tendón EPL.

Se excluyeron del estudio pacientes que no se encontraban en edad laboral en el momento de la lesión, ausencia de diagnóstico clínico-ecográfico, negación explícita para participación en el estudio, y aquellos que presentaban contraindicaciones para la ejecución de la técnica como lesiones masivas en el miembro, traumatismos que involucren tanto al tendón EPL como al tendón donante EPB, y lesiones distales a zona T-III (articulación metacarpo-falángica).

Se presentaron 10 casos, los cuales fueron intervenidos mediante la técnica de lazo continuo transfixiante al EPB, usando en el 100% de los casos ese tendón. Siete hombres y 3 mujeres.

La edad media de los pacientes de la muestra promedió un valor de 57,4 años ( $\pm 14,9$  años), con un rango de 51 años (36–87). La edad media de los hombres fue de 52,71 años ( $\pm 11,5$  años) y de las mujeres correspondió a 68,33 años ( $\pm 18,5$  años).

La demanda laboral evaluada según el modelo Demanda-Control (DC) de Karasek<sup>20</sup> de los casos incluidos en el estudio fue: 4 que presentaron demanda laboral media (40%), 4 casos con demanda laboral baja (40%) y 2 con demanda laboral alta (20%). Desglosando por sexos, en los casos de los hombres, 4 presentaban demanda laboral media (57,1%, 2 cristaleros, 1 conductor y 1 cocinero), 2 tuvieron demanda laboral alta (28,6%, carnicero y montador) y solo 1 presentó demanda laboral baja (14,3% comercial de ventas). Las mujeres presentaron demanda laboral baja (100%, 1 empresaria y 2 supervisoras) (► Fig. 1).

En lo que respecta al lado lesionado, se obtuvieron 7 casos con afectación del lado derecho (70%), mientras que 3 casos tenían afectado el lado izquierdo (30%). La dominancia muestra que 9 de ellos fueron diestros (90%) y únicamente 1 zurdo (10%). De los 6 casos que se lesionaron en la mano dominante, 5 se habían producido la lesión por mecanismo cerrado (83,3%), mientras que 1 paciente mediante herida (16,7%), y los restantes 4 casos que tenían la lesión en la mano no dominante, 3 fueron producidos por herida (75%), mientras que 1 fue producido por mecanismo cerrado (25%); ► Fig. 2.

En cuanto a la causa de la lesión del EPL, en 6 casos ocurrió por mecanismo de lesión cerrado (60%), y en los 4 casos restantes se produjo mediante herida con traumatismos penetrantes (40%).

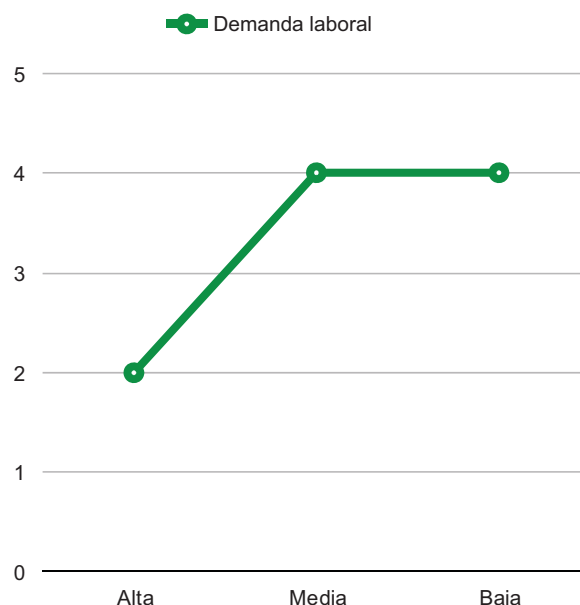


Fig. 1 Gráfica que muestra la distribución de los pacientes en función de la demanda laboral de sus respectivos trabajos.

En la relación existente en esos casos de lesión cerrada o por herida, con la dominancia o no dominancia, se encontraron que de los 6 casos de lesión cerrada, 5 fueron en dominancia (83,3%) mientras que solo 1 no dominante (16,7%). En los casos en los que se produjo herida, de los 4 en total, 1 fue en dominancia (25%) y 3 en no dominancia (75%). De los 6 casos producidos por lesión cerrada, se desglosaron en 4 casos en el lado derecho (66,7%) y 2 en el lado izquierdo (33,3%), mientras que de los casos producidos por heridas (4), 3 ocurrieron en el lado derecho (75%) y 1 en el lado izquierdo (25%).

En esa casuística, se han seleccionado casos con pocas lesiones asociadas o muy concretas en relación al área anatómica y los daños causados al EPL. En ese sentido, en 9 casos no se presentaron con lesiones asociadas al EPL (90%) y solo una lesión tendinosa asociada, involucrando a otro tendón extensor; el tendón EDC (*Extensor digitorum communis*) del segundo dedo (10%).

Se obtuvieron 9 pacientes que no presentaron fracturas asociadas (90%), mientras que 1 caso sí presentó (10%), siendo una fractura de extremo distal de radio.

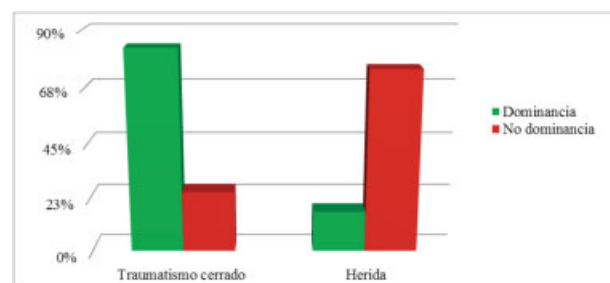
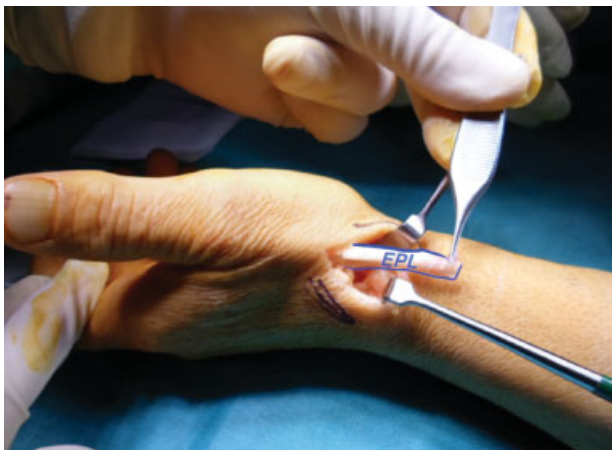

Fig. 2 Casos de dominancia y no dominancia en la etiología de la lesión.

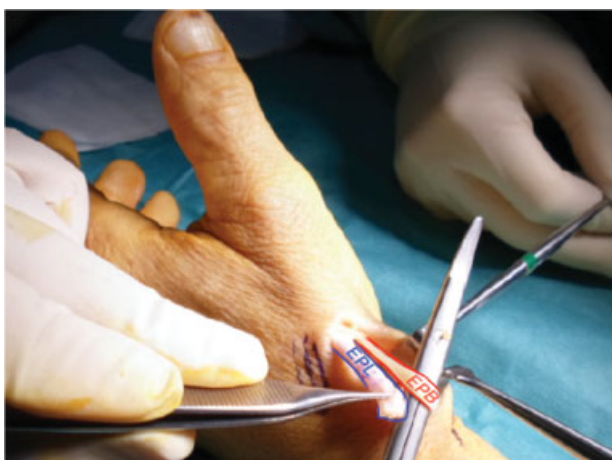
### Técnica quirúrgica

Colocación del paciente en quirófano en posición de decúbito supino, extensión de la extremidad lesionada en una mesa de mano. Las intervenciones se realizaron bajo bloqueo de anestesia regional y situación de isquemia de miembro con torniquete a nivel de tercio medio de brazo.

- Realización de incisión cutánea oblicua de unos 3–4 cm de longitud aproximadamente sobre zona de lesión a nivel de tendón EPL y la zona donde discurre el tendón EPB, que va a suponer la unidad motora de la transferencia.
- Posteriormente, localización del cabo distal del tendón EPL lesionado (►Fig. 3), liberándolo de tejido cicatricial circundante, durante el proceso las ramas del nervio radial superficial son identificadas y protegidas. Identificación de primera corredera extensora es el siguiente paso, realizando apertura de la misma para rescatar el tendón EPB donante, independizándolo del tendón *Abductor pollicis longus* (APL) (►Fig. 4).
- Las articulaciones interfalángica y metacarpofalángica del primer dedo, se mantienen en extensión y la articulación radio-carpiana en posición funcional, con el objetivo de acercar al área de trabajo el segmento distal del EPL



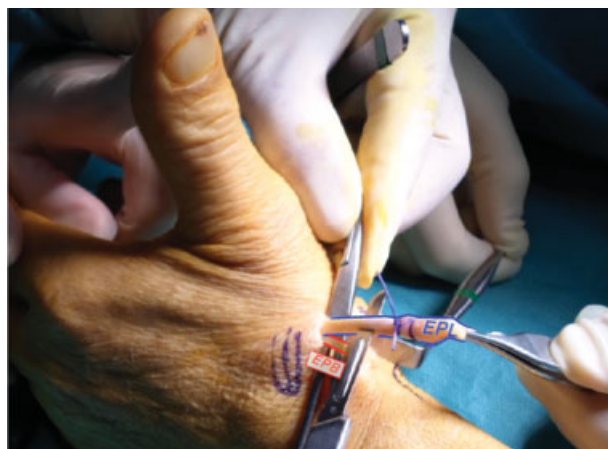**Fig. 3** Cabo distal de tendón EPL expuesto.



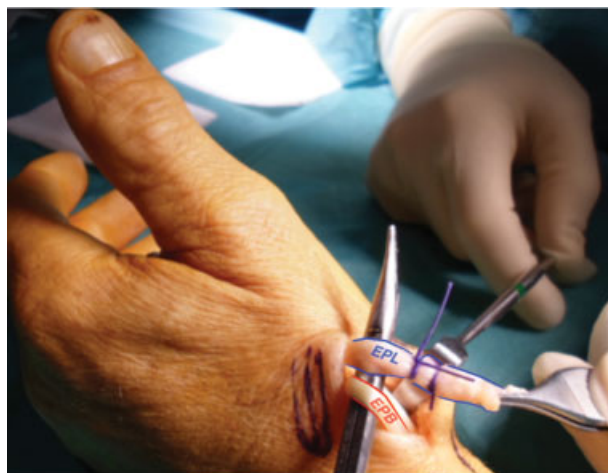**Fig. 4** Apertura del primer compartimento extensor, localizando la unidad motora, el tendón EPB.

lesionado; pudiendo así calcular la tensión definitiva durante la ejecución de la técnica.

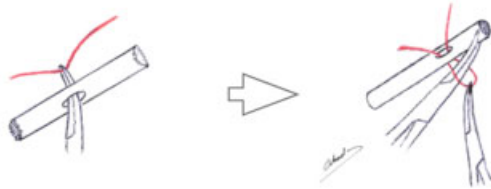
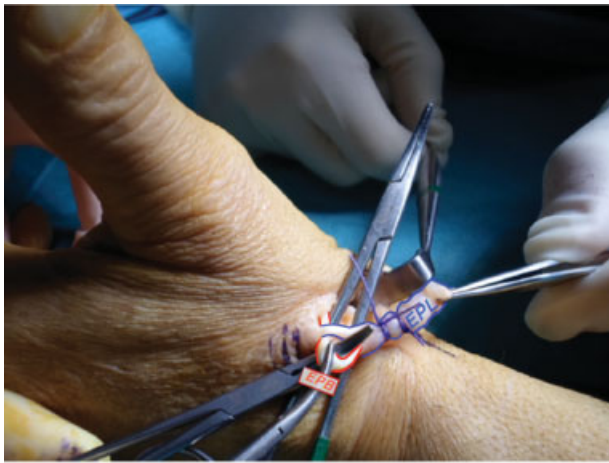- Mediante dos puntos de sutura de material no reabsorbible Ethicon Prolene™ 4/0, se delimita un segmento distal de entidad suficiente para realizar una transfixión en ojal que atraviesa el centro del tendón EPL. Esos puntos previenen la dislaceración longitudinal del extremo tendinoso, tras la realización de la fenestración del EPL (►Figs. 5 y 6), a través del cual pasa el tendón donante EPB a modo de lazo; ya que se respeta la inserción distal del mismo (►Fig. 7).
- Tras pasar el lazo del EPB a través del foramen en el EPL empleando una pinza hemostática o tipo Kocher, se rescata la punta del segmento distal del EPL haciéndolo discurrir a través del lazo del tendón EPB (►Figs. 8–9). De esa manera, se realiza un auto-bloqueo del lazo, de la unidad motora del EPB atrapando el cabo distal del tendón EPL lesionado (►Fig. 10). Finalmente, el lazo es reforzado con suturas discontinuas no reabsorbibles Ethicon Prolene™ 4/0 (►Fig. 11).



**Fig. 5** Transfixión del segmento distal del tendón EPL receptor, protegiendo la punta proximal con dos puntos no reabsorbibles Ethicon Prolene™ 4/0.



**Fig. 6** Transfixión del segmento distal del tendón EPL finalizada, junto con tendón EPB donante, cuya inserción se mantiene íntegra.

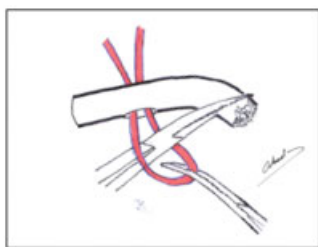
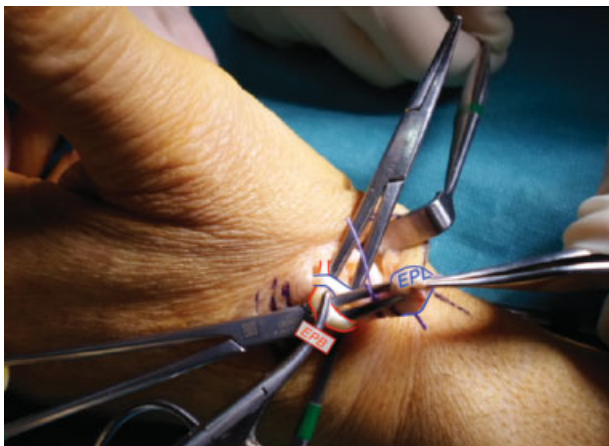


**Fig. 7** (A) A través del ojal del EPL, se hace pasar el lazo del tendón EPB. (B) Dibujo de la pasada del lazo a través del ojal.

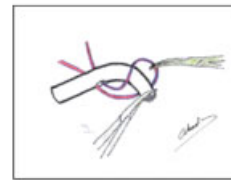
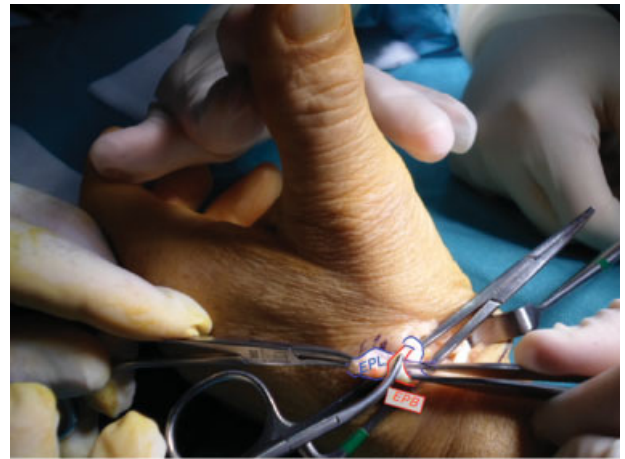
- El tejido excedente del extremo proximal del tendón receptor EPL es extirpado.

El protocolo postoperatorio y de tratamiento rehabilitador implantado en los pacientes intervenidos mediante esa técnica consistió en:

-



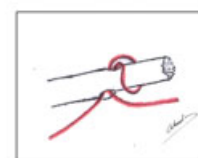
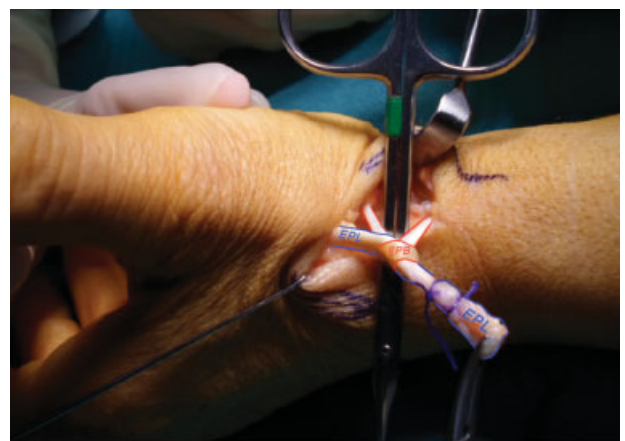
**Fig. 8** (A) Mediante una pinza Kocher, se rescata la punta proximal del cabo distal del EPL para hacerlo discurrir a través del lazo del EPB. (B) Dibujo del paso del cabo distal del EPL a través del EPB.



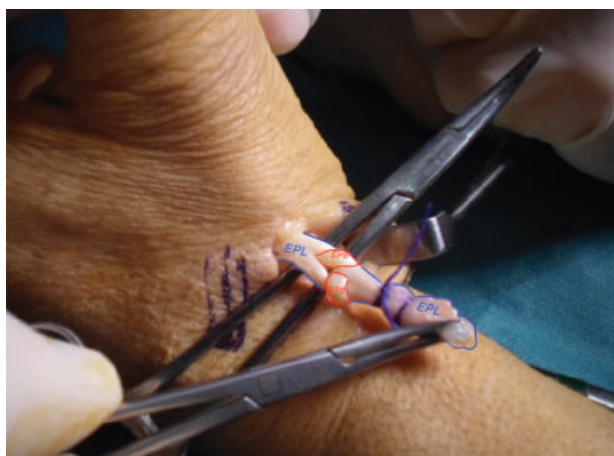**Fig. 9** (A) La punta del cabo distal del EPL penetra completamente a través del lazo del EPB. Interfalángica y metacarpofalángica se mantienen en extensión, radiocarpiana en posición funcional. (B) Dibujo del paso del cabo distal del EPL a través del EPB.

Inmovilización durante 2 semanas con férula de yeso dorsal tras intervención, con el primer dedo en extensión de articulación interfalángica y metacarpofalángica, con radiocarpiana en posición funcional, manteniendo la posición en la que se ha realizado la técnica de reparación.

- Inicio de balance articular pasivo, permitido a partir de los 7 días de la intervención. Se realizaron movimientos activos asistidos a partir de la segunda semana;



**Fig. 10** (A) Se produce un auto-bloqueo del lazo del EPB, que atrapa de forma consistente el tendón EPL lesionado. (B) Dibujo del auto-bloqueo del lazo del EPB.



**Fig. 11** (A) Resultado final del auto-bloqueo del lazo del tendón EPB, que actuará de unidad motora para tracción del EPL lesionado. Pudiendo reforzar la estructura con puntos de sutura no reabsorbible Ethicon Prolene™ 4/0. (B) Dibujo del auto-bloqueo final.

alcanzando la restitución del balance articular activo libre completo a partir de la cuarta semana.

- Se desarrolló un programa específico de ganancia de fuerza a partir de la sexta semana post-cirugía.

El tiempo de inmovilización presentó una media de 16 días ( $\pm 6,1$  días), con un rango de 21 días (5–26). Las sesiones de rehabilitación que necesitaron los pacientes fueron 35,1 sesiones de media ( $\pm 14,9$  sesiones), con un rango de 45 sesiones (15–60).

En cuanto a las complicaciones posteriores a las intervenciones, en ninguno de los pacientes se presentaron.

Las variables analizadas en este estudio han sido:

- Valoración en el plano laboral de tiempo de baja por el proceso y resultado final del INNS [28].
- Secuelas funcionales o de otro tipo tras finalizar el seguimiento.
- Medición de la extensión final alcanzada en la articulación interfalángica del 1º dedo en el miembro intervenido y en el contralateral.
- Medición de fuerza de prensión, pinza termino-terminal y pinza lateral de la extremidad lesionada y la extremidad contralateral.

Se expresaron las variables cuantitativas del estudio mediante media y desviación estándar, mientras que las variables cualitativas se expresaron en frecuencias y tantos por ciento. Se efectuó comparativa en los análisis dinámicos mediante el test T de Student para muestras dependientes.

Los resultados con valores  $p < 0,05$  se mostraron como estadísticamente significativos.

## Resultados

El tiempo de baja de los pacientes desde la cirugía tuvo una media de 61,3 días ( $\pm 27,2$  días) con un rango de 85 días (15–100), siendo el tiempo total del proceso desde la lesión hasta el alta definitiva de 126,5 días ( $\pm 93,2$  días) y un rango de 335 días (15–350).

El dato al finalizar el proceso del resultado del Instituto Nacional de la Seguridad Social (INSS) mostró 9 pacientes con resultado curado (90%), y en 1 resultado de baremo (lesión permanente no invalidante) (10%).

Las secuelas funcionales de los pacientes del estudio, no se presentaron en 8 de los casos (80%), mientras que sí las tuvimos en los 2 casos restantes (20%), siendo secuelas leves, que se clasifican en un caso en limitación leve de movilidad de la articulación metacarpofalángica de 7º con respecto al contralateral, sin interrupción de las acciones de la vida cotidiana o laboral; mientras que otra secuela leve no invalidante se debió a una cicatriz hipertrófica en la incisión quirúrgica.

Se obtuvieron mediciones de la extensión alcanzada en la articulación interfalángica del pulgar en el miembro lesionado con respecto al contralateral con un goniómetro de mano, sin encontrar diferencias estadísticamente significativas ( $p = 0,526$ ). ► **Tabla 1**; además de pruebas funcionales empleando un dispositivo Jamar a los pacientes del estudio con el objetivo de comprobar que no se produjeron diferencias entre la extremidad sana y la extremidad operada. Se hicieron tres mediciones: prensión, pinza terminoterminal y pinza lateral. Se realizó la comparativa no mostrando diferencias estadísticamente significativas ( $p = 0,241$ ,  $p = 0,185$  y  $p = 0,317$  respectivamente), ► **Tabla 1**.

## Discusión

La importancia funcional del tendón EPL no radica solo en la efectividad para realizar la extensión del primer dedo de la mano, además es pieza fundamental para efectuar una adecuada pinza con fuerza de agarre suficiente para sostener objetos con la extremidad; ya que la retropulsión del pulgar es el paso previo para ejecutar el cierre de la pinza.<sup>21</sup>

Para la reparación quirúrgica de lesiones completas, agudas o crónicas del tendón EPL, existen numerosas técnicas descritas en la literatura. En lesiones cerradas con un período de tiempo prolongado hasta la intervención; y especialmente en zonas T-IV y T-V extensoras, la reparación primaria es poco viable debido a un mecanismo de retracción muscular y por consiguiente del respectivo cabo tendinoso proximal. Por lo que transferencias tendinosas o interposición de autoinjertos suponen soluciones para solidarizar ambos segmentos del tendón EPL lesionado. El tendón EIP supone una de las referencias más sólidas y empleadas.<sup>4,6-9,22</sup> Una desventaja podría ser la pérdida funcional residual para la extensión del segundo dedo en contraposición con trabajos que apoyan la interposición tendinosa, con el EIP como recurso, ya que sostienen que se manipularía exclusivamente el tendón dañado; como desventaja la necesidad de realizar dos

**Tabla 1** Resultados de extensión de la articulación interfalángica del primer dedo lesionado y contralateral. Así como resultados funcionales de prensión, pinza término-terminal (T/T) y pinza lateral (P/L) del miembro lesionado y contralateral

	Lesión	Extensión lesión	Extensión sano	Prensión sano	Prensión lesión	T/T sano	T/T lesión	P/L sano	P/L lesión
1	Izquierda	87°	92°	28,5 kg	18,5 kg	8,1 kg	6,8 kg	8,5 kg	7 kg
2	Derecha	90°	90°	37,8 kg	34,5 kg	10,5 kg	9 kg	8,9 kg	8,1 kg
3	Derecha	87°	90°	20,8 kg	22 kg	6,7 kg	5,9 kg	5,1 kg	4,8 kg
4	Derecha	90°	95°	16,6 kg	13,8 kg	5 kg	5 kg	5 kg	4,2 kg
5	Derecha	89°	92°	19 kg	17 kg	5,8 kg	5,1 kg	5,7 kg	4,9 kg
6	Izquierda	86°	89°	21 kg	18,1 kg	6,7 kg	5,2 kg	5,4 kg	5 kg
7	Derecha	89°	91°	19,1 kg	17,5 kg	5,7 kg	5,5 kg	5 kg	4,6 kg
8	Derecha	87°	90°	20,4 kg	19 kg	6,9 kg	6 kg	6,2 kg	5,6 kg
9	Derecha	87°	91°	37,3 kg	36 kg	10,7 kg	10 kg	6,5 kg	6,1 kg
10	Izquierda	84°	90°	38,1 kg	34,7 kg	11,7 kg	8,1 kg	7,8 kg	6,9 kg

anastomosis con aumento de riesgo de fracaso técnico en uno de los extremos.<sup>10,23</sup>

Algunos autores abogan por otras técnicas, Lobo y col.<sup>24</sup> propone un colgajo local de alargamiento de ambos cabos tendinosos para salvar la solución de continuidad. El ECRL<sup>11</sup> y el APL<sup>10</sup> también se proponen como alternativas. El trabajo de Cui y col., encuentra resultados satisfactorios al emplear el *extensor carpi radialis brevis* (ECRB) como tendón motor donante.<sup>21</sup>

El lazo continuo transfixiante implica utilizar un novedoso lazo, dependiente de una unidad motora EPB que mantiene su inserción íntegra, por ello es continuo, y transfixiante, debido a que requiere durante la ejecución técnica, realizar un foramen longitudinal en el espesor del cabo distal del EPL por donde hacer discurrir el lazo auto-bloqueante, finalizando así esa alternativa de transferencia tendinosa dinámica término-lateral.<sup>25</sup> Postulamos el tendón EPB como unidad donante a tener en cuenta en lesiones del tendón EPL, no solo por la ubicación próxima en zonas de lesión más frecuentes del mismo en el pulgar, sino por la capacidad intrínseca que ha demostrado ese tendón para contribuir a la extensión de la articulación interfalángica (IF) del primer dedo. Diversos trabajos han descrito la presencia de variabilidad anatómica del tendón EPB, el cual en algunos sujetos, envía segmentos de inserción distales a la articulación metacarpofalángica del primer dedo alcanzando la IF.<sup>26-28</sup>

El estudio que se presenta tiene como limitación ser una serie de casos de pequeño número poblacional, aunque con un seguimiento mínimo de 12 meses. Se obtuvieron resultados clínico-laborales que refuerzan esa técnica como una alternativa válida y efectiva para la reparación de lesiones del tendón EPL. Serán necesarios estudios randomizados, incluyendo un grupo control de pacientes en los que se les haya realizado otra técnica de reparación, para así poder confrontar los resultados satisfactorios que hemos encontrado en nuestra serie.

De los seis pacientes que sufrieron lesión por traumatismo cerrado, cinco ocurrieron en la mano dominante lo puede

traducir que la carga mecánica, y la sobrecarga repetitiva sobre el EPL dominante podrían generar cambios degenerativos, que induzcan mayor riesgo para la ruptura del mismo. En referencia a los casos con herida, de cuatro, tres corresponden a la no dominante; con lo cual también se aprecia la posibilidad de que la mano dominante lesiona con cualquier útil a la no dominante provocando la sección del EPL. Ese hecho justifica que los servicios de prevención de riesgos laborales, propongan medios de protección oportunos destinados a la mano que sujeta el elemento sobre el que el trabajador interactúa, y así evitar situaciones que supongan riesgo para la lesión del EPL por traumatismo penetrante ejecutado por la mano dominante, sobre la no dominante.

A pesar de mostrar un número poblacional reducido, un caso presentó antecedente de fractura de extremo distal de radio como causa etiopatogénica de la lesión del EPL. Ese mecanismo lesional está recogido en distintas referencias bibliográficas pudiendo ocasionar hasta el 5% de los casos de sección completa del EPL.<sup>1,2</sup>

En el 60% de los pacientes no existió una intervención previa. En el 40% restante si hay cirugías previas en las que se realizó una tenorrafia término terminal primaria (2 casos) y diferida (2 casos) del EPL con fracaso funcional, condicionando su reparación definitiva tardía. Se considera la técnica del lazo útil y efectiva para la reparación de lesiones del EPL en zonas IV-V, ya sea en una situación aguda o crónica.

Se evaluaron los resultados de la técnica en función de *test* dinamométricos con dispositivo Jamar considerando prensión, pinza terminoterminal, pinza lateral, demostrando que la técnica de sutura no resta fuerza ni capacidad funcional a la extremidad operada con respecto a la extremidad sana en los pacientes del estudio. Al examen físico, el éxito técnico alcanzó el 100%, sin evidenciar complicaciones postquirúrgicas en el seguimiento. Se registraron secuelas leves no incapacitantes en 2 pacientes, un caso de limitación leve de movilidad de la articulación MCF y en otra paciente como resultado de cicatriz hipertrófica; sin ocasionar una interrupción funcional en la mano intervenida.

Todos los pacientes fueron dados de alta, con la incorporación a sus actividades profesionales, obteniendo un 90% de expedientes de curación, mientras que sólo 1 paciente resultó con calificación de baremo (10%), según la aplicación de la legislación laboral española vigente, lo que demuestra la efectividad de la técnica y el regreso a las funciones laborales de los pacientes. Este análisis nunca ha sido realizado en este tipo de lesiones, por lo que no puede compararse con otras series.

## Conclusión

Como conclusión de este estudio, se demuestra que la reparación de lesiones del EPL mediante la técnica del lazo con el EPB, es una alternativa terapéutica válida con efectividad demostrable, arrojando resultados clínico-laborales exitosos a corto-medio plazo. La aplicación de esta técnica es posible tanto en lesiones agudas como en crónicas del EPL, sin restar funcionalidad a ningún segmento de la extremidad, ya que su diseño, permite mantener continua e íntegra la inserción del tendón motor donante EPB, consiguiendo mantener su función original y activar la extensión del pulgar conjunta en un mismo gesto.

Se pone en evidencia lo novedoso del nudo en lazo para efectuar la unión de ambos tendones con solidez y eficacia, sin liberar al EPB de su inserción, consiguiendo resultados funcionales óptimos.

### Conflicto de Intereses

Los autores declaran que no hay conflicto de intereses.

## Bibliografía

- Kim CH. Spontaneous rupture of the extensor pollicis longus tendon. *Arch Plast Surg* 2012;39(06):680-682
- Figl M, Mayer M, Lederer S, Bogner R, Leixnering M. Extensor pollicis longus rupture after distal radius fracture: results of reconstruction by transposition of the extensor indicis tendon and postoperative dynamic splinting. *Wien Klin Wochenschr* 2011;123(15-16):485-487
- Naito K, Sugiyama Y, Dilokhuttakarn T, y col. A survey of extensor pollicis longus tendon injury at the time of distal radius fractures. *Injury* 2017;48(04):925-929
- Pal JN, Bera AK, Roy AN, Bari W. Palmaris longus tendon grafting for extensor pollicis longus tendon rupture by screw tip after 20 years. *J Orthop Case Rep* 2016;6(03):25-27
- Pillukat T, Prommersberger KJ, van Schoonhoven J. [Comparison of the results between reconstruction of the extensor pollicis longus tendon using a free interposition tendon graft and extensor indicis transposition]. *Handchir Mikrochir Plast Chir* 2008;40(03):160-164
- Magnussen PA, Harvey FJ, Tonkin MA. Extensor indicis proprius transfer for rupture of the extensor pollicis longus tendon. *J Bone Joint Surg Br* 1990;72(05):881-883
- Evans RB. Therapeutic management of extensor tendon injuries. *Hand Clin* 1986;2(01):157-169
- Gelb RI. Tendon transfer for rupture of the extensor pollicis longus. *Hand Clin* 1995;11(03):411-422
- Chitnis SL, Evans DM. Tendon transfer to restore extension of the thumb using abductor pollicis longus. *J Hand Surg [Br]* 1993;18(02):234-238
- Bullón A, Bravo E, Zarbahsh S, Barco R. Reconstruction after chronic extensor pollicis longus ruptures: a new technique. *Clin Orthop Relat Res* 2007;462(462):93-98
- Justan I, Dvořák Z, Kubek T, Hýža P, Stupka I, Veselý J. [Treatment of a ruptured extensor pollicis longus tendon by extensor carpi radialis longus transfer]. *Acta Chir Orthop Traumatol Cech* 2012;79(04):367-369
- Diao E, Hariharan JS, Soejima O, Lotz JC. Effect of peripheral suture depth on strength of tendon repairs. *J Hand Surg Am* 1996;21(02):234-239
- Wu YF, Cao Y, Zhou YL, Tang JB. Biomechanical comparisons of four-strand tendon repairs with double-stranded sutures: effects of different locks and suture geometry. *J Hand Surg Eur Vol* 2011;36(01):34-39
- Jeon SH, Chung MS, Baek GH, Lee YH, Kim SH, Gong HS. Comparison of loop-tendon versus end-weave methods for tendon transfer or grafting in rabbits. *J Hand Surg Am* 2009;34(06):1074-1079
- Kulikov YI, Dodd S, Gheduzzi S, Miles AW, Giddins GE. An in vitro biomechanical study comparing the spiral linking technique against the pulvertaft weave for tendon repair. *J Hand Surg Eur Vol* 2007;32(04):377-381
- Bidic SM, Varshney A, Ruff MD, Orenstein HH. Biomechanical comparison of lasso, Pulvertaft weave, and side-by-side tendon repairs. *Plast Reconstr Surg* 2009;124(02):567-571
- Pulvertaft RG. Tendon grafts for flexor tendon injuries in the fingers and thumb; a study of technique and results. *J Bone Joint Surg Br* 1956;38-B(01):175-194
- Adler L, Blazar P, Lee B. Acute attenuation of the extensor pollicis longus tendon. A case report. *Clin Orthop Relat Res* 1997;(345):171-173
- Kleinert HE, Verdan C. Report of the Committee on Tendon Injuries (International Federation of Societies for Surgery of the Hand). *J Hand Surg Am* 1983;8(5 Pt 2):794-798
- <https://es.scribd.com/document/47698551/ntp-177>
- Cui S, Yang G, Li Q, y col. Tendon transfer to restore the extension of the thumb using the extensor carpi radialis brevis: A long-term follow-up. *J Plast Reconstr Aesthet Surg* 2017;70(11):1577-1581; [ Epub ahead of print ]. Doi: 10.1016/j.bjps.2017.07.002
- Noorda RJP, Hage JJ. Extensor indicis proprius transfer for loss of extensor pollicis longus function. *Arch Orthop Trauma Surg* 1994;113(06):327-329
- Magnell TD, Pochron MD, Condit DP. The intercalated tendon graft for treatment of extensor pollicis longus tendon rupture. *J Hand Surg Am* 1988;13(01):105-109
- Lobo-Escolar L, López Moreno I, Montoya MP, Bosch-Aguilá M. Functional Recovery Following an L-Lengthening Local Tendon Flap for Extensor Pollicis Longus Chronic Ruptures. *J Hand Surg Am* 2017;42(01):e41-e47
- Abad JM, Garcia-Lopez I, Torrejón EF, Garcia de Lucas F. A loop suture for dynamic tendon transfer in the repair of chronic or acute extensor pollicis longus ruptures. *Tech Hand Up Extrem Surg* 2014;18(02):62-65
- Strauch RJ, Strauch CB. Extensor pollicis brevis tendon can hyperextend thumb interphalangeal joint in absence of extensor pollicis longus: Case report and review of the literature. *World J Orthop* 2016;7(07):448-451
- Brunelli GA, Brunelli GR. Anatomy of the extensor pollicis brevis muscle. *J Hand Surg [Br]* 1992;17(03):267-269
- Alemohammad AM, Yazaki N, Morris RP, Buford WL, Viegas SF. Thumb interphalangeal joint extension by the extensor pollicis brevis: association with a subcompartment and de Quervain's disease. *J Hand Surg Am* 2009;34(04):719-723