Erkennen und individuell behandeln

Hereditäres und erworbenes von-Willebrand-Syndrom

Das von-Willebrand-Syndroms (VWS) stellt aufgrund seines heterogenen Erscheinungsbilds eine Herausforderung für Diagnostik und Behandlung dar. Es erfordert einen individualisierten Behandlungsansatz und gegebenenfalls ein fein abgestimmtes Management von Blutungs- und Thromboserisiko. So sollte zum Beispiel bei der Substitutionstherapie mit von-Willebrand-Faktor-(VWF) Konzentraten eine Überladung mit Faktor VIII (FVIII) vermieden werden, um eine prothrombogene Situation nicht zu verstärken. Auf einem Symposium im Rahmen des GTH-Kongresses 2017 wurde das mitunter komplexe Vorgehen bei Patienten mit kongenitalem VWS wie auch erworbenem VWS in Verbindung mit kardialen Grunderkrankungen vorgestellt und diskutiert.

Hereditäres VWS

Das angeborene VWS beruht auf einem quantitativen oder qualitativen Defekt des für die Blutstillung wichtigen VWF und ist mit einer Prävalenz von 0,6–1,3% die häufigste angeborene hämorrhagische Hämostasestörung (1). Zahlreiche Formen des VWS verlaufen meist klinisch inapparent: „Nur etwa jeder zehnte Betroffene wird klinisch manifest", informierte Priv.-Doz. **Jürgen Koscielny**, Berlin. Zu den typischen Symptomen zählen rezidivierende Epistaxis, Hämatome, Menorrhagie, verstärkte Blutungen bei Verletzungen sowie verlängerte operationsassoziierte und perioperative Blutungen (1).

Die Routinediagnostik ist beim VWS oft nicht ausreichend, und die Diagnosestellung basiert auf einer detaillierten persönlichen und familiären standardisierten Blutungsanamnese sowie weiterführenden Labortests, welche insbesondere Anomalitäten des VWS und/oder des FVIII darstellen (1, 2). Zu beachten ist, dass der Alterungsprozess mit Änderungen im Gerinnungssystem einhergeht. „Hämostasefördernde Faktoren wie Fibrinogen, FVIII und VWF steigen mit zunehmendem Lebensalter an", informierte Dr. **Ute Scholz**, Leipzig (3). Dabei ist zu bedenken, dass die Normbereiche auf jüngere Menschen adjustiert sind. Bei der Diagnose eines VWS sollten laut Scholz regelhaft erweiterte Tests u.a. mit Bestimmung von VWF-Antigen, VWF-Aktivität, VWF-Kollagenbindungsaktivität und FVIII zum Einsatz kommen. Bei Verdacht auf einen Defekt des VWF wird eine Multimeren-Analyse des VWF notwendig. Ggf. kann dann eine weiterführende molekulargenetische Untersuchung indiziert sein.

Hereditäres VWS in der Schwangerschaft

In jüngster Zeit wurde die Bedeutung eines quantitativ ausreichenden und qualitativ intakten VWF im Rahmen einer Schwangerschaft erkannt (4, 5). Wie Prof. **Carl-Erik Dempfle**, Mannheim, erläuterte, verlaufen Schwangerschaften üblicherweise auch bei Frauen mit VWS unproblematisch, da der VWF-Spiegel typischerweise während der Schwangerschaft ansteigt (6). Blutungen sind daher eher in der Frühschwangerschaft und postpartal zu erwarten. Die von Dempfle vorgestellten Kasuistiken und Fallberichte in der Literatur (7) verdeutlichen jedoch, dass die Normalisierung des VWF-Spiegels bei einzelnen Schwangeren ausbleiben kann: In diesen Situationen erhöht sich das Blutungsrisiko. Ursächlich kann z. B. eine vermehrte VWF-Clearance sein (8).

Kasuistik: Vorliegen zweier heterozygoter Mutationen im VWF-Gen

Eine alternative Ursache für den fehlenden VWF-Anstieg in der Schwangerschaft verdeutlicht die Kasuistik einer 38-jährigen Patientin (VWS Typ 1), deren erhöhte Blutungsneigung seit der Kindheit bekannt war. Sie hatte bereits bei vorangegangenen Operationen und der ersten Entbindung eine VWF-Substitution erhalten. Die Labordiagnostik ergab mit einem VWF-Antigen von 16% und einer VWF-Aktivität von 18% einen außergewöhnlich niedrigen VWF-Spiegel. In der molekulargenetischen Analyse wurden zwei heterozygote Mutationen im VWF-Gen (c.7390C>T, pArg2464Cys in Exon 43, c.4751A>G, pTyr1584Cys in Exon 28) ermittelt, die beide ein VWS vom Typ 1 auslösen. Diese Patientin wurde als doppelt heterozygot klassifiziert. Der VWF stieg während der Schwangerschaft nur auf ca. 30% an, da die normalerweise durch das unmutierte Allel induzierte kompensatorische VWF-Produktion weitgehend ausblieb (▶Tab. 1). Im Schwangerschaftsverlauf traten keine Blutungskomplikationen auf. Es wurden direkt vor der Sectio sowie 24 und 48 Stunden postoperativ je 2 000 I.E. VWF-Konzentrat substituiert und die Entbindung auf diese Weise komplikationslos beendet.

Fazit Nr. 1

- Patientinnen mit VWS sollten während der Schwangerschaft überwacht werden, um den VWF- und FVIII-Verlauf zu verfolgen und einen ausreichenden Spiegel bei Entbindung sicherzustellen (5).
- Bei Patientinnen ohne adäquaten VWF-Anstieg in der Schwangerschaft oder bei Blutungen bereits während der Schwangerschaft und/oder bei der Entbindung sollte eine Behandlung z. B. mittels Desmopressin (DDAVP) oder eine VWF-Substitution erfolgen, wenn DDAVP unwirksam oder kontraindiziert ist (5).
- Bei längerfristiger VWF-Substitution in einer bereits per se prothrombotischen Situation ist eine FVIII-Überladung zu vermeiden und bevorzugt ein VWF-Präparat mit geringem FVIII-Gehalt zu erwägen (9).

Erworbenes VWS in Kardiologie und Herzchirurgie

Patienten mit Herzklappenerkrankungen, Herzunterstützungssystemen, ECMO (extrakorporale Membranoxygenierung) und Kinder mit einigen Formen schwerer kardialer Erkrankungen können häufig ein erworbenes VWS entwickeln (10). Scholz wies darauf hin, dass sich diese Anomalie bei Patienten mit Aortenstenosen nach TAVI (transaortic valve implan-

In Verantwortung der Verlagsredaktion

Dieses Dokument wurde zum persönlichen Gebrauch heruntergeladen. Vervielfältigung nur mit Zustimmung des Verlages.

In Verantwortung der Verlagsredaktion

Tab. 1 Verlauf der Hämostaseparameter in der Schwangerschaft bei einer 38-jährigen Patientin mit von-Willebrand-Syndrom Typ 1.

	Außerhalb der Schwangerschaft	16. SSW	34. SSW	2 Wochen nach Entbindung
Quick (%)	114	112	130	98
aPTT (s)	33	33	26	31
F VIII (%)	40	80	104	47
vWF-Antigen (%)	16	23	31	17
vWF-Aktivität (%)	18	25	30	16
PFA-EPI (s)	> 300	> 300	> 300	> 300
Thrombozyten (1/nl)	210	237	169	319

tation) bzw. nach Beendigung der ECMO meist normalisiert, im Vorfeld jedoch Blutungskomplikationen auslösen und das Management dieser Patienten komplizieren kann (11–15).

Bei der Behandlung von Blutungen im Zusammenhang mit einem erworbenen VWS bei kardiovaskulären Grunderkrankungen habe sich bei einigen Patienten die Substitution mit VWF-Präparaten als wirksam gezeigt, in Abhängig von Dosis und Frequenz (16), allerdings sei dies eine Anwendung außerhalb des zugelassenen Indikationsbereichs. Kommt ein solches Präparat zum Einsatz, sollte die unterschiedliche VWF/FVIII-Ratio der Präparate beachtet werden. Insbesondere bei längerfristiger Substitutionstherapie empfahl Scholz die Verwendung eines FVIII-armen VWF-Präparats, um eine FVIII-Akkumulation zu vermeiden.

VAD-Implantationen nehmen stark zu

Die Zahl der VAD (ventricular assist device) -Implantationen ist seit der Jahrtausendwende stark angestiegen (▶Abb. 1): „Weltweit werden derzeit rund 8 000 VAD jährlich implantiert", informierte Prof. **Sophie Susen**, Lille.

Herzinsuffiziente Patienten mit VAD sind häufig durch eine VWF-Degradation mit Verlust der hochmolekularen Multimere (HMWM) charakterisiert (13). Ursächlich ist die für einen ausreichenden kardialen Output erforderliche hohe Rotationsgeschwindigkeit der VAD. Aufgrund der erhöhten Scherkräfte führt dies zur Entfaltung und Proteolyse des VWF (11). Dabei ist die Implantation von LVAD (left ventricular assist device) mit erhöhten Blutungsraten assoziiert. Laut einer Analyse von > 900 Implantationen des Heart Mate II handelt es sich hierbei in fast der Hälfte aller transfusionspflichtigen Komplikationen um gastrointestinale Blutungen (45%) (17), welche noch Monate nach der Implantation auftreten können (18, 19). Blutungen aus den Operationswunden und Epitaxis sind dagegen mit 12% bzw. 4% seltener (17). „Nicht-chirurgisch bedingte Blutungen gehören also zu den häufigsten Komplikationen nach LVAD-Implantation. Sie sind eine wichtige Ursache für die postoperative Morbidität und Mortalität", berichtete Susen (20).

Multimodales Blutungsmanagement

Das Management akuter Blutungen aufgrund intestinaler Angiodysplasien beinhaltet im Falle lokalisierter Läsionen einen chirurgischen, endoskopischen oder angiografischen Eingriff sowie die Gabe von Erythrozyten- und/oder Thrombozytenkonzentraten und VWF-Präparaten (21). Susen stellte die Kasuistik eines 71-jährigen Patienten nach LVAD-Implantation vor, dessen schwere refraktäre Blutungen erfolgreich durch wiederholte Gaben eines FVIII-armen VWF-Konzentrates im Rahmen des hämostatischen Gesamtkonzeptes kontrolliert werden konnten (22). Die Effektivität alternativer Ansätze zur Blutungskontrolle wie Thalidomid, Octreotid oder Statine ist in Studien nicht gesichert, sollten aber in Einzelfällen erwogen werden (23). Als wichtig bezeichnete Susen außerdem die Rezidivprophylaxe mit Gabe von VWF-Konzentraten in einer Dosierung von 40–60 IU/kg zwei- bis dreimal pro Woche.

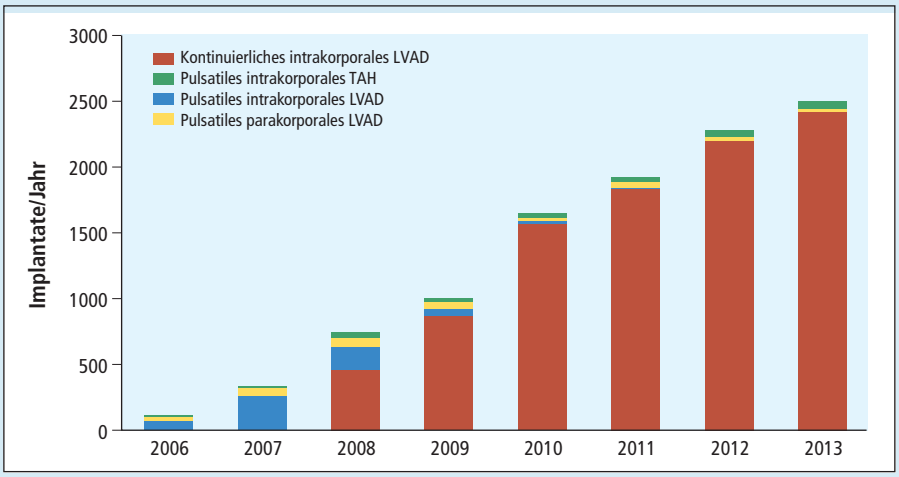

Abb. 1 Anstieg der VAD-Implantate seit 2005: Implantate von Juni 2006 bis Dezember 2013, n = 1 0542 (modifiziert nach [20]); LVAD, left ventricular assist device; TAH, total artificial heart

PHAM-Studie soll Nutzen einer prophylaktischen Substitution mit VWF klären

In Kasuistiken hat sich die VWF-Substitution zur Blutungsprävention bei Patienten nach LVAD-Implantation als sinnvoll erwiesen. Die Daten waren die Basis für die vom französischen Gesundheitsministerium und dem Unternehmen LFB unterstützte PHAM-(Prevention of Hemorrhage After implantation of Mechanical circulatory support) Studie, für die in Frankreich Patienten rekrutiert werden (24). Ziel der randomisierten klinischen Studie ist die Reduktion der Blutungsrate bei Patienten nach LVAD-Implantation durch die Prophylaxe mit einem humanen VWF-Konzen-

Dieses Dokument wurde zum persönlichen Gebrauch heruntergeladen. Vervielfältigung nur mit Zustimmung des Verlages.

© Schattauer 2018

trat. Patienten beider Studienarme erhalten nach LVAD-Implantation die übliche Standardversorgung, Patienten im experimentellen Arm zusätzlich ein VWF-Konzentrat mit geringem FVIII Anteil in einer Dosis von 50 I.E./kg zweimal wöchentlich. Die PHAM-Studie startete Anfang 2015 und soll noch bis Oktober 2018 laufen.

Fazit Nr. 2

- Das erworbene VWS tritt häufig als Begleiterkrankung bei Patienten mit schweren kardialen Grunderkrankungen und Herzunterstützungssystemen auf (11–15).
- Nicht-chirurgische Blutungen (z. B. gastrointestinale Blutungen) stellen eine der häufigsten Nebenwirkung nach LVAD-Implantation dar (17).
- Die PHAM-Studie in Frankreich hat zum Ziel, die Wirksamkeit einer Prophylaxe mit einem humanen VWF-Konzentrat mit geringem FVIII-Anteil zur Senkung der Blutungsrate nach LVAD-Implantation zu untersuchen (24).

Dr. Katharina Arnheim, Freiburg und
Dr. Dagmar Westrup, Münster

Literatur

1. Leebeek FWG, Eikenboom JCJ. N Engl J Med 2016; 375: 2067–80.
2. Koscielny J et al. Clinical and Applied Thrombosis/Hemostasis 2004; 10(3): 195–204.
3. Favaloro EJ et al. Semin Thromb Hemost 2014; 40: 621–633.
4. James AH. Contemporary OB/GYNObstetrics-Gynecology & Women's HealthBleeding complication, May 1, 2017.
5. Reynen E, James P. Semin Thromb Hemost 2016; 42(7): 717–723.
6. Sood SL et al. Haemophilia 2016; 22: e545–575.
7. Castaman C et al. Haematologica 2010; 95: 963–969.
8. Castaman C et al. J Hematol Infect Dis 2013; 5: e2013052.
9. Castaman C et al. on behave of the EUVWD. Haematologica 2013; 98(5): 667–674.
10. Tiede A et al. Blood 2011;117(25):6777–6785
11. van Belle E et al. Circ Res 2015; 116: 1193–1201.
12. van Belle E et al. N Engl J Med 2016; 375: 335–344.
13. Meyer AL et al. JACC Heart Fail 2014; 2: 146–147.
14. Sedaghat A et al. Thromb Res 2017; 151: 23–28.
15. Binnetoglu FK et al. Cardiovasc J Afr 2016; 27: 222–227.
16. Federici AB et al. Semin Thromb Hemost 2013; 39: 191–201.
17. Boyle AJ et al. J Heart Lung Transpl 2009; 28: 881–887.
18. Crow S et al. J Thorac Cardiovasc Surg 2009; 137: 208–215.
19. Bunte MC et al. JACC 2013; 62(23): 2188–96.
20. Kirklin JK et al. J Heart Lung Transplant 2014; 33(6): 555–64.
21. Favaloro AJ et al. Semin Thromb Hemost 2017; 43(3): 338–354.
22. Fischer Q et al. Transfusion 2015; 55: 51–54.
23. Randi AM, Laffan MA. Journal of Thrombosis and Haemostasis 2017; 15: 13–20.
24. ClinicalTrials.gov identifier: NCT02488525.

Quelle: Symposium „Die aktuelle Herausforderung: Atypische von-Willebrand-Patienten" im Rahmen der 61. Jahrestagung der Gesellschaft für Thrombose- und Hämostaseforschung am 16. Februar 2017, Basel; Veranstalter: LFB GmbH, Münster

Dieser Beitrag entstand mit freundlicher Unterstützung der LFB GmbH, Münster.

In Verantwortung der Verlagsredaktion

Dieses Dokument wurde zum persönlichen Gebrauch heruntergeladen. Vervielfältigung nur mit Zustimmung des Verlages.