

# Céfalohematoma subperiosteal gigante ossificado na infância

## Relato de caso e revisão de literatura

Danilo Magnani Bernardi<sup>1</sup>, Luis Alencar Biurrum Borba<sup>2</sup>, José Antônio Mainguê<sup>3</sup>, Paulo Eduardo Carneiro da Silva<sup>3</sup>, Cristina Belotserkovets Heinrich<sup>1</sup>, Francisco Alves de Araújo Júnior<sup>1</sup>, Marcelo Lemos Vieira da Cunha<sup>1</sup>, Denildo César Amaral Verrísimo<sup>1</sup>

Hospital Universitário Evangélico de Curitiba, PR, Brasil

### RESUMO

*Hematoma subperiosteal ou céfalohematoma, apesar de condição conhecida em neonatos, é rara em adultos e mesmo em crianças maiores, o que levanta a suspeita de uma diferente patogênese entre as duas situações. A cronificação e a ossificação do céfalohematoma são condições extremamente infrequentes, com escasso material bibliográfico, e sua presença no adulto é fato inusitado na literatura. Reportamos o caso de um hematoma subperiosteal crônico de grandes proporções, ossificado, com um ano de evolução, tratado cirurgicamente, em um menino de 12 anos de idade com síndrome epiléptica e déficit cognitivo prévios. A revisão e a discussão de sua patogênese e seu tratamento foram realizadas para exposição da condição.*

### PALAVRAS-CHAVE

*Céfalohematoma. Hematoma subperiosteal.*

### ABSTRACT

***Ossified giant subperiosteal cephalhematoma in childhood  
Case report and literature review***

*Subperiosteal hematoma or cephalhematoma is a well known condition on newborns, but rare in adults and older children, what may lead to a different pathogenic origin. Chronic or ossified cephalhematoma are infrequent, with few reports in medical literature. There are no cases reported in adults. It is presented a case of a 12 year-old boy, with previous epileptic syndrome and cognitive deficit, who was admitted because of a large chronic ossified subperiosteal hematoma. It was removed surgically. Revision and discussion of its pathogenesis were prepared for the case presentation.*

### KEY WORDS

*Cephalhematoma. Subperiosteal hematoma.*

## Introdução

Céfalohematoma é comumente observado em neonatos em associação ao trauma de parto. Entretanto, é achado infrequente fora dessa faixa etária.<sup>1,6</sup> É ainda mais raro em sua forma crônica e ossificado.<sup>5</sup> Sem precedentes na literatura, reportamos um jovem apresentando volumoso hematoma subperiosteal com um ano de evolução e com presença de grande formação óssea.

## Relato do caso

Menino, 12 anos de idade, portador da síndrome epiléptica de Lennox-Gastaut e déficit cognitivo grave, apresenta história de frequentes quedas, ocasionando repetidos traumas cranianos, motivadas pelas crises convulsivas de difícil controle. Vinha apresentando, há um ano, progressiva deformidade e aumento do volume da cabeça. Atendido em nosso serviço, o paciente mostrava importante aumento do volume cefálico predominante-

1 Residente do Serviço de Neurocirurgia do Hospital Universitário Evangélico de Curitiba, PR.

2 Chefe do Serviço de Neurocirurgia do Hospital Universitário Evangélico de Curitiba, PR.

3 Neurocirurgião do Hospital Universitário Evangélico de Curitiba, PR.

mente no sentido do vértex, com formato semelhante ao aspecto do crânio dolicocefálico, de consistência óssea em quase toda sua superfície. Apresentava bom estado geral, porém com importante déficit cognitivo e atraso do desenvolvimento neuropsicomotor, sem presença de déficit neurológico focal. A mãe referia que o jovem demonstrava constantes dores de cabeça e que o aumento do volume cefálico aconteceu lentamente no último ano. Ressonância magnética realizada em outro serviço, no início do quadro, mostrava a presença de formação com hipersinal em T2 e FLAIR e sinal heterogêneo em T1, adjacente à tábua óssea externa parietal à direita, medindo cerca de 6,5 cm x 6,0 cm x 1,8 cm (Figura 1). Cerca de um ano após a realização desse exame, na admissão em nossa unidade neurocirúrgica, o exame tomográfico com reconstrução evidenciou coleção hiperdensa volumosa, com extensas áreas de ossificação periférica, localizada entre o crânio ósseo e a musculatura (Figura 2). Optou-se pela intervenção

cirúrgica, sendo realizada abertura bicoronal na pele, dissecação dos planos superficiais, com exposição de toda a superfície periosteal ossificada da pseudocalota que abrangia desde a região frontal até o occipital no sentido anteroposterior e o espaço entre as suturas escamosas no sentido laterolateral. Abertura e aspiração de conteúdo hemático escurecido contido entre a camada óssea neoformada e calota craniana real coletaram aproximadamente 600 mL deste. A seguir, foi realizada ressecção das proeminências ósseas juntamente ao periosteó correspondente e, na área de junção com osso verdadeiro, foi realizada remodelação com *drill* para melhor efeito estético. Essa camada óssea apresentava intensa neovascularização, e a hemostasia foi obtida com uso de cera. Mantido dreno suctor e curativo compressivo no pós-operatório inicial. O paciente evoluiu bem. Recebeu alta com acompanhamento ambulatorial e tomografia de controle apresentando bom resultado cosmético (Figura 3).

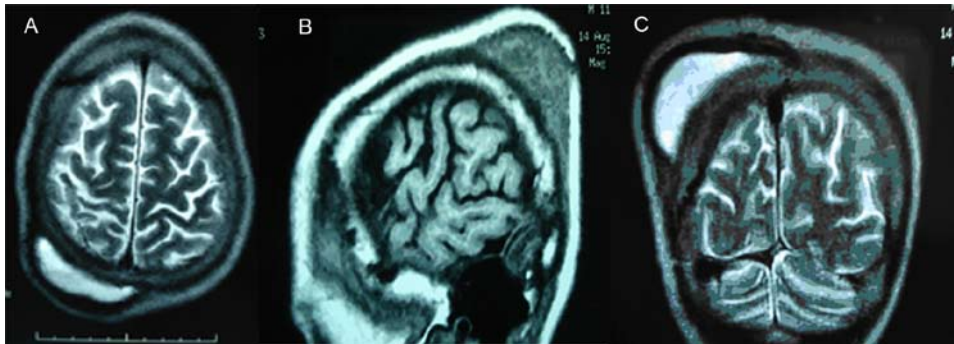


Figura 1 – Ressonância magnética no início do quadro: (A) corte axial em T2; (B) corte sagital em T1; (C) corte coronal em T2.

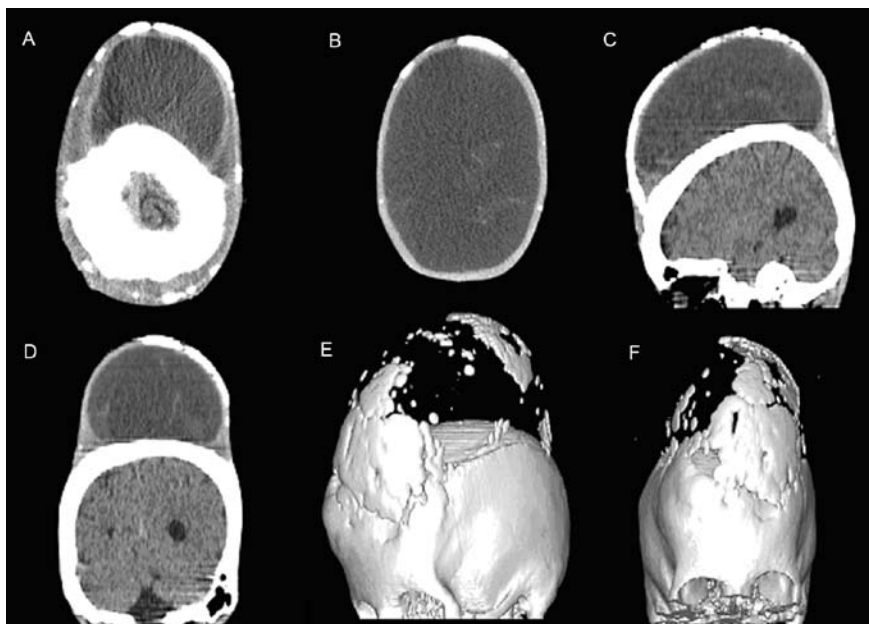


Figura 2 – Tomografia de crânio pré-operatória, realizada cerca de um ano após a ressonância: (A) e (B) cortes axiais; (C) corte sagital; (D) corte coronal; (E) e (F) reconstrução.

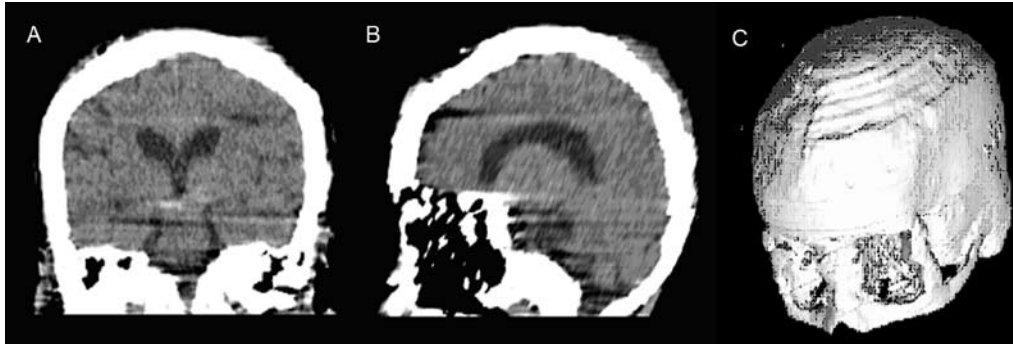


Figura 3 – Tomografia pós-operatória: (A) corte coronal; (B) corte sagital; (C) reconstrução.

## Discussão

A forma mais comum de hematoma pós-traumático do couro cabeludo é a hemorragia subgaleal. Assim, é importante diferenciarmos esta do céfalo-hematoma, que é caracterizado por ser uma coleção de sangue abaixo do periósteo da abóbada craniana, decorrente da ruptura de vasos entre crânio e periósteo.<sup>4,5,7</sup>

É um evento classicamente conhecido em neonatos, relacionado principalmente à distócia no parto, com frequência aproximada de 0,2% a 2,5% entre os nascidos vivos.<sup>5</sup> Na criança maior ou no adulto é entidade extremamente rara e pouco reportada na literatura, apresentando comportamento diferente da condição neonatal.<sup>1,4,6,7</sup>

Sua provável patogênese é presumida como decorrente de súbita, intensa e prolongada compressão no crânio resultando na perda da aderência do periósteo e do osso, com lesões de estruturas vasculares deles, ocasionando a coleção subperiosteal.<sup>4</sup>

O céfalo-hematoma tem resolução espontânea por hemólise gradual, após cerca de três a quatro semanas, em mais de 80% dos casos. Quando isso não acontece, a coleção pode se organizar e calcificar ou até mesmo ossificar. Mesmo calcificada pode, ainda lentamente, em três a seis meses, ser reabsorvida.<sup>4,5</sup> A ossificação do hematoma subperiosteal é rara.<sup>5</sup> E a hipótese é que a presença de células osteogênicas progenitoras no periósteo somada às citocinas e aos fatores de crescimento no hematoma sejam responsáveis pelo processo de ossificação. Com a formação de uma camada óssea, o hematoma organizado permanece entre a parede óssea da abóbada craniana internamente e pela nova parede óssea, externamente.<sup>4,5</sup> O prolongamento da evolução habitual ou as situações comentadas indicam a necessidade do exame de imagem. Radiografia e exame tomográfico podem auxiliar na elucidação do diagnóstico, na localização, na avaliação da extensão do hematoma e no planejamento terapêutico. A ressonância magnética pode detalhar as relações anatómicas do hematoma, como a relação com o músculo temporal para diferenciação da

coleção subgaleal com céfalo-hematoma, na qual simplificada a coleção permanece contida inferiormente pela musculatura. Outra peculiaridade oferecida pela ressonância é a verificação de que em crianças com mais idade, diferentemente do neonato, ocorre o avanço da lesão além dos limites das linhas de sutura.<sup>4,5</sup>

Com relação ao tratamento, o manejo pode ser diferente da coleção neonatal, onde raramente existe a necessidade de intervenção. No caso adulto ou juvenil, não há embasamento científico, resultado da diminuta casuística, mas na presença de sintomatologia decorrente do quadro álgico, a cirurgia torna-se apropriada e deve ser precoce. Relato sobre o uso de curativo compressivo circular resultou em deslocamento deste para o espaço subperiosteal retro-orbitário. Drenagem por aspiração e por sucção contínua apresentaram resultados favoráveis na literatura.<sup>1,4,6</sup> Os casos como o aqui apresentado, de céfalo-hematoma ossificado, devem ser tratados cirurgicamente, mesmo que primariamente cosmética. A identificação do plano entre as duas paredes ósseas, com a excisão da parede externa neoformada e da coleção organizada, com manutenção da camada interna, parede real da calota craniana, e hemostasia rigorosa, parece ser o procedimento apropriado. A literatura corrobora a segurança do tratamento e seu bom prognóstico.<sup>2,3,5,8</sup>

## Referências

1. Aguas J, Conde C, Frutuoso GG, Mondelo FJ, Ferrer E. Giant cephalohematoma in a 15-year-old boy. Unilateral amaurosis as the main complication. *Surg Neurol*. 1995;43:363-6.
2. Chung KC, Buchman SR, Maher HA, Dauser RC. Surgical management of calcified cephalohematoma and associated skull defect in infancy. *Ann Plast Surg*. 1995;34:99-102.
3. Chung HY, Chung JY, Lee DG, Yang JD, Baik BS, Hwang SG, Cho BC. Surgical treatment of ossified cephalohematoma. *J Craniofac Surg*. 2004;15:774-9.

4. Fujiwara K, Saito K, Ebina T. Bilateral cephalhematomas in a juvenile--case report. *Neurol Med Chir (Tokyo)*. 2002;42:547-9.
5. Gupta PK, Mathew GS, Malik AK, Al Derazi T. Ossified cephalhematoma. *Pediatr Neurosurg*. 2007;43:492-7.
6. Harouna YD, Gamatie Y. Spontaneous giant cephalohematoma in a 13-year-old child. *Med Trop (Mars)*. 2000;60:369-71.
7. Maruki C, Nakajima M, Tsunoda A, Ebato M, Ikeya F. A case of giant expanding cephalhematoma: does the administration of blood coagulation factor XIII reverse symptoms? *Surg Neurol*. 2003;60:138-41; Discussion 60:141.
8. Wong CH, Foo CL, Seow WT. Calcified cephalohematoma: classification, indications for surgery and techniques. *J Craniofac Surg*. 2006;17:970-9.

Original recebido em junho de 2009

Aceito para publicação em setembro de 2009

#### Endereço para correspondência

Danilo Magnani Bernardi  
Rua Serafim Afonso Costa, 3.321  
87704-050 – Paranavai, PR  
E-mail: neuoparanavai@gmail.com

## Comentários

Os autores apresentam um caso raro de céfalo-hematoma ossificado em uma criança de 12 anos de idade.

Trata-se de uma patologia que acomete neonatos, sendo rara sua ocorrência em crianças mais velhas. As principais complicações do céfalo-hematoma são a infecção e a calcificação.<sup>3,4</sup> Sua ossificação é considerada rara e existem poucos casos relatados na literatura médica.<sup>2</sup> No presente caso, a ossificação e o volume atingidos, o tratamento cirúrgico está justificado<sup>1</sup> e o resultado cosmético obtido foi excelente.

**Carlos Umberto Pereira, Ph.D.**

*Departamento de Medicina da Universidade  
Federal de Sergipe  
E-mail: umberto@infoent.com.br*

## Referências

1. Chung HY, Lee DG, Yang JD, Baik BS, Hwang SG, Cho BC. Surgical treatment of ossified cephalhematoma. *J Craniofac Surg*. 2004;15:774-9.
2. Gupta PK, Mathew GS, Malik AK, Al Derazi T. Ossified cephalhematoma. *Pediatr Neurosurg*. 2007;43:492-7.
3. Pereira CU, Duarte DC, Andrade ACTM. Cefaloematoma calcificado. Considerações sobre cinco casos. *Arq Bras Neurocir (São Paulo)*. 2004;23:78-80.
4. Pereira CU. Cefaloematoma. Quando puncionar? *Pediatria Moderna*. 2008;XLIV:196-7.