

Abscessos do tronco cerebral

Apresentação de seis casos

Daniel de Carvalho Kirchoff¹, Dierk F. B. Kirchoff², Valeria Muio³

Assistência Neurológica de São Bernardo do Campo, SP, Brasil

RESUMO

Estudo retrospectivo de seis casos de abscesso de tronco cerebral, atendidos num período de cinco anos em nosso Serviço. Foram levados em consideração: idade dos pacientes, sexo, comorbidades, sorologia para HIV, quadro clínico, tratamento realizado (craniotomia ou punção por estereotaxia), microorganismo identificado e resultado do tratamento. Apresentamos, a seguir, a discussão dos casos e revisão da literatura.

PALAVRAS-CHAVE

Abscesso de tronco cerebral.

ABSTRACT

Brain stem abscess. A study of six cases

Retrospective study of six cases of this rare pathology treated during a five years period in our Service, considering the clinical presentation, etiology, co-morbidities, choices of surgical treatment (craniotomy or stereotactic aspiration) and complications in each case reported.

KEY WORDS

Brain stem abscess.

Introdução

Este trabalho tem por finalidade mostrar a experiência do Serviço em abscessos de tronco cerebral e suas diversas formas de abordagem, respeitando a gravidade da lesão e particularidades de cada caso, além de nossa visão sobre os diversos tratamentos, tanto clínicos como cirúrgicos, este por via aberta ou estereotáxica.

O abscesso de tronco cerebral apresenta elevada morbidade e mortalidade, como poucas doenças do sistema nervoso central. Representa de 0,5% a 6% de todos os abscessos encefálicos. É consequência da disseminação hematogênica do patógeno que, frequentemente, é facilitada pela fistula arteriovenosa pulmonar e cardiopatias. Nos casos de imunodeficiência, devemos levar em conta todas as particularidades desses pacientes.

Casuística e método

Analisaram-se, retrospectivamente, seis casos de abscesso de tronco cerebral, admitidos em nosso Serviço – Assistência Neurológica de São Bernardo (SP) – nos últimos cinco anos. Foram levados em consideração: idade dos pacientes, sexo, comorbidades, sorologia para HIV, quadro clínico, tratamento realizado, microorganismo identificado e resultado do tratamento. Todos os pacientes submetidos a tratamento cirúrgico receberam antibioticoterapia, indicada por médico infectologista e guiada por exames laboratoriais.

Caso 1

Paciente de 49 anos, do sexo masculino, sem comorbidades conhecidas, foi admitido com quadro de

1 Residente do Serviço da Assistência Neurológica de São Bernardo do Campo. São Bernardo do Campo, SP.

2 Chefe do Serviço da Assistência Neurológica de São Bernardo do Campo. São Bernardo do Campo, SP.

3 Preceptora do Serviço da Assistência Neurológica de São Bernardo do Campo. São Bernardo do Campo, SP.

febre, tetraparesia, rebaixamento do nível de consciência e diplopia. Durante a investigação clínica, fez-se diagnóstico presuntivo de endocardite bacteriana, pela presença de arritmias paroxísticas e provável embolização em curso. Realizou-se tomografia computadorizada (TC) do crânio, que mostrou processo expansivo na ponte, com realce anelar de contraste. Aventou-se a hipótese de abscesso de tronco cerebral ou processo neoplásico. Pela ausência de vegetação cardíaca ao ecocardiograma, hemoculturas negativas, sorologia para HIV negativa e ausência de sinais de um quadro de endocardite, optou-se pela abordagem cirúrgica, para diagnóstico e tratamento. O paciente submeteu-se à craniotomia de fossa posterior, com acesso ao IV ventrículo. À inspeção, o IV ventrículo encontrava-se abaulado e, quando puncionado, obtiveram-se cerca de 2 ml de secreção purulenta. O material foi enviado para exames laboratoriais e identificou *Streptococcus intermedius* como patógeno. Após a abordagem cirúrgica, associou-se antibioticoterapia, com melhora gradual do quadro. Após um ano, o paciente ainda apresentava quadro de diplopia e tetraparesia, em grau mais moderado, porém tornou-se capaz de realizar atividades diárias de forma independente.

Caso 2

Paciente de 34 anos, sexo masculino, sem comorbidades conhecidas, foi admitido no pronto-socorro por rebaixamento do nível de consciência. Ao exame inicial, o paciente apresentava escore 7 na escala de Glasgow, tetraparesia e paresia do VI^o nervo craniano bilateralmente. Pesquisa para o HIV foi negativa e não havia sinais clínicos de endocardite. A TC mostrou imagem sugestiva de abscesso de tronco cerebral. Pelas más condições clínicas para realização de craniotomia, realizou-se punção estereotáxica da lesão, com saída de abundante secreção purulenta; imediatamente, iniciou-se antibioticoterapia. No material drenado, identificou-se *Streptococcus viridans*. O paciente apresentou discreta melhora neurológica após a abordagem cirúrgica. Permaneceu dependente de ventilação mecânica e, após várias complicações pulmonares, faleceu no 46^o dia após a operação.

Caso 3

Paciente de 51 anos, do sexo masculino, usuário de drogas endovenosas e sem outras comorbidades conhecidas. Foi admitido no pronto-socorro com história de febre, diplopia e fraqueza nos membros havia seis dias. Encontrava-se consciente e orientado, com paresia do VI nervo craniano bilateralmente e discreta tetraparesia.

Realizou-se sorologia para HIV, que foi positiva; a TC mostrou imagem compatível com abscesso de ponte. Realizou-se ressonância magnética (RM) que mostrou, além do abscesso previamente descrito, lesões no corpo caloso e hemisférios cerebrais (Figura 1). Pela recusa do paciente em se submeter a tratamento cirúrgico, administraram-se antibióticos de largo espectro e esquema tríplice anti-retroviral. O paciente apresentou grande melhora clínica e neurológica, voltando às suas ocupações habituais, sob supervisão da equipe de infectologia.

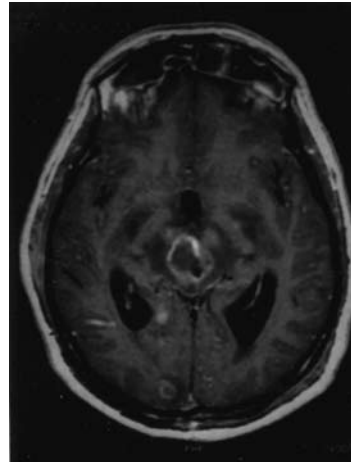


Figura 1 — RM mostrando lesão expansiva no tronco cerebral com captação anelar de contraste, além da presença associada a duas lesões menores, uma occipital direita e outra paraventricular, e hidrocefalia.

Caso 4

Paciente de 62 anos, sexo masculino e sem comorbidades conhecidas, admitido com história de febre, diplopia e fraqueza no hemisfério esquerdo. Encontrava-se consciente e orientado, em bom estado geral, com paresia do VI^o nervo craniano bilateralmente e tetraparesia. TC e RM mostraram processo expansivo de ponte, sugerindo abscesso cerebral ou processo neoplásico (Figura 2); a sorologia para o HIV foi negativa. Optou-se pela realização de punção estereotáxica, com saída de secreção purulenta, cuja cultura mostrou *Streptococcus viridans*. O paciente submeteu-se à antibioticoterapia, com boa resposta clínica e neurológica. Recebeu alta hospitalar após seis semanas, com tetraparesia e diplopia discretas.

Caso 5

Paciente de 73 anos, sexo feminino, sem comorbidades conhecidas, foi admitida no pronto-socorro com história de fraqueza no hemisfério direito, diplopia,

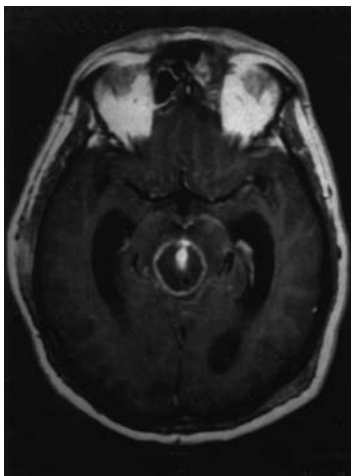


Figura 2 — RM mostrando grande lesão cística, expansiva, no tronco cerebral, com captação anelar de contraste e dilatação ventricular.

parestesia e dor na hemiface esquerda. Ao exame de entrada, encontrava-se em bom estado geral, porém febril, consciente e orientada, com tetraparesia grau III, trigeminalgia e paresia do VI nervo craniano à esquerda. TC e RM do crânio mostraram processo expansivo de tronco cerebral (Figuras 3 e 4); sorologia para o HIV foi negativa. Realizou-se biópsia estereotáxica, com drenagem de secreção purulenta, cuja cultura foi positiva para *Streptococcus intermedius*. O tratamento com antibiótico de amplo espectro foi feito com bons resultados. Após seis semanas de internação, a paciente recebeu alta hospitalar com resolução da trigeminalgia, porém persistência (ainda que em grau mais leve) da tetraparesia e diplopia.

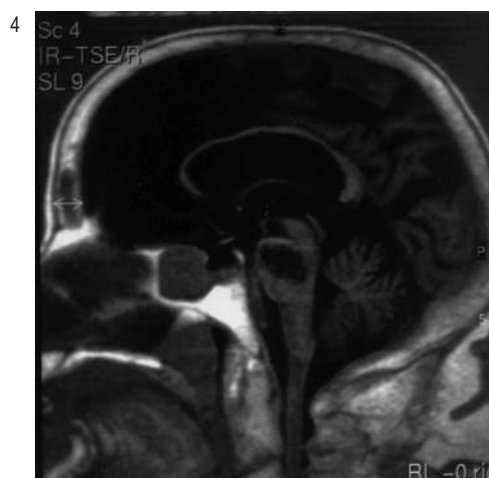
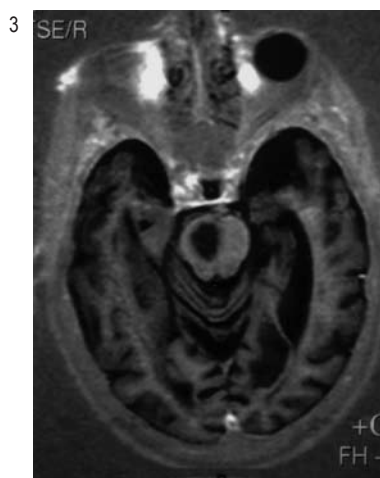
Caso 6

Paciente de 68 anos, sexo masculino, portador de cardiopatia isquêmica, hipertensão arterial e diabetes melito, admitido no pronto-socorro com história de fraqueza generalizada, vigil e orientado, com hemiparesia esquerda grau III. Realizou TC de crânio, que não evidenciou nenhuma lesão; sorologia para o HIV negativa. No segundo dia de internação, evoluiu com quadro de diplopia, sendo realizada, então, RM, que mostrou lesão pontina de aspecto isquêmico. Ao longo dos dias subseqüentes, o paciente apresentou piora da diplopia. Repetiu-se RM, que mostrou imagem compatível com abscesso de tronco cerebral. Submeteu-se à punção por estereotaxia, com saída de secreção purulenta, cuja cultura não identificou o agente, e à antibioticoterapia empírica, com melhora gradual dos sintomas; porém, após 20 dias de tratamento, apresentou embolia pulmonar maciça e evoluiu ao óbito.

Discussão

Os abscessos do tronco cerebral são raros, representando apenas 0,5% a 6% de todos os abscessos cerebrais, e estão invariavelmente associados a altos índices de morbi-mortalidade, representados por seqüelas neurológicas, risco de coma e morte e dependência de assistência ventilatória. Concomitantemente a esta última, complicações cardiopulmonares e tromboembolismo pulmonar são os eventos mais marcantes.

Como no presente estudo, tais abscessos são mais comuns no sexo masculino (relação 5:1, na nossa pe-



Figuras 3 e 4 — RM em cortes axial e sagital mostrando lesão inflamatória de tronco com hidrocefalia associada.

quena casuística), e como fatores de risco importantes estão a presença de imunodeficiência (como a infecção pelo HIV), presença de infecção vigente com bacteremia e diabetes. A identificação da bactéria patogênica foi possível na maioria dos nossos casos, predominando *Streptococcus* e *Staphylococcus*. A literatura cita vários outros agentes etiológicos, tais como *Lysteria*, *Mycobacteria tuberculosis*, *Cytomegalovirus*, *Nocardia*, toxoplasmose e mucormicose^{6,9,14}, embora ainda descreva um grande número de casos nos quais ainda não foi possível identificar o agente etiológico^{2,4,5,20,24,25}.

Em relação à apresentação clínica, na maioria dos casos esta ocorre de forma dramática. Tetraparesia e diplopia, acompanhadas ou não de quadro séptico, foram os eventos mais comuns, coincidindo com dados da literatura. Características marcantes, em todos os pacientes dessa casuística, foram a persistência, ainda que com alguma melhora, dos déficits neurológicos, com pouca recuperação após o tratamento, e a presença de seqüelas.

Observou-se associação com o HIV em apenas um dos nossos casos, corroborando os dados de literatura, que postulam que a maioria dos abscessos de tronco cerebral não está associada ao retrovírus, embora este sempre deva ser investigado pelas implicações terapêuticas^{3,6,9,14,26}.

O diagnóstico, como vemos, deve ser rápido, já que seu atraso incrementa a morbi-mortalidade, e seu tratamento deve seguir a mesma norma. Este último, porém, reserva margem para diferentes abordagens. Autores como Kondziolka e Lunsford¹³ e Nakajima e cols.¹⁷ preconizam a abordagem estereotáxica, enquanto autores como Jamjoom¹¹ e Imai e cols.¹⁰ preferem a abordagem microcirúrgica. A drenagem cirúrgica, na totalidade dos casos, deve ser acompanhada por antibioticoterapia orientada pelo médico infectologista. Vale ressaltar que alguns autores preconizam antibioticoterapia sem abordagem cirúrgica para o diagnóstico ou tratamento, com relatos de sucesso.

A opção do nosso Serviço, perante essa patologia, foi a conduta individualizada. Acreditamos que a biópsia estereotáxica seja uma excelente opção e a elegemos como primeiro método de escolha. Se adequadamente planejada, proporcionará boa descompressão do tronco cerebral e a coleta concomitante de material para análise laboratorial e direcionamento terapêutico. Além disso, pelo menor porte cirúrgico, pode ser utilizada em pacientes em más condições clínicas. Por tais motivos, esse procedimento foi realizado em quatro dos nossos seis pacientes, com resultados satisfatórios. A abordagem por craniotomia e técnica microcirúrgica convencional foi aplicada em um dos nossos pacientes, pela não-disponibilidade de aparelhagem estereotáxica no momento e pela necessidade de confirmação diag-

nóstica. Acreditamos que nos pacientes apresentados, a abordagem cirúrgica foi fundamental, pois proporcionou a descompressão do tronco cerebral, com chance de minimizar os déficits neurológicos, e a identificação do patógeno, para adequada antibioticoterapia.

Apenas um dos casos não passou por abordagem cirúrgica, pela recusa terminante do paciente e a melhora após terapia antimicrobiana e anti-retroviral.

Óbito ocorreu em dois casos, ambos por complicações respiratórias, mas que foram, em última análise, consequência das seqüelas neurológicas da lesão de tronco, como a imobilidade por tetraparesia e a dependência ventilatória.

Pela análise de todos os fatos, acreditamos que, ante uma doença tão agressiva, devemos ter condutas rápidas, resolutivas do ponto de vista cirúrgico, e direcionadas do ponto de vista clínico, com o auxílio da equipe de infectologia.

Conclusão

Apresentamos nossa casuística de seis casos de abscessos de tronco encefálico. As duas abordagens cirúrgicas utilizadas não mostraram diferença na sobrevida nem nas seqüelas dos casos. O tratamento clínico deve ser discutido com o infectologista e ponderado caso a caso.

Referências

1. ABERNATHEY CD, CAMACHO A, KELLY PJ: Stereotaxic suboccipital transcerebellar biopsy of pontine masslesions. *J Neurosurg* 70:195-200, 1989.
2. ADACHI J, UKI J, KAZUMOTO K, TAKEDA F: Diagnosis of brainstem abscess in the cerebritis stage by magnetic resonance imaging. *Neurol Med Chir (Tokyo)* 35:467-70, 1995.
3. CHAPPELL ET, GUTHRIE BL, ORENSTEIN J: The role of stereotactic biopsy in the management of HIV related focal brain lesions. *Neurosurgery* 30:825-9, 1992.
4. FULGHAM JR, WIJDICKS EFM, WRIGHT AJ: Cure of a solitary brainstem abscess with antibiotic therapy: case report. *Neurology* 46:1451-4, 1996.
5. GARCIA-MONCO JC, BELDARRAIN MG, CANTON GF, CAPELASTEGUI A, COLLAZOS J: Resolution of a brainstem abscess through antituberculous therapy. *Neurology* 49:265-7, 1997.
6. GOLLARD R, RABB C, LARSEN R, CHANDRASOMA P: Isolated cerebral mucormycosis: case report and therapeutic consideration. *Neurosurgery* 34:174-7, 1994.
7. HALL WA: Hereditary hemorrhagic telangiectasia (Rendu-Osler-Weber disease) presenting with polymicrobial brain abscess. *J Neurosurg* 81:294-6, 1994.

8. HARVEY FH, CARLOW TJ: Brainstem abscess and the syndrome of acute tegmental encephalitis. *Ann Neurol* 7:371-6, 1980.
9. HUANG PP, MCMEEKING AA, STEMPIEN MJ, ZAGZAG D: Cytomegalovirus disease presenting as a focal brain mass. Report of two cases. *Neurosurgery* 40:1074-79, 1997.
10. IMAI H, ONO N, ZAMA K, TAMURA M: Diagnosis and treatment of brainstem abscess using magnetic resonance imaging and microsurgical aspiration: case report. *Neurol Med Chir (Tokyo)* 35:160-4, 1995.
11. JAMJOOM ZAB: Solitary brainstem abscess successfully treated by microsurgical aspiration. *Br J Neurosurg* 6: 249-54, 1992.
12. KASHIWAGI S, ABIKO S, AOKI H: Brainstem abscess. *Surg Neurol* 28:63-6, 1987.
13. KONDZIOLKAD, LUNSFORD LD: Results and expectations with image-integrated brainstem stereotactic biopsy. *Surg Neurol* 43:558-62, 1995.
14. MAMELAKAN, OBANA WG, FLAHERTY JF, ROSENBLUM ML: Nocardial brain abscess: treatment strategies and factors influencing outcome. *Neurosurgery* 35:622-6, 1994.
15. MESSINA AV, GUIDO LJ, LIEBESKIND AL: Preoperative diagnosis of brainstem abscess by computerized tomography with survival: case report. *J Neurosurg* 47:106-8, 1977.
16. MORGAN H, WOOD MW, MURPHEY F: Experience with 88 consecutive cases of brain abscess. *J Neurosurg* 38: 698-704, 1973.
17. NAKAJIMA H, IWAI Y, YAMANAKA K, KISHI H: Successful treatment of brainstem abscess with stereotactic aspiration. *Surg Neurol* 52:445-8, 1999.
18. NAUTA HJW, CONTRERAS FL, WEINER RL, CROFFORD MJ: Brainstem abscess managed with computed tomography guided stereotactic aspiration. *Neurosurgery* 20:476-80, 1987.
19. RAJSHEKHAR V, CHANDY MJ: Successful stereotactic management of a large cardiogenic brainstem abscess. *Neurosurgery* 34:368-7, 1994.
20. RUELLE A, ZERBI D, ZUCCARELLO M, ANDRIOLI G: Brainstem abscess treated successfully by medical therapy. *Neurosurgery* 28:742-6, 1991.
21. RUSSELL JA, SHAW MDM: Chronic abscess of the brainstem. *J Neurol Neurosurg Psychiatry* 40:625-9, 1977.
22. STECK J, FRIEDMAN WA: Stereotactic biopsy of brainstem mass lesions. *Surg Neurol* 43:563-8, 1995.
23. TURNER D, FRIED D, HOFFMAN M, PALEACU D, REIDER I, YUST I: Brainstem abscess and meningitis due to *Listeria monocytogenes* in adult with juvenile chronic arthritis. *Neurology* 45:1020-1, 1995.
24. VAQUERO J, CABEZUDO JM, LEUNDA G: Neurosurgical resolution of a brainstem abscess. *J Neurosurg* 53: 726-7, 1980.
25. WANG HS, KUO MF, HUANG SC: Medical cure of a brainstem abscess and serial brainstem auditory evoked potentials. *Dev Med Child Neurol* 34:911-5, 1992.
26. WOO HH, REZAI AR, KNOPP EA, WEINER HL, MILLER DC, KELLY PJ: Contrast enhancing progressive multifocal leucoencephalopathy: radiological and pathological correlations: case report. *Neurosurgery* 39:1031-3, 1996.

Original recebido em março de 2007

Aceito para publicação em agosto de 2007

Endereço para correspondência

Daniel de Carvalho Kirchoff

Rua Araldo Ferreira Kluwe, 200

04648-160 — São Paulo, SP

E-mail: danineuro@ig.com.br