

# *Fratura condilar occipital bilateral*

## *Relato de caso*

Geraldo de Sá Carneiro Filho\*, Joacil Carlos da Silva\*, Thaíse Hellen de Moura Agra\*\*, Cláudio Henrique Fernandes Vidal\*\*

Serviço de Neurocirurgia, Hospital da Restauração. Recife, PE

### RESUMO

*A fratura do côndilo occipital (FCO) é uma rara forma de trauma raquimedular. Há 96 casos previamente relatados na literatura mundial, nenhum dos quais bilateral. Apresentamos um caso único de FCO bilateral em um paciente de 23 anos do sexo masculino, vítima de acidente automobilístico. A apresentação clínico-radiológica e o manejo ideal são discutidos. Um alto grau de suspeição clínica é fortemente recomendado para evitar retardos no diagnóstico.*

### PALAVRAS-CHAVE

*Trauma raquimedular cervical. Fratura de côndilo occipital.*

### ABSTRACT

#### ***Bilateral occipital condyle fracture. Case report***

*Occipital condyle fracture (OCF) is a rare form of cranio-vertebral injury. There are 96 cases in survivors previously described in the world literature, none of those was bilateral. A unique case of bilateral OCF is related in a 23 year-old male patient who suffered a traffic accident. The clinical and radiographic presentation and the ideal management are discussed. A high grade of clinical suspicion is strongly recommended to avoid a diagnostic delay.*

### KEYWORDS

*Cervical spine injury. Occipital condyle fracture.*

## Introdução

A fratura do côndilo occipital (FCO) representa uma entidade rara, sendo inicialmente descrita por Charles Bell em 1817 ao relatar um caso observado durante a necropsia de um paciente, vítima de uma queda, que sofreu morte súbita após levantar-se<sup>3</sup>. Após esse relato inicial, cerca de 96 pacientes foram apresentados à literatura mundial. No entanto, não há descrição de fratura bilateral do côndilo occipital *in vivo*<sup>10,14,16,23</sup>.

Um importante aspecto da FCO relaciona-se à dificuldade diagnóstica representada pela apresentação clínica variada e pela freqüente incapacidade da radiografia simples em demonstrar o acometimento condilar<sup>4,10,17,24</sup>.

O avanço tecnológico do diagnóstico por imagem ocorrido nos últimos 20 anos com o surgimento da

tomografia computadorizada (TC) e, posteriormente da ressonância nuclear magnética (RNM), permitiu o reconhecimento mais freqüente da FCO em sobreviventes; no entanto, a falência diagnóstica permanece ocorrendo com o risco do desenvolvimento de déficits neurológicos tardios<sup>4,7,11,18</sup>.

O sistema de classificação proposto por Anderson e Montesano<sup>2</sup> demonstra a possibilidade de diferentes subtipos morfológicos indicando diversas estratégias de tratamento, contudo, não há consenso sobre o manejo ideal<sup>2,10,14,16,23,24</sup>.

Apresentamos um caso inusitado de FCO bilateral atendido em nosso serviço e revisamos os principais aspectos referentes à apresentação clínica, ao diagnóstico e ao manejo.

\*Neurocirurgiões.

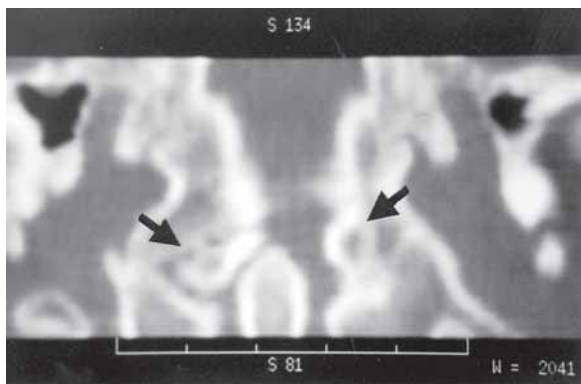
\*\*Médicos Residentes em Neurocirurgia.

## Relato do caso

Paciente do sexo masculino, 23 anos de idade, vítima de acidente automobilístico (capotamento, sem fazer uso do cinto de segurança) atendido pelo resgate do Corpo de Bombeiros e admitido à Emergência Geral do Hospital da Restauração em choque hipovolêmico. Após um lavado peritoneal positivo, laparotomia exploradora e esplenectomia foram realizadas. Durante o atendimento inicial, pré-hospitalar e hospitalar, manteve-se imobilização cervical adequada e, no pós-operatório, radiografias simples da coluna cervical (AP, perfil e transoral) não evidenciaram anormalidades. A persistência de cervicálgia sem irradiação, apesar do exame neurológico normal, indicou a necessidade de realização de TC (Figura 1) que demonstrou FCO cominutivas bilaterais (tipo I na classificação de Anderson e Montesano). Investigação complementar por RNM não acrescentou dados relevantes. Imobilização através de Halo-vest foi instituída durante três meses. Após a retirada do Halo-vest, ocorreu recidiva da cervicálgia e uma TC controle evidenciou consolidação inadequada das fraturas. Em virtude desses achados, uma artrodese occipitocervical foi realizada, proporcionando resolução do quadro álgico e uma adequada fusão após seguimento de seis meses.

## Discussão

Até a data atual, 96 casos de FCO foram relatados, dos quais 38 *postmortem* e 58 *in vivo*<sup>10,23</sup>. A maior série necroscópica analisou 600 óbitos resultantes de acidentes automobilísticos, encontrando 25 casos de FCO (9 unilaterais e 16 bilaterais)<sup>15</sup>. O primeiro relato



**Figura 1 - TC (reconstrução coronal) evidenciando fratura condilar bilateral (setas).**

de FCO em sobreviventes foi apresentado, em 1962, por Ahlgren e Dahlerup<sup>1</sup>; não encontramos relatos de fraturas bilaterais *in vivo*<sup>10</sup>.

O componente lateral (condilar) do osso occipital compreende as estruturas anterolaterais ao forame magno. Os condilos occipitais estão localizados abaixo do forame magno e articulam-se com as facetas do atlas. A articulação occipito-C1 apresenta 25° de flexão/extensão, 5° de desvio lateral e 5° de rotação para cada lado. A estabilidade da articulação é mantida por uma cápsula fibrosa (membranas atlantooccipitais anteriores e posteriores) que conecta as margens do forame magno à borda superior do atlas. Essa cápsula, na porção posterior, permite a passagem da artéria vertebral, do plexo venoso perivertebral e do primeiro nervo cervical. A estabilidade do complexo occipito-C1-C2 é reforçada por um conjunto ligamentar dividido em um componente superficial (ligamento apical, ligamento anterolateral de Barkow e o ligamento alar lateralmente) e um componente profundo (membrana tectória e o ligamento cruciforme). A lesão desses ligamentos pode causar uma disjunção cranio-cervical<sup>23</sup>.

As intrincadas relações das estruturas neurovasculares na transição craniocervical justificam o quadro clínico observado no acometimento do condilo occipital. Os mecanismos propostos incluem compressão ou estiramento nervoso, lesão direta do tronco encefálico e a possibilidade de insuficiência vascular vertebral<sup>10,13,18,23</sup>.

A idade das vítimas dessa lesão, descrita na literatura, varia de 7 meses a 82 anos, com a maioria dos casos referindo-se à segunda à quarta décadas de vida. Uma preponderância masculina na razão de 3:1 é observada<sup>10,22</sup>. A distribuição etária e por sexo corresponde ao padrão observado nas vítimas de traumatismos em geral, especialmente nas vítimas de acidentes automobilísticos<sup>10</sup>.

A tríade de cervicálgia, o acometimento dos nervos cranianos baixos (IX-XII) e as radiografias cervicais normais foram propostas como sugestiva dessa lesão. No entanto, a apresentação clínica pode ser bastante variada<sup>10,23</sup>. Analisando os casos previamente relatados, apenas 31% dos pacientes apresentavam paralisias de nervos cranianos; e, desses, 63% de forma aguda e 37% após um período de latência<sup>2,4-14,16-18,20,21,23,24</sup>. O desenvolvimento tardio de déficits neurológicos foi justificado como consequência de proliferação óssea ou fibrosa ou como resultado da inadequada fusão de fragmentos ósseos<sup>18</sup>. Acometimento motor de forma cruzada, coma e morte súbita após o trauma também foram relatados<sup>5,24</sup>.

A sensibilidade presumida da radiografia simples para o diagnóstico de FCO é de 3,2%, devido à superposição de estruturas como a mastóide, o maxilar

e o osso occipital<sup>10</sup>. Disjunção occipitocervical foi relatada em dois pacientes, edema pré-vertebral em quatro casos e uma assimetria do processo odontóide na incidência anteroposterior em quatro ocasiões<sup>2,10,16,23,24</sup>.

Em razão da baixa sensibilidade da radiografia simples, as imagens por TC são imprescindíveis ao diagnóstico, a realização de cortes finos com uma inclinação positiva de até 30° em relação à linha cantomeatal auxilia o estudo do canal do hipoglosso e do forame jugular dispostos obliquamente; as técnicas de reconstrução tridimensional e os estudos em cortes coronais também contribuem com informações adicionais sobretudo sobre a presença de fragmentos livres<sup>4,10,19,24</sup>.

Apenas 11 pacientes foram previamente estudados por RNM e, nesses, hemorragias cervicobulbares foram demonstradas em três casos, um paciente apresentou um hematoma posterior ao processo odontóide, um outro apresentava lesão da membrana tectória e, em três casos, evidenciou-se fragmentos ósseos deslocados<sup>10</sup>. Em nosso caso, a RNM não acrescentou dados relevantes.

O sistema de classificação de Anderson e Montesano estabelece três tipos de FCO:

- Tipo I – fratura cominutiva sem deslocamento secundária à carga axial;
- Tipo II – fratura linear resultante da extensão de uma fratura da base craniana;
- Tipo III – onde ocorre a avulsão condilar e a conseqüente sobrecarga e instabilidade do ligamento alar contralateral e da membrana tectória.

Em síntese, os tipos I e II seriam estáveis e o tipo III instável<sup>2</sup>. Apesar de Tuli propor um novo sistema baseado na demonstração de lesões ligamentares por RNM, o caso exemplo desse autor apresentava uma disjunção craniocervical associada à FCO, o que o impede de considerar a fratura condilar como responsável direta pela instabilidade encontrada<sup>23</sup>; portanto a classificação de Anderson e Montesano permanece atual<sup>10</sup>.

Abordagens conservadora e cirúrgica foram relatadas no manejo da FCO. A maioria dos casos foi tratada de forma conservadora: 23 pacientes não receberam tratamento, 44 pacientes foram imobilizados por colar cervical e 13 casos foram imobilizados por Halo ou Minerva. Em seis casos a forma de tratamento não foi descrita<sup>10</sup>.

A intervenção cirúrgica foi indicada em cinco casos na literatura: dois pacientes com FCO do tipo III foram submetidos à artrodese occipitocervical (um apresentava disjunção occipitocervical associada e o outro instabilidade atlanto-axial) e três pacientes foram submetidos a cirurgias descompressivas. Em relação à eficácia da descompressão para a remissão dos déficits neurológicos, dos três casos relatados, um portador de FCO do tipo III apresentou melhora da diplopia após o procedimento;

enquanto um caso de FCO do tipo II com comprometimento dos pares cranianos baixos e um caso de FCO do tipo III com diplopia e hemiparesia permaneceram inalterados<sup>5,10,23</sup>.

## Conclusões

Consideramos que o conhecimento do espectro da apresentação clínica e dos mecanismos de trauma, aliados a uma agressiva investigação por TC dos pacientes suspeitos, contribui para a redução do retardo diagnóstico e portanto do desenvolvimento de déficits neurológicos tardios.

Apesar da raridade, o diagnóstico de FCO deve ser sugerido em pacientes vítimas de trauma com um provável mecanismo de carga axial e que apresentem cervicálgia, paralisias de pares cranianos baixos e radiografias cervicais inocentes.

Acreditamos que o tratamento deve ser baseado na presença ou não de instabilidade vertebral de acordo com a classificação de Anderson e Montesano. Adotamos a rotina de imobilização cervical, durante três meses, por colar cervical rígido ou Halo-vest nos tipos I e II; mas, consideramos prudente a artrodese occipitocervical precoce no tipo III ou na associação de instabilidade occipitocervical, instabilidade atlantoaxial ou na ocorrência de consolidação inadequada das fraturas.

## Referências

1. AHLGREN P, DAHLERUP J: Fractura condylus occipitalis. *Fortschr Geb Roentgenstr Nuklearmed* 101:202-4, 1962.
2. ANDERSON P, MONTESANO P: Morphology and treatment of occipital condyle fractures. *Spine* 13:731-6, 1988.
3. BELL C: Surgical observations. *Middlesex Hosp J* 4:469, 1817.
4. BLOOM A, MALAGUTI M, SINTINI M, MONTI C: Fracture of the occipital condyles and associated craniocervical ligamente injury: Incidence, CT imaging and implications. *Clin Radiol* 52:198-202, 1997.
5. BOZBOGA M, UNAL F, HEPGUL K, IZGI N, TURANTAN M, TURKER K: Fracture of the occipital condyle: Case Report. *Spine* 17:1119-21, 1992.
6. BRIDGMAN S, McNARB W: Traumatic occipital condyle fractures, multiple cranial nerve palsies, and torticollis: A case report and review of the literature. *Surg Neurol* 38:152-6, 1992.
7. DEMISCH S, LINDNER A, BECK R, ZIERZ S: The forgotten condyle: Delayed hypoglossal nerve palsy caused by fracture of the occipital condyle. *Clin Neurol Neurosurg* 100:44-5, 1998.
8. DESAI S, COUMAS J, DANYLEVICH A, HAYES E, DUNN E: Fracture of the occipital condyle: Case report and review of the literature. *J Trauma* 30:240-1, 1990.

9. GOLDSTEIN S, WOODRING J, YOUNG A: Occipital condyle fracture associated with cervical spine injury. *Surg Neurol* 17:350-2, 1982.
10. HADLEY M: Occipital condyle fractures. *Neurosurgery* 50:S114-S119, 2002.
11. HASHIMOTO T, WATANABE O, TAKASE M, KONIYAMA J, KOBOTA M: Collet-Sicard syndrome after minor head trauma. *Neurosurgery* 23:367-70, 1988.
12. IDE C, NISOLLE J, MISSON N, TRIGAUX J, GUSTIN T, DE COENE B, GILIARD C: Unusual occipitoatlantal fractures dissociation with no neurological impairment: Case report. *J Neurosurg* 88:773-6, 1998.
13. LEGROS B, FOURNIER P, CHIARONI P, RITZ O, FUSCIARDI J: Basal fracture of the skull and lower (IX,XI,XII) cranial nerve palsy: Four case reports including two fractures of the occipital condyle - A literature review. *J Trauma* 48:342-8, 2000.
14. LEONE A, CERASE A, COLOSIMO C, LAURO L, PUCA A, MARANO P: Occipital condylar fractures: A review. *Radiology* 216:635-44, 2000.
15. MILTNER E, MORRIS E: Injuries of the occipital condyles in fatal traffic accidents. *J Leg Med* 103:350-2, 1992.
16. MODY B, MORRIS E: Fracture of the occipital condyle: Case report and review of the world literature. *Injury* 24:350-2, 1992.
17. NOBLE E, SMOKER W: The forgotten condyle: The appearance, morphology, and classification of occipital condyle fractures. *AJNR* 17:507-13, 1996.
18. ORBAY T, AYKOL S, SECKIN Z, ERGUN R: Late hypoglossal nerve palsy following fracture of the occipital condyle. *Surg Neurol* 31:402-4, 1989.
19. SAVOLAINE R, EBRAHEIN N, JACKSON W, RUSIN J: Three-dimensional computed tomography in evaluation of occipital condyle fracture. *J Orthop Trauma* 3:71-5, 1989.
20. SPENCER J, YEAKLEY J, KAUFMAN H: Fracture of the occipital condyle. *Neurosurgery* 15:101-3, 1984.
21. STROOBANTS J, FIDLERS L, STORMS J, KLAES R, DUA G, Van HOYE M: High cervical pain and impairment of skull mobility as the only symptoms of an occipital condyle fracture: Case report. *J Neurosurg* 81:137-8, 1994.
22. STROOBANTS J, SEYNAEVE P, FIDLERS L, KLAES R, BRABANTS K, Van HOYE M: Occipital condyle fracture must be considered in the pediatric population: Case report. *J Trauma* 36:440-1, 1994.
23. TULI S, TATOR C, FEHLINGS M, MACKAY M: Occipital condyle fractures. *Neurosurgery* 41:368-77, 1997.
24. YOUNG W, ROSENWASSER R, GETCH C, JALLO J: Diagnosis and management of occipital condyle fractures. *Neurosurgery* 34:257-61, 1994.

*Original recebido em junho de 2003*

*Aceito para publicação em agosto de 2003*

***Endereço para correspondência:***

*Joacil Carlos da Silva*

*R. Pastor José Amaro, 112, ap. 802,*

*CEP 51021-230 – Recife, PE*

*E-mail: jcjr@elogica.com.br*