

Aneurisma gigante no topo da artéria basilar

Relato de caso operado sob hipotermia e parada circulatória

Jorge Luiz Kraemer*, Wagner Michael Pereira**, Leonardo José Cardoso da Fonseca***, Yuri Mascarenhas de Andrade Souza****

Hospital São José, Irmandade da Santa Casa de Misericórdia de Porto Alegre

RESUMO

Os aneurismas gigantes da artéria basilar constituem um desafio para o neurocirurgião em virtude das limitações do acesso cirúrgico e da complexidade da patologia. A história natural da doença, no entanto, justifica procedimentos mais agressivos.

É relatado um caso de aneurisma gigante no topo da artéria basilar, parcialmente trombosado, operado com parada circulatória e hipotermia. São discutidos os fundamentos da técnica e a indicação.

PALAVRAS-CHAVE

Aneurisma intracraniano. Hipotermia induzida. Parada cardíaca induzida. Técnica cirúrgica.

ABSTRACT

Giant basilar artery aneurysm operated on with hypothermia and circulatory arrest. Case report

Giant basilar artery aneurysms are still a challenging task for neurosurgeons due to technical and anatomical difficulties. Untreated patients have a poor prognosis that justifies more aggressive approaches.

A case of partially thrombosed giant basilar tip aneurysm operated on with hypothermia and circulatory arrest is presented. Indication and technical fundamentals are discussed.

KEYWORDS

Cerebral aneurysm. Circulatory arrest. Intraoperative hypothermia.

Introdução

A história natural dos aneurismas gigantes da artéria basilar é desastrosa, em decorrência das conseqüências de hemorragia, compressão encefálica ou tromboembolismo. O mau prognóstico dos pacientes não tratados justifica uma intervenção cirúrgica agressiva⁶, uma vez que as técnicas endovasculares não constituem uma boa alternativa². No entanto, diante das limitações do acesso cirúrgico, do tamanho do aneurisma e da freqüente ausência de colo definido, ocorrem morbidade e mortalidade significativas nos casos operados, mesmo em mãos experientes¹⁰. Diversos autores^{2,8,12,13} têm relatado a utilização de hipotermia e parada

circulatória como um adjunto para a microcirurgia nesses casos.

No presente relato, apresentamos nossa primeira experiência no tratamento cirúrgico de um caso de aneurisma gigante na artéria basilar, parcialmente trombosado, utilizando hipotermia, parada circulatória e proteção cerebral.

Relato do caso

O.M.F., 71 anos, sexo feminino, relatou história de tontura e dificuldade progressiva da marcha com início há

*Professor de Pós-Graduação da UFRGS e Doutor em Neurocirurgia.

**Mestre em Cardiologia e Cirurgião Cardiovascular.

***Anestesiologista.

****Médico Residente em Neurocirurgia.

1 mês e, há 15 dias dessa data, episódio de cefaléia súbita e intensa e comprometimento da força do hemisfério esquerdo. Ao exame da internação, apresentava-se lúcida, com hemiparesia esquerda, monoparesia do membro inferior direito e sinal de Babinski bilateral; observava-se anisocoria, com a pupila esquerda maior do que a direita, além de astasia e abasia. A investigação com ressonância nuclear magnética (Figura 1) e arteriografia encefálica com subtração digital (Figura 2) demonstrou aneurisma do topo da artéria basilar, parcialmente trombosado, com 25 mm no seu maior diâmetro. O aneurisma exercia significativa compressão sobre o mesencéfalo e deformava o terceiro ventrículo. A paciente foi, ainda, submetida à avaliação clínico-cardiológica, com especial atenção às condições da circulação coronariana, que não evidenciou alterações significativas.

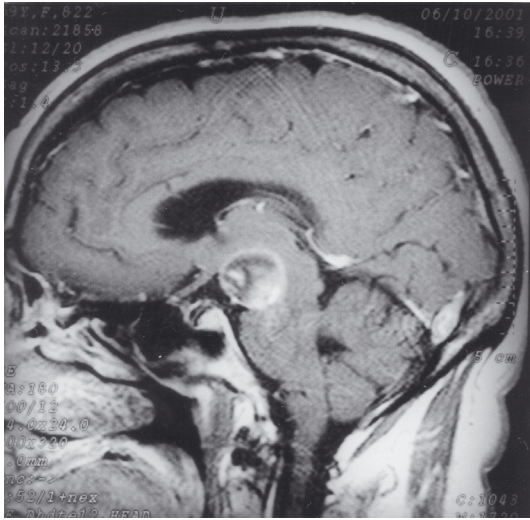


Figura 1 – Ressonância magnética do encéfalo mostra aneurisma comprimindo o tronco cerebral.

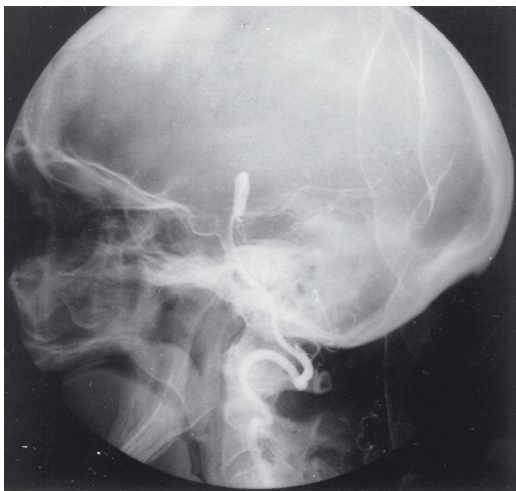


Figura 2 – Arteriografia em perfil mostra aneurisma da artéria basilar parcialmente trombosado.

O tratamento foi cirúrgico, com a participação de três equipes distintas: anestesiologia, cirurgia cardiovascular e neurocirurgia. A paciente foi anestesiada, o aneurisma foi exposto e dissecado parcialmente e, após se obter parada cardíaca total, procedeu-se à clipagem definitiva. O fechamento foi completado após a reversão.

Procedimento anestésico

Realizou-se anestesia geral, com a paciente monitorizada com o monitor Criticare 1.100 e utilização de monitor invasivo da pressão arterial, pressão venosa central, cateterismo vesical, cardioscópio, oxímetro de pulso, capnografia e duas vias periféricas. A indução foi conduzida com midazolam (0,2 mg/kg), fentanil (10 µg/kg) e pancurônio (0,1 mg/kg) e a manutenção, com isoflurano (0,5%) e oxigênio (100%). Ao início da circulação extracorpórea, a paciente recebeu, novamente, metade das doses das drogas usadas na indução e foi anticoagulada com heparina (4 mg/kg) a fim de se obter tempo de coagulação ativada superior a 600 segundos. Concomitantemente, utilizou-se tiopental (5 mg/kg) para proteção cerebral. Durante o resfriamento, após observarem-se bradicardia e fibrilação ventricular, obteve-se parada cardíaca com a aplicação de cloreto de potássio (40 mEq). A temperatura nasofaríngea atingiu 20°C. Após a clipagem do aneurisma, durante o reaquecimento, utilizou-se nitroprussiato de sódio para promover vasodilatação. A anticoagulação foi revertida com protamina, e a paciente foi transfundida com concentrado de hemácias (2 unidades), plaquetas (10 unidades) e plasma fresco congelado (2 unidades).

Procedimento cardiovascular

Através de incisão inguinfemoral, procedeu-se à dissecação e canulação da artéria e veia femorais à direita. Após anticoagulação, o sistema para circulação extracorpórea foi ligado, esfriando a paciente até 20°C. Nessa fase, a circulação da bomba foi interrompida, e 1.500 ml de sangue da paciente foram drenados para a máquina, permitindo a clipagem do aneurisma. Após a clipagem, a circulação extracorpórea foi reinstituída, reaquecendo-se a paciente. O coração voltou a bater espontaneamente à temperatura de 36,5°C, sem intercorrências.

Procedimento neurocirúrgico

O acesso foi obtido através de uma craniotomia fronto-orbitozigomática com extensão temporal.

Após ampla abertura das cisternas basais, o colo do aneurisma foi dissecado seguindo rotas multidirecionais (opticocarotídea, retrocarotídea e subtemporal) e preparado para clipagem. Nesse estágio, o procedimento foi temporariamente interrompido para a instalação da circulação extracorpórea. No momento em que se obteve a parada cardíaca, o aneurisma foi incisado com bisturi e esvaziado com auxílio de aspirador ultra-sônico, já que se encontrava parcialmente trombosado e o colo não cedia à pressão do clipe. Um sangramento residual foi contido pelo seqüestro de 1.500 ml de sangue pela máquina de perfusão extracorpórea. Após clara identificação dos vasos envolvidos, o aneurisma, exangue e sem trombos, foi excluído com clipe reto, tipo Yasargil, de 15 mm.

Após a recuperação das condições circulatórias da paciente, reversão da anticoagulação e infusão de plaquetas, foi efetuada a revisão final da hemostasia. A *lamina terminalis* foi aberta e o terceiro ventrículo, cateterizado, para posterior derivação ventricular externa e monitorização da pressão intracraniana.

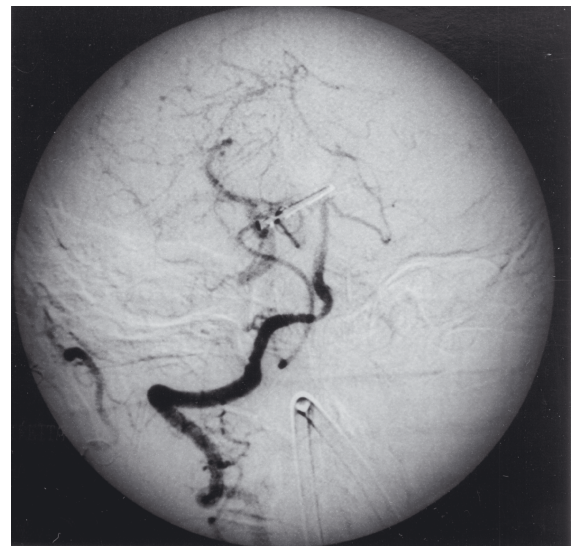
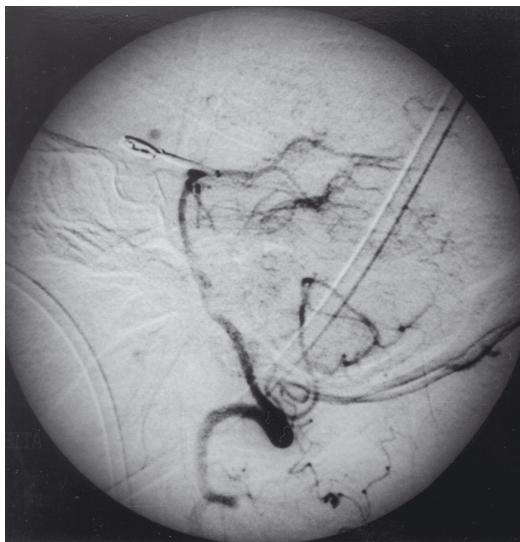
No pós-operatório, a paciente desenvolveu edema frontotemporal direito, com efeito expansivo e hipertensão intracraniana. No 10º dia, apresentou sinais de infecção sistêmica, exigindo tratamento com antibióticos. Houve controle da pressão intracraniana a partir do 13º dia e melhora progressiva do sensorio. Obteve alta do tratamento intensivo no 25º dia, com abertura ocular espontânea, isocórica, sem déficit motor à direita, com hemiparesia esquerda, em processo de retirada da traqueostomia. A arteriografia de controle demonstrou a exclusão

completa do aneurisma (Figura 3). Não houve complicação relacionada com o procedimento cardiovascular. A paciente obteve alta hospitalar no 35º dia pós-operatório, com escore 2 na escala de condições de alta de Glasgow e em recuperação progressiva.

Discussão

A história natural dos casos com aneurismas gigantes da artéria basilar é desastrosa, em virtude das conseqüências de hemorragia, compressão encefálica ou tromboembolismo. O mau prognóstico dos pacientes não tratados justifica uma intervenção cirúrgica agressiva⁶, uma vez que as técnicas endovasculares não constituem uma boa alternativa².

A paciente deste relato vinha desenvolvendo uma disfunção do tronco cerebral com comprometimento progressivo da motricidade, decorrente do efeito compressivo do aneurisma. Além disso, havia referência de um episódio de cefaléia intensa que poderia ter sido conseqüência de uma hemorragia subaracnóideia de pequena monta, o que agravava ainda mais o prognóstico. Diante da identificação de trombose parcial do aneurisma, ficou clara a indicação de remoção dos trombos, a fim de possibilitar a clipagem do colo e a redução volumétrica, indispensável para a descompressão do tronco cerebral. No entanto, a incisão de um aneurisma implica a necessidade de se ter o controle do sangramento, geralmente por clipagem transitória das artérias envolvidas,



Figuras 3 – Arteriografia de controle mostra exclusão total do aneurisma.

o que no presente caso era praticamente impossível em decorrência da exigüidade do acesso. Tais considerações encorajaram os autores a operar a paciente sob hipotermia e parada circulatória.

A hipotermia é útil porque reduz as reações enzimáticas que utilizam oxigênio e, conseqüentemente, diminui o consumo encefálico de oxigênio⁹. Os efeitos da anóxia cerebral podem ser minimizados pela hipotermia, e seu efeito protetor contra a isquemia tem sido demonstrado durante a parada circulatória³. A temperatura central utilizada nos procedimentos relatados varia de 13°C a 21°C^{1,8,10}. No presente caso, a temperatura mínima, medida na nasofaringe, atingiu 20°C. A temperatura nasofaríngea reflete, satisfatoriamente, a cerebral, com pequena margem de erro¹, que não compromete o resultado prático.

O emprego de barbitúricos tem sido rotina nos casos de cirurgia para aneurisma em que se necessita proteção cerebral contra isquemia. Os barbitúricos reduzem a demanda metabólica do tecido nervoso e aumentam sua tolerância à queda de suprimento de substratos que ocorre durante a isquemia, e também potencializam os efeitos da hipotermia^{10,11}.

A parada circulatória pode ser conduzida, com segurança, por um período máximo de 50 minutos⁷, quando acompanhada de hipotermia. Spetzler e cols.¹⁰ relatam um tempo médio de 11 minutos (7 casos) com uma variação de 7 a 53 minutos.

As vantagens do método são: 1) o campo cirúrgico permanece limpo, sem sangue, o que favorece a visualização da anatomia vascular e da patologia; 2) o risco de ruptura transoperatória do aneurisma é minimizado; 3) a ausência de sangue reduz a tensão e o volume do aneurisma, permitindo sua manipulação e dissecação seguras¹⁰.

No caso em discussão, a paciente permaneceu em parada circulatória durante 24 minutos, tempo suficiente para abrir o aneurisma, aspirar seu conteúdo e clipá-lo com segurança. A incisão do aneurisma prévia à clipagem e a aspiração dos trombos promoveram algum sangramento residual, que foi controlado com o seqüestro de 1.500 ml de sangue pela máquina de perfusão extracorpórea, durante o período de parada cardíaca. A redução da tensão do aneurisma favoreceu a manipulação e deslocamento do colo e a visibilidade adequada das artérias, no preparo para a colocação do clipe.

No presente caso, não houve complicações relacionadas com hipotermia ou parada circulatória. A reversão da parada circulatória, o reaquecimento lento e a correção das modificações funcionais das plaquetas e da anticoagulação conduziram a uma recuperação satisfatória. O edema frontotemporal direito observado no pós-operatório pode ter decorrido da retração demorada do cérebro. Spetzler e cols.¹⁰ recomendam

que não se modifique a posição das espátulas, durante a dissecação do aneurisma, para evitar sangramentos, já que o paciente se encontra anticoagulado. Talvez seja necessário manter as espátulas na posição apenas na fase final da dissecação, o que reduziria o tempo total de retração e conseqüente isquemia focal.

A disfunção neurológica observada no pós-operatório decorreu principalmente da manipulação cirúrgica e é justificável diante da complexidade do aneurisma e de sua história natural⁵.

Conclusão

A técnica de parada circulatória sob hipotermia e proteção cerebral pode ser utilizada, em nosso meio, para casos selecionados de aneurismas gigantes da artéria basilar.

Referências

1. AEBERT H, BRAWANSKI A, PHILIPP A, BEHR R, ULLRICH OW, KEYL C, BIRNBAUM DE: Deep hypothermia and circulatory arrest for surgery of complex intracranial aneurysms. *Eur J Cardio-Thorac Surg* 13:223-9, 1998.
2. CONNOLLY Jr ES, SOLOMON RA: Hypothermic cardiac standstill for cerebral aneurysm surgery. *Neurosurg Clin N Am* 9:681-95, 1998.
3. HANEDA K, SANDS MP, THOMAS R: Prolongation of the safe interval of hypothermic circulatory arrest: 90 minutes. *J Cardiovasc Surg* 24:15-21, 1983.
4. LAWTON MT, DASPIT CP, SPETZLER RF: Technical aspects and recent trends in the management of large and giant midbasilar artery aneurysms. *Neurosurgery* 41:513-20, 1997.
5. LAWTON MT, RAUDZENS PA, ZABRAMSKI JM, SPETZLER RF: Hypothermic circulatory arrest in neurovascular surgery: evolving indications and predictors of patient outcome. *Neurosurgery* 44:686-7, 1999.
6. LAWTON MT, SPETZLER RF: Surgical strategies for giant intracranial aneurysms. *Acta Neurochir Suppl (Wien)* 72:141-56, 1999.
7. LUNDAR T, FRØYSAKER T, NORNES H: Cerebral damage following open-heart surgery in deep hypothermia and circulatory arrest. *Scand J Thorac Cardiovasc Surg* 17: 237-42, 1983.
8. MASSAD MG, CHARBEL FT, CHAER R, GEHA AS, AUSMAN JL: Closed chest hypothermic circulatory arrest for complex intracranial aneurysms. *Ann Thorac Surg* 71:1900-4, 2001.
9. RITTENHOUSE EA, MOHRI H, DILLARD DH: Deep hypothermia in cardiovascular surgery. *Ann Thorac Surg* 17:63-98, 1974.
10. SPETZLER RF, HADLEY MN, RIGAMONTI D, CARTER LP, RAUDZENS PA, SHEDD SA, WILKINSON E: Aneurysms of the basilar artery treated

- with circulatory arrest, hypothermia, and barbiturate cerebral protection. J Neurosurg 68:868-79, 1988.
11. SPETZLER RF, RIINA HA, LEMOLE JR GM: Giant aneurysms. Neurosurgery 49:902-8, 2001.
 12. SULLIVAN BJ, SEKHAR LN, DUONG DH, MERGNER G, ALYANO D: Profound hypothermia and circulatory arrest with skull base approaches for treatment of complex posterior circulation aneurysms. Acta Neurochir (Wien) 141:1-11,1999.
 13. YU CL, TAN PP, WU CT, HSU JC, CHEN JF, WANG YL, LEE ST: Anesthesia with deep hypothermic

circulatory arrest for giant basilar aneurysm surgery. Acta Anaesthesiol Sin 38:47-51, 2000.

Original recebido em janeiro de 2002

Aceito para publicação em junho de 2002

Endereço para correspondência:

Jorge Luiz Kraemer

Rua Padre Chagas, 415 – conjunto 702

CEP 90570-080 – Porto Alegre, RS