Published online: 2018-02-28

Neuropatia compressiva do nervo ulnar em região hipotenar por lipoma: relato de caso

Compressive Neuropathy of the Ulnar Nerve in the Hypothenar Region by Lipoma – Case Report

Marcelo José da Silva de Magalhães[1,3] Henrique Nunes Pereira Oliva[2] Bruno Lopes Nunes[3]

[1] Departamento de Neurocirurgia, Hospital Vila da Serra, Belo Horizonte, Minas Gerais, MG, Brazil
[2] Acadêmico de Medicina, Faculdades Integradas Pitágoras de Montes Claros (FIPMoc), Montes Claros, Minas Gerais, MG, Brazil
[3] Médico residente em Ortopedia, Hospital Aroldo Tourinho, Montes Claros, Minas Gerais, MG, Brazil

Address for correspondence Marcelo José da Silva de Magalhães, MSc, Rua Capelinha n 270, Bairro Sumaré, Montes Claros, MG, Brazil CEP 39.402-315 (e-mail: marcelo7779@yahoo.com.br).

Arq Bras Neurocir 2020;39(1):49–53.

Resumo

Lipomas são tumores bem definidos, de tecido adiposo, presentes no tronco ou nas extremidades, e que ocorrem em pacientes adultos. Esses tumores geralmente se desenvolvem sem dor e de forma insidiosa, podendo, no entanto, comprimir estruturas adjacentes. Este trabalho objetiva descrever o caso de uma paciente do sexo feminino, de 68 anos, com lipoma gigante localizado na face hipotenar, com manifestação de compressão dos nervos digitais palmares comuns, do nervo ulnar, e do músculo abdutor do V dedo. Como sintoma, ela apresentava quadro de dor moderada na face hipotenar, sem sinal de Tinel, e sem alterações da motricidade ou sensibilidade dos dígitos inervados pelo nervo ulnar. Os lipomas podem apresentar variada gama de características histológicas, e o diagnóstico diferencial pode incluir tumores malignos. O exame de imagem pode auxiliar no diagnóstico, o qual é confirmado por meio de estudo histopatológico. Para o presente caso, conforme preconizado na literatura, foi realizado um procedimento cirúrgico para a ressecção do tumor, que resultou no controle dos sintomas.

Palavras-Chave
- lipoma
- neuropatia
- nervo ulnar
- tumor de partes moles

Abstract

Lipomas are well defined tumors of the adipose tissue that often occur in the in torso or the extremities of adult patients. These tumors usually develop painlessly and insidiously, but they may compress adjacent structures. The objective of this study is to describe the case of a 68-year-old female patient with a giant lipoma located at the hypothenar region, with manifestation of compression of the common palmar digital nerves, the ulnar nerve, and the abductor muscle of the V finger. Regarding the symptoms, the patient felt moderate pain in the hypothenar region, with no Tinel sign, and no changes in the motor function or sensibility of the digits innervated by the ulnar nerve. Lipomas may present a varied range of histological characteristics, and even malignant tumors may be a differential diagnosis. An imaging exam may aid in the diagnosis, which is confirmed by a histopathological study. For the present case, as recommended in the literature, a surgical procedure was performed for the resection of the tumor, which resulted in the control of the symptoms.

Keywords
- lipoma
- neuropathy
- ulnar nerve
- soft-tissue tumor

received September 12, 2017
accepted December 4, 2017

DOI https://doi.org/10.1055/s-0038-1623517.
ISSN 0103-5355.

Copyright © 2020 by Thieme Revinter Publicações Ltda, Rio de Janeiro, Brazil

License terms

Introdução

Lipomas geralmente se apresentam em adultos como tumores isolados, sem presença de dor e com crescimento lento, sendo os locais mais frequentes o tronco e as extremidades.[1] Os lipomas são tipicamente lobulares e bem circunscritos, compostos por células de tecido adiposo. São separados do tecido adiposo circundante por uma fina cápsula fibrosa.[1–3] Exames complementares são importantes por auxiliarem na determinação do tipo e da localização do lipoma.[4] Os lipomas podem ser classificados como intramusculares, mais frequentes, e intermusculares, menos frequentes. Além disso, os intramusculares se dividem em infiltrativos e bem circunscritos.[2] Os lipomas são comumente isolados e raramente múltiplos, apresentando-se em formas e tamanhos variados, sendo considerados gigantes quando de diâmetro superior a 5 cm.[2,3]

O presente trabalho objetiva descrever o caso raro de lipoma intermuscular em região hipotenar do membro superior esquerdo com manifestação de compressão do nervo ulnar, além de apresentar breve revisão bibliográfica sobre os assuntos envolvidos no caso estudado. Para isso, foi utilizado material recente disponibilizado em bibliotecas virtuais, além de realizada análise do prontuário da paciente com apresentação do caso incomum.

Realizou-se, em primeiro momento, uma revisão do prontuário da paciente para a elaboração do relato de caso. Em seguida, realizou-se uma pesquisa bibliográfica na literatura, buscando trabalhos publicados nos últimos 47 anos, em português, inglês e espanhol. Os critérios de inclusão dos trabalhos pesquisados foram: a metodologia adequada aplicada, a atualidade, e a similaridade em algum aspecto com o presente caso. Os critérios de exclusão foram: baixa relevância de alguns artigos, a não abordagem da área de interesse, e a falta de informações importantes.

Os seguintes descritores foram utilizados: *lipoma*, *deep-seated lipoma*, *lipomatous tumor*, *liposarcoma*, *lipoma de extremidades* e *lipoma intramuscular*. As bibliotecas digitais e fontes de dados eletrônicos de acesso aberto acessadas foram a Scientific Electronic Library Online (SciELO) e a Biblioteca Virtual em Saúde (BVS). Também foi utilizado o Portal minha UFMG para acessar artigos pagos e de tema pertinente à presente pesquisa.

Relato do Caso

A paciente M. A. O., de 68 anos, do sexo feminino, dona de casa, procurou atendimento médico ambulatorial devido a quadro de cefaleia persistente. Em seu exame físico, foi detectado abaulamento na região hipotenar da extremidade do membro superior esquerdo. Não foram observados cianose ou sinais flogísticos na região do abaulamento. A paciente relatou quadro de dor de moderada intensidade na região tenar da mão esquerda, com irradiação para o IV e o V dígitos. Não foi encontrado sinal de Tinel sobre a lesão tumoral, e não foram identificados déficits de sensibilidade ou motricidade.

Foi solicitada a realização de uma ultrassonografia da mão, que evidenciou imagem nodular ecogênica bem definida, sem fluxo ao Doppler, encapsulada, medindo 24 mm, na região hipotenar (►**Fig. 1**).

Mediante apresentação do exame, optou-se pela internação, que foi precedida pela solicitação dos exames do risco cirúrgico. Utilizou-se anestesia local com lidocaína sem vasoconstritor. Como acesso cirúrgico, optou-se pela incisão linear no eixo do V dígito, na região hipotenar. Neuroestimulação foi realizada durante o procedimento, com o intuito de preservar os ramos motores distais do nervo ulnar. A lesão apresentava uma estrutura capsular relativamente bem delimitada, com forma levemente ovalada e coloração amarelada (►**Figs. 2A** e **2B**). Após a retirada completa da lesão, foram identificados os nervos digitais palmares comuns do nervo ulnar, e o músculo abdutor do V dedo. No pós-operatório, a paciente apresentou melhora da dor da região hipotenar, e verificou-se a preservação da função motora.

A avaliação dos cortes histopatológicos do tecido mostrou neoplasia benigna constituída de 12 g de tecido adiposo maduro unilocular (►**Fig. 3A**), com presença de algum tecido muscular (►**Fig. 3B**) e vasos sanguíneos (►**Fig. 3C**), entremeado por tecido conjuntivo com fibras colágenas (►**Fig. 3D**) e fibroblastos, por vezes constituindo aspecto mixoide. Além disso, constatou-se ausência de atipia e de sinais de malignidade.

Discussão

O lipoma é descrito como um tumor adiposo benigno, separado do tecido adiposo adjacente por uma fina película, bem circunscrito, bem definido, e que pode ocorrer em qualquer região do corpo. Quando mal circunscrito e muito infiltrado, pode ser confundido com lipossarcoma bem diferenciado. Os lipossarcomas bem diferenciados, por sua vez, não acarretam metástases, e são considerados de baixo grau de malignidade, mas apresentam elevadas taxas de recorrência.[5,6]

Entre os principais sintomas e sinais dos lipomas localizados na mão estão: dor local, paresia, hipoestesia e abaulamento local pelo crescimento do tumor nos tecidos subjacentes (►**Tabela 1**).[5,6]

A melhor forma de tratamento dos tumores lipomatosos é a completa ressecção cirúrgica. A cirurgia deve ser feita após exames complementares que permitam ao cirurgião

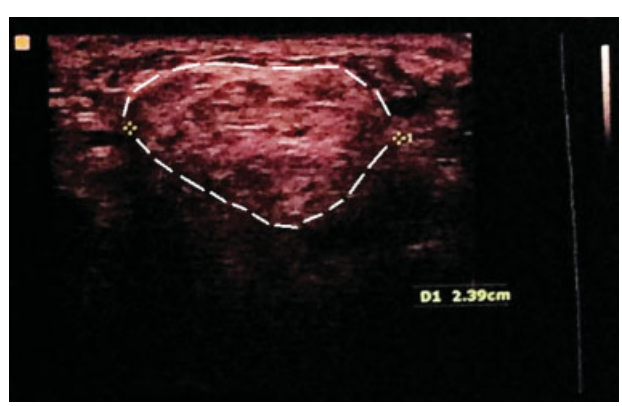

Fig. 1 Ultrassonografia da mão esquerda evidenciando imagem nodular ecogênica bem definida, sem fluxo ao Doppler, encapsulada, medindo 2,39 mm, na região hipotenar. Observe as linhas tracejadas contornando do lipoma.

Fig. 2 (**A**) Foto perioperatória evidenciando volumosa lesão com uma estrutura capsular relativamente bem delimitada, com forma levemente ovalada, e coloração amarelada. (**B**) Fotografia da lesão após a sua ressecção, confirmando a sua forma ovalada e capsulada.

localizar o tumor e planejar seu trabalho, uma vez que medidas precipitadas podem contribuir para a recorrência do tumor, caso ele não seja devidamente removido durante a cirurgia.[5] Apesar de a cirurgia ser comumente indicada, há pouco consenso sobre qual o melhor tratamento cirúrgico para o tumor lipomatoso profundo.[5,7] Na literatura apresenta-se, para o caso de suspeita de malignidade, a ressecção ampla, com margens de aproximadamente 1 cm, associada a acompanhamento anual com exame complementar de imagem.[7]

Os lipomas podem ser comumente visualizados no ultrassom como massas ecogênicas distintas, tendo sua leitura

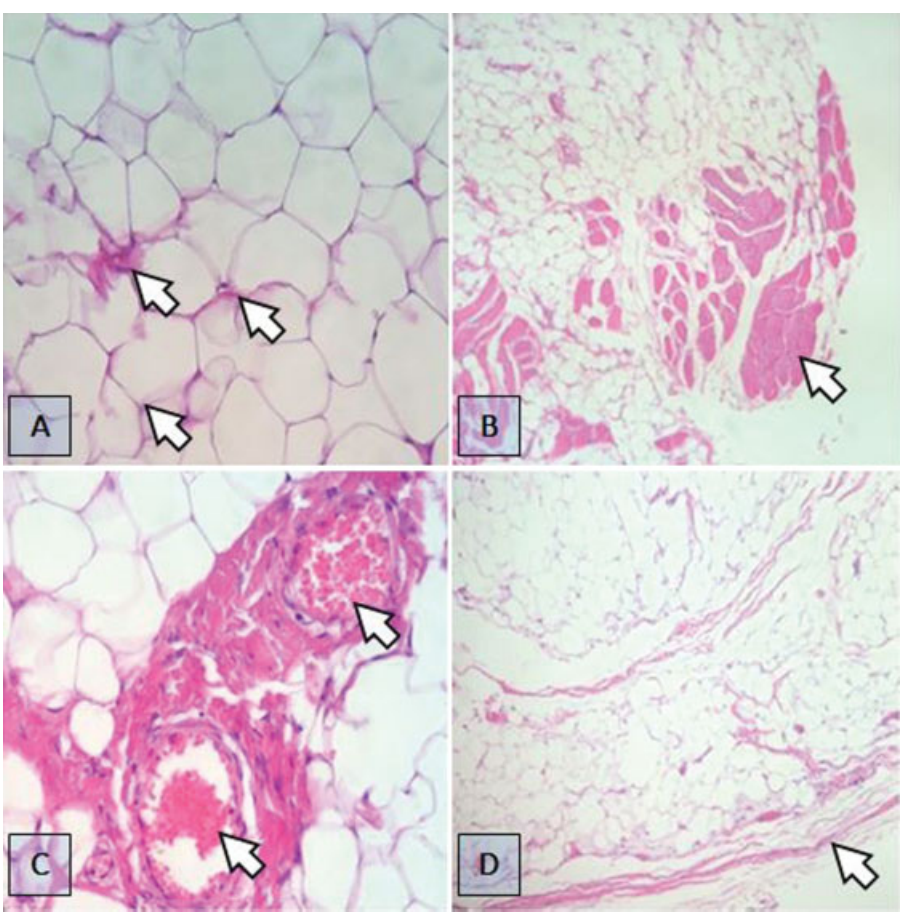

Fig. 3 Fotos de lâminas de cortes histológicos utilizadas para estudo patológico (hematoxilina-eosina, ampliação ×250). (**A**) Adipócitos com hipercromatismo nuclear (setas) em meio a fundo lipomatoso maduro. (**B**) Presença de tecido muscular (seta). (**C**) Vasos sanguíneos (setas). (**D**) Cápsula fibrosa (seta).

Tabela 1 Relatos de casos de lipomas da mão e resumo dos principais achados clínicos[18–28]

Autores	Ano	N	Localização do tumor	Sintomas	Resultado do tratamento cirúrgico
Rodriguez e Phalen[18]	1970	15	12 na mão e 3 no pulso.	14 tumores assintomáticos; 1 com dor; limitação do movimento.	Ausência de recorrências e complicações.
Ceballos e Wylock[19]	2005	4	2 na mão (1 no espaço palmar e 1 na eminência tenar) e 2 em dedos.	Inchaço e desconforto estético.	Período pós-operatório sem intercorrências. Ausência de complicações.
Kamath et al[20]	2006	1	Região palmar.	Inchaço e incômodo para movimentação.	Recuperação da função e sem recorrências.
Mohan e Semoes[21]	2008	1	Entre os músculos tenares.	Alguma dificuldade na apreensão de objetos (pelo abaulamento importante).	Recuperação da função da mão.
Nadar et al[22]	2010	13	13 na mão (5 no dorso, 6 palmares, 1 no pulso) e 1 no antebraço.	Abaulamento, dor, paresia e prurido.	Remissão dos sintomas. Não foram encontradas recorrências.
Pagonis et al[23]	2011	1	Região palmar.	Sintomas característicos de compressão dos nervos mediano e ulnar; redução da amplitude de movimento do pulso; limitação na flexão da falange distal (I dedo).	Remissão da dor e recuperação da motricidade.
Chatterton et al[24]	2013	1	Eminência tenar.	Dor no polegar esquerdo e inchaço na mão.	Após excisão do lipoma, a paciente realizou trapezectomia para tratar a artrite das articulações carpometacarpianas.
Ramirez et al[25]	2013	1	Terceiro dedo da mão esquerda.	Limitação do movimento interfalangiano e parestesia digital.	Recuperação completa da motricidade e desaparecimento da parestesia.
Radivojcevic et al[26]	2016	1	Região ulnar da palma da mão.	Dor e formigamento nos dedos (IV e V).	Controle da dor.
Schmidt[27]	2017	1	Região tenar com extensão aos dedos.	Limitação da extensão dos dedos (I-III), parestesia e dor.	Seis meses após a cirurgia, a função e a sensibilidade dos dedos afetados foram restauradas.
Ribeiro et al[28]	2017	1	Região palmar.	Parestesia e dor nos dedos (I-III).	Reversão das queixas de parestesias e dor.

Abreviações: N, número de pacientes envolvidos.

variada; eles podem ser: hiperecoicos (20–52%), isoecoicos (28–60%) ou hipoecoicos (20%).[8–10] Quando encapsulado, a cápsula pode ser de difícil identificação nessa modalidade de exame de imagem.[11] Na tomografia computadorizada (TC), os lipomas são hipodensos (com aproximadamente -65 e -120 unidades Hounsfield).[10,11] A ressonância magnética é frequentemente a modalidade de escolha em caso de lipomas, não só para confirmar o diagnóstico, o que geralmente é sugerido pelo ultrassom e pela TC, como também por avaliar melhor as características atípicas que sugerem o diagnóstico de lipossarcoma. Os lipomas, na ressonância magnética, se mostram hiperintensos nas sequências T1 e T2. Além disso, a ressonância magnética permite uma melhor definição da anatomia adjacente ao tumor.[11]

O aspecto histológico dos lipomas é característico, com quantidade predominante de tecido adiposo, com adipócitos e imagem negativa de gordura. Há também a presença frequente de uma cápsula fibrosa envolvendo a região

superficial do tumor.[1] Menos frequentemente, são observados vasos sanguíneos, muitas vezes mais abundantes no tecido muscular circunvizinho do que na região do tumor, sendo capilares musculares.[1,8] Além disso, há presença de feixe de fibras musculares em meio ao tecido tumoral.[8]

Apesar da gama de possibilidades para os tipos de tecidos histológicos, que podem variar de lipomas benignos a lipossarcomas, estima-se que as neoplasias lipomatosas compreendam metade de todos os tumores de tecido mole.[1,5] Devido a eventuais similaridades entre os acometimentos benignos e malignos, análises histológicas têm sido conduzidas, e trabalhos relatam algumas características que permitem auxiliar o médico no diagnóstico correto e no encaminhamento eficiente ao tratamento adequado. Idade avançada, tumor de elevadas dimensões, e localização em extremidade em detrimento do tronco, por exemplo, são características que sugerem um tumor lipomatoso atípico, em vez de um lipoma gigante.[5]

Existem outros tipos de lesões de caráter benigno que podem ser consideradas como diagnóstico diferencial no presente caso. A importância de se mencionar esses tumores encontrados na mão se dá em função da complexidade das estruturas acometidas e, consequentemente, das implicações, como perda de sensibilidade, dor ou mesmo comprometimento motor do membro.[12] No grupo das lesões que poderiam ser diagnóstico diferencial do lipoma estão: cisto sinovial, tumor de células gigantes de bainha de tendão, cistos de inclusão epidérmica, fibromas, schwannomas e neurofibromas.[12–17]

Foi elaborada uma tabela relacionando casos raros e representativos de lipomas (►**Tabela 1**). A maior parte dos casos apresenta sintomatologia branda e/ou presença de abaulamento local sem sintomas. Raros casos desenvolveram-se com manifestações neurológicas, e todos revelaram resolução dos sintomas álgicos e motores quando presentes.[18–28]

Conclusões

A presença de lipoma na mão, além de pouco comum, pode não gerar precocemente manifestações clínicas até que o tumor alcance um volume maior e comprima as estruturas adjacentes. O procedimento cirúrgico corrobora a efetividade relatada na literatura, sendo a conduta preconizada. Devido à existência de lesões de diferentes naturezas que podem comprometer a mão, a cirurgia também permite a obtenção de material para confirmação histopatológica.

Referências

1 Errani C, Cocchi S, Ali N, et al. Recurrence after marginal excision for atypical lipomatous tumors versus lipomas of the extremities. Orthopedics 2016;39(04):e610–e614
2 Elbardouni A, Kharmaz M, Salah Berrada M, Mahfoud M, Elyaacoubi M. Well-circumscribed deep-seated lipomas of the upper extremity. A report of 13 cases. Orthop Traumatol Surg Res 2011; 97(02):152–158
3 Ramos-Pascua LR, Guerra-Álvarez OA, Sánchez-Herráez S, Izquierdo-García FM, Maderuelo-Fernández JA. Intramuscular lipomas: Large and deep benign lumps not to underestimated. Review of a series of 51 cases. Rev Esp Cir Ortop Traumatol 2013; 57(06):391–397
4 Jones AP, Lewis CJ, Dildey P, Hide G, Ragbir M. Lipoma or liposarcoma? A cautionary case report. J Plast Reconstr Aesthet Surg 2012;65(01):e11–e14
5 Fisher SB, Baxter KJ, Staley CA III, et al. The General Surgeon's quandary: atypical lipomatous tumor vs lipoma, who needs a surgical oncologist? J Am Coll Surg 2013;217(05):881–888
6 Dalal KM, Antonescu CR, Singer S. Diagnosis and management of lipomatous tumors. J Surg Oncol 2008;97(04):298–313
7 Kito M, Yoshimura Y, Isobe K, et al. Clinical outcome of deep-seated atypical lipomatous tumor of the extremities with median-term follow-up study. Eur J Surg Oncol 2015;41(03):400–406(EJSO)
8 Kindblom LG, Angervall L, Stener B, Wickbom I. Intermuscular and intramuscular lipomas and hibernomas. A clinical, roentgenologic, histologic, and prognostic study of 46 cases. Cancer 1974;33(03): 754–762
9 Cappabianca S, Colella G, Pezzullo MG, et al. Lipomatous lesions of the head and neck region: imaging findings in comparison with histological type. Radiol Med (Torino) 2008;113(05):758–770
10 Inampudi P, Jacobson JA, Fessell DP, et al. Soft-tissue lipomas: accuracy of sonography in diagnosis with pathologic correlation. Radiology 2004;233(03):763–767
11 Murphey MD, Carroll JF, Flemming DJ, Pope TL, Gannon FH, Kransdorf MJ. From the archives of the AFIP: benign musculoskeletal lipomatous lesions. Radiographics 2004;24(05):1433–1466
12 Henderson MM, Neumeister MW, Bueno RA Jr. Hand tumors: I. skin and soft-tissue tumors of the hand. Plast Reconstr Surg 2014; 133(02):154e–164e
13 Weisstein JS, Trumble TE, Budoff JE. Benign and malignant bone tumors. Hand Surgery Updates IV. American Society for Surgery of the Hand, Rosemont, USA; 2007
14 Adams EL, Yoder EM, Kasdan ML. Giant cell tumor of the tendon sheath: experience with 65 cases. Eplasty, v. 12, 2012
15 Nahra ME, Bucchieri JS. Ganglion cysts and other tumor related conditions of the hand and wrist. Hand Clin 2004;20(03):249–260, v
16 Forthman CL, Blazar PE. Nerve tumors of the hand and upper extremity. Hand Clin 2004;20(03):233–242, v
17 Magalhães MJS, Fujioka AJ, Chaves RB. Schwannoma como etiologia de síndrome do túnel do carpo – relato de caso. Arq Bras Neurocir 2015;34(04):309–312
18 Rodriguez JM, Phalen GS. Lipomas in the hand and wrist; diagnosis and treatment. Cleve Clin Q 1970;37(04):201–205
19 Ceballos JIG, Wylock P. Hand palm and finger lipomas: four case reports and review of the literature. Eur J Plast Surg 2005;28(03): 243–246
20 Kamath J, Kamath R, Bhardwaj P, Sharma C. A giant lipoma in the hand-report of a rare case. J Health Allied Sci 2006;5(01):1–6
21 Mohan L, Semoes J. Thenar intramuscular lipoma: an unusual case. Internet J Surg 2008;17(02):1–3
22 Nadar MM, Bartoli CR, Kasdan ML. Lipomas of the hand: a review and 13 patient case series. Eplasty 2010;10:e66
23 Pagonis T, Givissis P, Christodoulou A. Complications arising from a misdiagnosed giant lipoma of the hand and palm: a case report. J Med Case Reports 2011;5(01):552
24 Chatterton BD, Moores TS, Datta P, Smith KD. An exceptionally large giant lipoma of the hand. BMJ Case Rep 2013;2013:bcr2013200206
25 Ramirez-Montaño L, Lopez RP, Ortiz NS. Giant lipoma of the third finger of the hand. Springerplus 2013;2(01):164
26 Radivojcevic UM, Ilic M, Vulovic D. Giant hand lipoma-Case report of a rare localization of a common type of tumor. Sanamed 2016; 11(02):141–144
27 Schmidt I. Giant Lipoma of the Thenar leading to Entrapment of All Peripheral Long Finger Branches of the Median Nerve: Case Report. JSM Clin Case Rep 2017;5(01):1125
28 Ribeiro G, Salgueiro M, Andrade M, Fernandes VS. Giant palmar lipoma - an unusual cause of carpal tunnel syndrome. Rev Bras Ortop 2017;52(05):612–615