

Osteoma craniano

Considerações sobre oito casos

Carlos Umberto Pereira*, João Domingos Barbosa Carneiro Leão**,
Alvino Dutra da Silva**, Paulo Roberto Moura de Sousa***,
William Giovanni Panfiglio Soares***, Marcelo Bravo de Oliveira Santos***

Departamento de Medicina da Universidade Federal de Sergipe. Serviço de Neurocirurgia do Hospital João Alves Filho. Aracaju, SE

RESUMO

O osteoma craniano tem sido bastante relatado na literatura médica. Estima-se uma incidência de 0,1% a 0,43% no crânio. O osteoma pode ser esponjoso ou, mais comumente, do tipo sólido compacto. Sua etiologia é ainda hoje desconhecida e várias hipóteses têm sido consideradas, como infecções, trauma, radiações ionizantes e até mesmo influência hormonal. Afeta mais o sexo feminino e a idade adulta. A localização mais freqüente no crânio é no osso frontal. Na maioria dos casos é achado radiográfico acidental ou manifesta-se como exostose.

Os autores apresentam oito casos de osteoma craniano. O sexo masculino foi o mais afetado, representado por seis casos. A idade dos pacientes variou de 19 a 79 anos, com uma média de 56 anos. A localização dos osteomas foi occipital em três casos, frontal em três e parietal em dois. As queixas principais foram exostose em oito casos e dor local em sete. Todos os pacientes foram submetidos à radiografia simples do crânio e ao exame de tomografia computadorizada. Sete pacientes foram submetidos à ressecção cirúrgica, seguida de cranioplastia em cinco pacientes. Um paciente recusou a cirurgia. Não ocorreu óbito.

A finalidade deste trabalho é apresentar nossa experiência em osteoma craniano, chamando a atenção para sua benignidade e para o fato de que a ressecção cirúrgica é curativa quando não houver extensão intracraniana importante, bem como resolve o problema estético.

PALAVRAS-CHAVE

Osteoma. Tumor craniano.

ABSTRACT

Cranial osteoma. Considerations about eight cases

Skull osteoma has been quite reported in medical literature. A 0.1% to 0.43% incidence is estimated in the skull. Osteoma can be spongy but it is more commonly of the compact solid type. Its etiology is still unknown, infection, trauma, ionizing radiation and even hormonal influence having been considered. It affects more adult females. The most frequent location in the skull is in the frontal bone. In most of the cases, they are accidental radiographic findings or associated with local swelling.

The authors present eight cases of skull osteoma. In this series there was a male preponderance (6:2). The age of the patients varied from 19 to 79 years (average of 56 years). The location of the osteomas was: occipital in three, frontal in three and parietal in two cases. The main complaints were local swelling in eight and local pain in seven cases. All patients were submitted to plain skull radiography and computerized tomography scans. Seven patients were submitted to the surgical resection, followed by cranioplasty in five. One patient refused surgical treatment. The surgical treatment was curative with excellent esthetic result in all.

Cranial osteomas are benign lesions and its surgical resection is curative when its intracranial extension is not important.

KEYWORDS

Osteoma. Skull tumors.

* Professor-Adjunto Doutor do Departamento de Medicina da UFS. Neurocirurgião do Hospital João Alves Filho, Aracaju, SE.

** Neurocirurgião do Hospital João Alves Filho, Aracaju, SE.

*** Acadêmico de Medicina da Universidade Federal de Sergipe, Aracaju, SE.

Introdução

O osteoma pode afetar qualquer osso do esqueleto humano, mas envolve predominantemente o crânio e a mandíbula^{3,4,9}. No crânio, localiza-se freqüentemente nos seios frontal e etmoidal e no ápex petroso. É geralmente assintomático e o tratamento ideal é o cirúrgico, com prognóstico excelente.

O osteoma craniano é um tumor benigno, anatomicamente circunscrito, composto de osso denso, originado no periósteo dos ossos do crânio^{1,3,5,13}. Estima-se que a incidência desse tumor seja de 0,1% a 1% de todos os tumores benignos do crânio¹⁴. Sua etiologia é ainda hoje desconhecida¹¹.

Os autores apresentam oito casos de osteoma craniano e discutem sua localização, diagnóstico, tratamento e prognóstico.

Casuística

Foram estudados, retrospectivamente, oito casos de osteoma craniano, durante o período de abril de 1992 a agosto de 2000, no Serviço de Neurocirurgia do Hospital João Alves Filho (Aracaju, SE). O sexo masculino foi o mais acometido, com seis casos. As idades variaram de 19 a 79 anos, com média de 56 anos.

A distribuição dos osteomas, segundo a localização, está apresentada na figura 1: três no osso frontal, três no occipital e dois no parietal. Um dos osteomas frontais tinha extensão para cavidade intracraniana. As queixas mais comuns foram dor local e tumefação. Todos os pacientes foram submetidos a radiografia simples e tomografia computadorizada craniana. Sete pacientes

foram submetidos à ressecção cirúrgica da lesão, seguida de cranioplastia em cinco pacientes. Não encontramos transformação maligna e não houve mortalidade nesta série.

Discussão

O osteoma é um tumor benigno do osso esponjoso ou compacto, de crescimento lento, doloroso e bem diferenciado¹. Sua incidência no crânio varia de 0,1% a 1% dos tumores ósseos benignos¹⁴. Afeta mais indivíduos entre a quarta e a quinta décadas da vida. Em nossa casuística, a média das idades foi de 56 anos. Acomete mais o sexo feminino da segunda à quinta décadas da vida^{7,13}.

No crânio, pode desenvolver-se em qualquer parte, mas localiza-se principalmente nos seios frontal e etmoidal e no ápex petroso^{4,11}. Raramente pode estender-se para a cavidade intracraniana⁶.

Haddad e cols.⁵ classificaram o osteoma craniano, baseados na distribuição topográfica, freqüência e sintomatologia, em quatro categorias: 1) osteoma intracraniano, a forma mais rara e confundida com calcificações intracranianas; 2) osteoma dural, observado principalmente na foixe cerebral, geralmente assintomático e achado acidentalmente; 3) osteoma da base do crânio, o tipo mais freqüente, que acomete mais a região frontoetmoidal e petrosa; 4) osteoma do calvário, a menos freqüente, que se apresenta sob a forma exostótica.

Em nossa casuística, a localização foi frontal em três casos, occipital em três e parietal em dois casos. Um dos casos tinha extensão intracraniana (Figura 2).

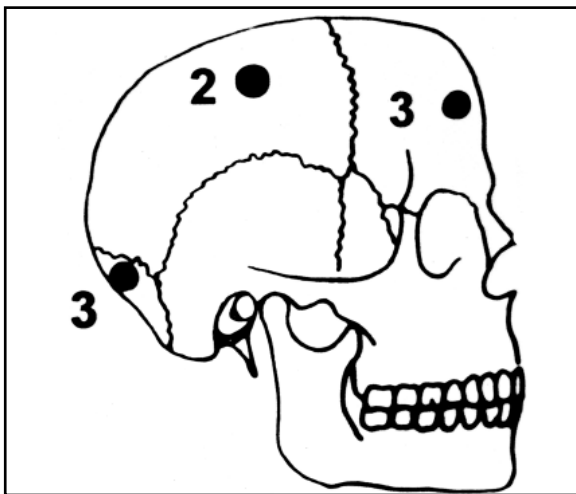


Figura 1 – Distribuição da localização anatômica dos osteomas na casuística.

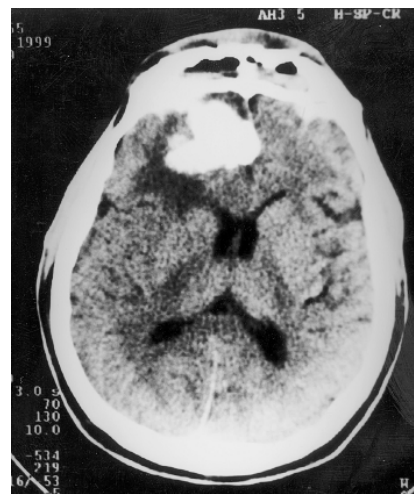

Figura 2 – TC demonstrando osteoma frontal direito, com invasão intracraniana.

A etiologia desses tumores é, ainda hoje, controversa. Tem sido relatada a sua associação com infecção, trauma, radiações ionizantes e, até mesmo, com influência hormonal¹¹. Quando localizado no crânio ou mandíbula e associado com pólipos intestinais, fibromatose do tecido conjuntivo e cisto epidermal cutâneo constitui a síndrome de Gardner^{2,16}. Em nossa casuística, dois pacientes apresentavam história prévia de trauma craniano.

O osteoma craniano cresce lentamente e raramente causa sintomas clínicos, sendo descoberto acidentalmente em radiografias simples do crânio realizadas por motivos diversos^{1,3,9,11,16}. Pode, porém, provocar dor e tumefação, e seu crescimento pode causar sintomas de caráter compressivo. A sintomatologia do osteoma localizado na região fronto-orbital é variável e, dependendo da direção do crescimento do mesmo, podem ocorrer abscesso cerebral, cefaléia, distúrbios da fala, deformidade craniana, hipoacusia, diplopia, crises convulsivas, hemiplegia, pneumoencéfalo, rinoliquorréia, meningite e mucocele^{1,3,4,7,8,9,10,16}.

São facilmente identificados na radiografia simples de crânio como uma área radioluzente com zona central de calcificação^{5,7,13}. A tomografia computadorizada é o melhor meio diagnóstico. Nesse exame, o osteoma apresenta-se como um tecido ósseo de baixa opacidade e bem delimitado, envolvido por uma área esclerótica de alta opacidade^{3,9} (Figuras 3 e 4). Na cintilografia óssea, o tumor apresenta-se com hipercaptação. A ressonância magnética nuclear é ótima para visibilizar o tecido inflamatório ao redor da lesão^{9,11,15,16}.

Ao exame macroscópico, apresenta uma zona de hiperostose homogênea, bem definida, com características de osso lamelar denso crescendo para fora, sem produzir efeito de massa, com infiltração ou alteração do espaço da medula óssea. Ao exame de microscopia óptica apresenta-se como osso esclerótico, lamelar e denso, similar à cortical do osso^{4,11}.

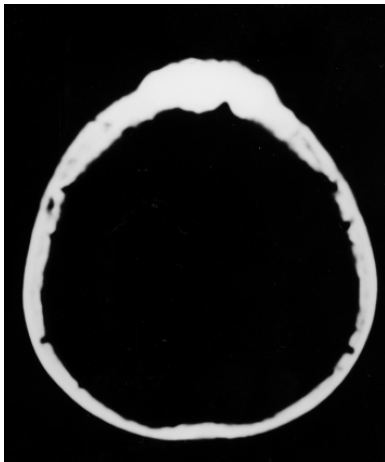


Figura 3 – TC apresentando osteoma frontal.

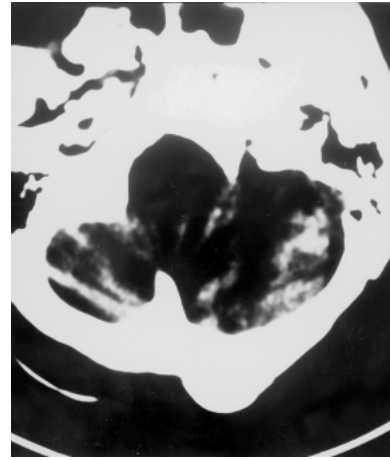


Figura 4 – TC demonstrando osteoma occipital esquerdo.

No diagnóstico diferencial, devem ser considerados o meningioma calcificado, o fibroma ossificante, a displasia fibrosa, o sarcoma osteogênico, a doença de Paget e o hemangioma, que são distinguidos, geralmente, pelos exames de imagem associados ao estudo anatomopatológico^{4,7,9,11,13}.

O tratamento do osteoma craniano é a ressecção cirúrgica da lesão, seguida de cranioplastia em casos de falhas ósseas extensa^{4,5,9}. A recidiva é rara e a transformação maligna não tem sido relatada na literatura médica⁹. Na nossa série, sete pacientes foram submetidos à exérese total da lesão, seguida de cranioplastia em cinco casos. Um paciente, no qual o osteoma foi achado acidental, rejeitou o tratamento cirúrgico e encontra-se em acompanhamento ambulatorial. Os pacientes operados tiveram boa evolução curativa e estética.

Concluimos que o osteoma é um tumor benigno, de evolução lenta, cuja ressecção cirúrgica cura o doente, com resultado estético muito bom e prognóstico excelente quando não é acompanhado de complicações intracranianas.

Referências

1. ATTANTE F, TANNIER C, VAYR R: Pneumocéphalie compliquant um osteóme du sinus frontal: 2 cas. Rev Neurol 152:279-82, 1996.
2. CHANG CH, PIATT ED, THOMASS KE, WATNE AL: Bone abnormalities in Gardner's syndrome. Am J Roentgenol Radium Ther Nucl Med 103:645-52, 1968.
3. GEORGE J, MERRY GS, JELLETT LB, BAKER JG: Frontal sinus osteoma with complicating intracranial aerocele. Aus N Z J Surg 60:66-8, 1990.
4. GREENSPAN A: Benign bone-forming lesions: osteoma, osteoide osteoma, and osteoblastoma. Skeletal Radiol 22:485-500, 1993.
5. HADDAD FS, HADDAD GF, ZAATARI G: Cranial osteoma: their classification and management.

- Report on a giant osteoma and review of the literature. *Surg Neurol* 48:143-7, 1997.
6. HALLBERG OE, BYLEY Jr JW: Origin and treatment of osteomas of the paranasal sinuses. *Arch Otolaryngol* 51:750-60, 1950.
 7. KIEFFER AS, LONG DM, CHOU NS, KING GA, CACAYORIN ED: Tumors of the skull. In Youmans JR (ed): *Neurological Surgery*. Philadelphia, WB Saunders, 1990, pp 3599-601.
 8. LUNARD P, MISSORI P, DI LORENZO N, FORTUNA A: Giant intracranial mucocele to osteoma of the frontal sinus: report of two cases and review of the literature. *Surg Neurol* 39:46-8, 1993.
 9. MAIURI F, IACONETTA G, GIAMUNDO A, STELLA L, LAMAIDA E: Frontoethmoidal and orbital osteomas with intracranial extension. Report of two cases. *J Neurosurg* 40:65-70, 1996.
 10. MARTINS R, VELLUTINI E, VELASCO O, SIQUEIRA M: Hemiparesia recorrente como apresentação clínica de osteoma do seio frontal. *Arq Bras Neurocir* 15:48-52, 1996.
 11. MEHTA JS, SHARR MM, PENNEY CC: Unusual radiological appearance of a skull osteoma. *Br J Neurosurg* 13:332-4, 1999.
 12. ROBBINS SL, COTRAN RS, KUMAR V: *Patologia Estrutural e Funcional*. Ed. 5. Rio de Janeiro, Guanabara Koogan, 1996, pp 1112-14.
 13. SARAÇ K, BILICILER B, VATANSEVER M, ALADAG MA, ÇOLAK A: Unusual frontal osteoma, mimicking a haemangioma. *Neuroradiology* 38:458-9, 1996.
 14. SCHWARTZ CW: Cranial osteomas from a roentgenologic viewpoint. *Am J Roentgenol* 44:188-96, 1940.
 15. SHIBATA Y, MATSUMURA A, YOSHII Y, NOSE T: Osteomas of the skull: comparison of magnetic resonance imaging and histological findings. *Neurol MedicoChirug* 35:13-6, 1995.
 16. VIALOGO JGG, DIAS VG, PADULA MC, LEITE LVO: Osteoma nasofronto-orbitário associado com mucocele e abscesso cerebral: relato de caso e revisão da literatura. *J Bras Neurocirurg* 10:72-7, 1999.

Original recebido em outubro de 2000

Aceito para publicação em novembro de 2000

Endereço para correspondência:

Carlos Umberto Pereira

Av. Augusto Maynard, 245/404

CEP 49015-380 – Aracaju, SE

E-mail: umberto@infonet.com.br