

# Meningite conseqüente a macroadenoma hipofisário

## Relato de caso

Raul Starling de Barros\*, Katleen Cotti Ulrich\*\*, Ricardo Augusto Delfino\*\*\*

Serviço de Neurocirurgia do Hospital São Francisco de Assis, Belo Horizonte, MG

### RESUMO

Os autores relatam um caso de macroprolactinoma que evoluiu com meningite e pneumoencéfalo espontâneo. Discutem-se os possíveis mecanismos dessa evolução.

### PALAVRAS-CHAVE

Adenoma hipofisário. Meningite. Pneumoencéfalo espontâneo.

### ABSTRACT

**Meningitis as a complication of pituitary macroadenoma**

*A case of meningitis and pneumocephalus related to pituitary macroadenoma is reported.*

### KEYWORDS

*Pituitary macroadenoma. Meningitis. Pneumocephalus.*

## Introdução

Macroadenomas hipofisários podem ultrapassar o diafragma selar e, ao mesmo tempo, perfurar o soalho da sela penetrando no seio esfenoidal. Os autores descrevem um caso de meningite bacteriana e pneumoencéfalo espontâneo, em paciente portadora de macroadenoma hipofisário.

## Relato do caso

JCG, sexo feminino, 63 anos, procurou nosso hospital, em 28 de julho de 1999, para tratamento cirúrgico de macroadenoma de hipófise. Vinha fazendo controle com endocrinologista de outro serviço, há 5 anos, estando em uso de bromocriptina, prednisona e fenobarbital.

Ao exame neurológico, os achados anormais foram: amaurose do olho direito, com papila pálida e paresia do músculo oculomotor do mesmo lado.

Entre os exames laboratoriais salientava-se dosagem de prolactina de 1.200 ng/ml. As tomografias de sela túrcica, às quais foi submetida em 1995 e 1997 (Figuras 1 e 2), revelaram extenso adenoma hipofisário, com áreas císticas. Parecia ter havido diminuição do tumor, no último exame de 1997, em relação ao exame inicial.

No quinto dia de internação hospitalar, enquanto realizava avaliação pré-operatória, desenvolveu quadro de agitação, febre e rigidez nuchal.

A tomografia realizada em nosso serviço mostrou diminuição acentuada do tumor e a loja tumoral estava parcialmente preenchida por ar (Figura 3).

O exame líquórico revelou meningite com características de infecção bacteriana, embora não tenha sido identificado o germe causador da infecção.

Introduziu-se antibioticoterapia com boa resposta. Planejava-se abordagem por via transnasoesfenoidal para exérese do tumor residual e reconstituição do soalho selar, mas a paciente desenvolveu insuficiência renal e faleceu.

\* Chefe da Clínica Neurocirúrgica do Hospital São Francisco de Assis, Belo Horizonte, MG.

\*\* Neurocirurgiã do Hospital São Francisco de Assis.

\*\*\* Médico residente da Clínica Neurocirúrgica do Hospital São Francisco de Assis.

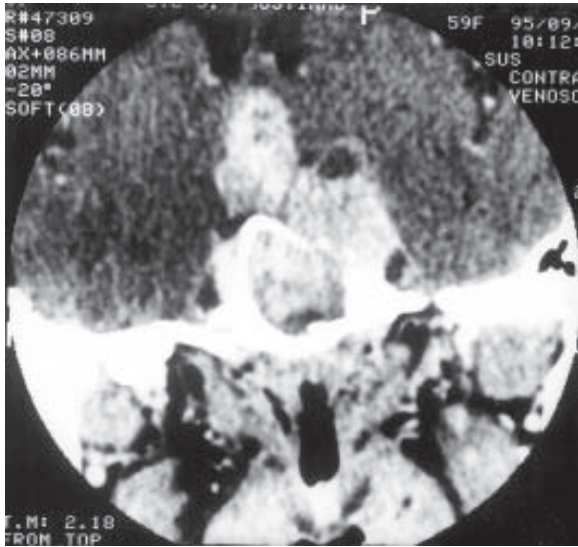


Figura 1 – Tomografia, realizada em 1995, mostrando macroadenoma com áreas císticas.

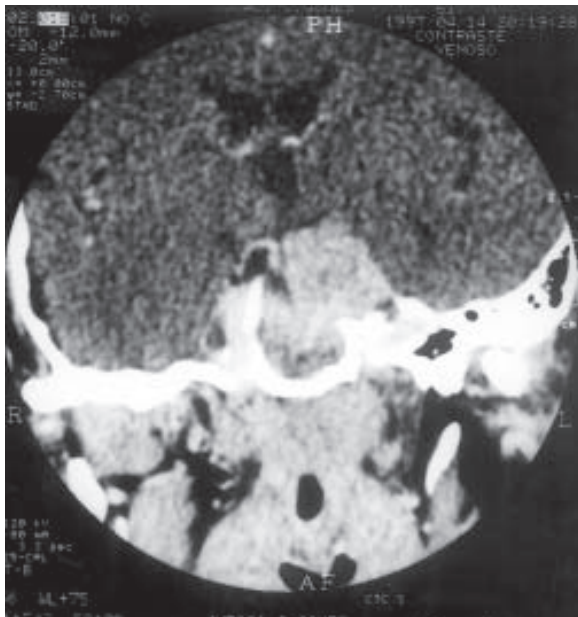


Figura 2 – Tomografia, realizada em 1997, revelando diminuição do tumor.

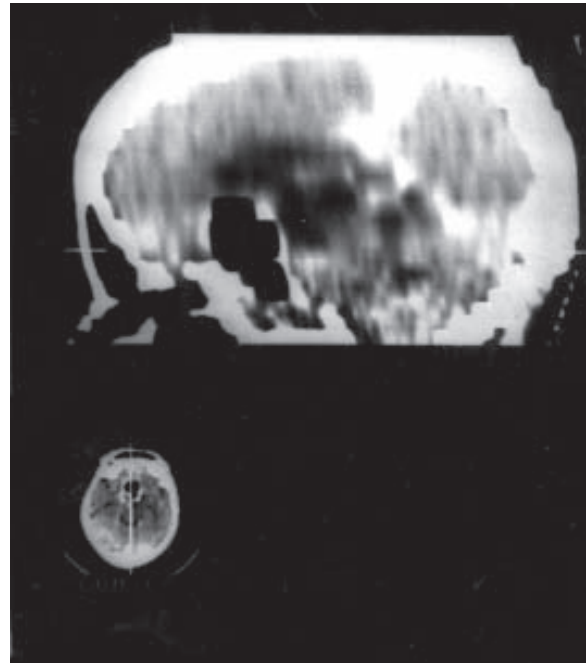


Figura 3 – Tomografia, realizada em 1999, durante esta internação, mostrando bolha de ar na loja do macroadenoma.

e pneumoencéfalo espontâneo como única manifestação de adenoma clinicamente silencioso<sup>9,11,14,15,16</sup>.

Adenomas podem causar apoplexia hipofisária, com quadro clínico agudo, bem conhecido<sup>2,9,13</sup>. Têm-se encontrado, por meio de exames seqüenciais com tomografia computadorizada e ressonância nuclear magnética, alguns tumores que cursam com necrose progressiva sem manifestação clínica. Pode ocorrer desaparecimento da imagem tumoral e cura da síndrome endócrina correspondente<sup>3</sup>. Esses casos, que são mais comuns com o uso de bromocriptina, mostram cistos na substância do tumor. O desaparecimento da rolha tumoral pode explicar o surgimento de infecção meníngea em alguns desses casos<sup>8,9</sup>. Pelo menos uma parte das selas vazias é consequência dessa necrose progressiva dos adenomas de hipófise<sup>4</sup>.

## Discussão

Macroadenomas hipofisários que ultrapassam o diafragma selar e rompem o soalho da sela túrcica são, potencialmente, causadores de infecção meníngea<sup>14,16</sup>. Aparentemente, a própria massa tumoral, agindo como uma rolha, impede que essas infecções sejam mais freqüentes<sup>8,9</sup>.

Fistulas liquóricas e infecções meníngeas são mais freqüentemente encontradas após exérese cirúrgica ou radioterapia dos adenomas hipofisários<sup>1,5-8,10,12</sup>. Há também inúmeros relatos de fistula liquórica, infecção

## Referências

1. ALTINORS N, ARDA N, KARS Z, TURKER A, SENVELI E, CEPOGLU C, CINAR N: Tension pneumocephalus after transsphenoidal surgery: case report. *Neurosurgery* 23:516-8, 1998.
2. BJERRE P, LINDHOLM J: Pituitary apoplexy with sterile meningitis. *Acta Neurol Scand* 74: 304-7, 1986.
3. BJERRE P, LINDHOLM J, VIDEBACK H: The spontaneous course of pituitary adenoma and

- occurrence of an empty sella in untreated acromegaly. J Clin Endocrinol Metab 63:287-91, 1986.
4. CADEMARTORI MS: Spontaneous nasal cerebrospinal fluid fistula, empty sella and residual pituitary adenoma. Arq Neuropsiquiatr 32:67-70, 1974.
  5. CANDRINA R, GALLI G, ROSSI M, BOLLATI A: Tension pneumocephalus after transsphenoidal surgery for acromegaly. J Neurosurg Sci 33:311-5, 1989.
  6. DAVID NJ, GARGANOF, PARKER WJ: Spontaneous pneumoventriculogram following radiation of a pituitary adenoma. Neurology 25:888-90, 1975.
  7. FEDOROV SN, SOKOLOV, AF, BLAGOVESHCHENSKAIA NS, LOBANOV SA: Pneumocephalus after removal of a pituitary adenoma. Zh Vopr Neurokhir 2:55-7, 1987.
  8. FIAD TM, MCKENNA TJ: Meningitis as a late complication of surgically and medically treated pituitary adenoma. Clin Endocrinol (Oxf) 35:419-22, 1991.
  9. FITZ-PATRICK D, TOLIS G, MACARRY EE, TAYLOR S: Pituitary apoplexy. The importance of skull roentgenograms and computerized tomography in diagnosis. JAMA 244:59-61, 1980.
  10. FLEMING MS, NUMAGUCHI Y, NADELL JA, HADDAD CG: Tension pneumocephalus five years after intracranial resection of pituitary adenoma – a case report. J Comput Tomogr 12:86-9, 1988.
  11. LASZEWSKI MJ, MOORE SA: Occult invasive pituitary adenoma predisposing to fatal bacterial meningitis. Clin Neuropathol 9:101-5, 1990.
  12. MOORE GF, MASEY J, YONKERS AJ, LEIBROCK LG: Complications of interstitial radioactive iodine implants for recurrent pituitary adenomas. Ear Nose Throat J 71:306-10, 1992.
  13. OLIVER RM, CRAFT TM, SHAW KM. Bleeding intracranial aneurysm? Pituitary apoplexy! Br J Clin Pract 45:150-1, 1991.
  14. ONODA N, KAMEZU Y, TAKEGI S, SHINOHARA Y, OSAMURA RY: An autopsy case of invasive pituitary adenoma (prolactinoma) with rapid fatal clinical course due to streptococcal meningitis. Acta Pathol Jpn 42:832-6, 1992.
  15. ROTHROCK JF, LAGUNA JF, REYNOLD AF: CSF rhinorrhea from untreated pituitary adenoma. Arch Neurol 39:442-3, 1982.
  16. VAN DER LELY AJ, KNEGT PP, STEFANKO SZ, TANGHE HL, SINGH R, LAMBERTS SW: Nasopharyngeal presentation of pituitary tumors. Differential diagnosis and treatment. J Clin Endocrinol Metab 74:811-3, 1992.

*Original recebido em novembro de 1999  
Aceito para publicação em fevereiro de 2000*

**Endereço para correspondência:**

*Raul Starling de Barros  
Rua Henrique Burnier, 101  
CEP 30430-740 – Belo Horizonte, MG*